DAS GEHÖRORGAN DER WIRBELTHIERE

VON

GUSTAF RETZIUS

I.

http://dl.ub.uni-freiburg.de/diglit/retzius1881-1/0001
© Universitätsbibliothek Freiburg
gefördert durch
Baden-Württemberg

DAS GEHÖRORGAN

http://dl.ub.uni-freiburg.de/diglit/retzius1881-1/0005
© Universitätsbibliothek Freiburg
gefördert durch
Baden-Württemberg

DAS GEHÖRORGAN DER WIRBELTHIERE

MORPHOLOGISCH-HISTOLOGISCHE STUDIEN

VON

GUSTAF RETZIUS

Dr Med., e. o. Professor der Histologie am Carolinischen medico-chirurgischen Institute in Stockholm

Histologisches Institut der Universität Freiburg i. Br.

I.

DAS GEHÖRORGAN DER FISCHE UND AMPHIBIEN

MIT 35 TAFELN

GEDRUCKT IN DER CENTRALDRUCKEREI

STOCKHOLM 1881

IN COMMISSION BEI SAMSON & WALLIN

http://dl.ub.uni-freiburg.de/diglit/retzius1881-1/0007
© Universitätsbibliothek Freiburg
gefördert durch Baden-Württemberg

DEM ANDENKEN MEINES VATERS

DES ANATOMEN

ANDERS RETZIUS

DES FORSCHERS UND LEHRERS

GEWIDMET

http://dl.ub.uni-freiburg.de/diglit/retzius1881-1/0009
© Universitätsbibliothek Freiburg
gefördert durch
Baden-Württemberg

VORWORT.

Jeder Forscher auf dem anerkannt schwierigen und mühevollen Gebiete der vergleichenden Anatomie des Gehörorgans der Wirbelthiere hat gewiss die Ueberzeugung gewonnen, dass ein näheres Verständniss des so complicirten Organs nur dadurch erhalten wird, dass die Untersuchungen möglichst weit über die verschiedenen Klassen, Ordnungen und Familien dieser Thiere ausgedehnt werden. In der That sehen wir schon im vorigen Jahrhundert Anatomen wie Geoffroy, Scarpa und Comparetti mit bewunderungswürdigem Fleiss die Wirbelthierreihe in dieser Weise durcharbeiten. In unserem Jahrhundert begann E. H. Weber ein solches Werk mit einer, die trefflichen Forschungen über das Gehörorgan der im Wasser lebenden Thiere enthaltenden Pars I, ohne jedoch die vorgenommene Arbeit weiter zu verfolgen. Auch Pohl scheint ein solches Ziel vor Augen gehabt zu haben. Dann hat besonders Breschet durch seine ausführlichen und ausgezeichneten Untersuchungen des Gehörorgans der Fische, Vögel und Säugethiere unsere Kenntnisse dieses Organs in umfassendem Maasstabe erweitert. Ferner hat Ibsen mit scharfem Blick und bedeutendem technischem Talent das Wirbelthierreich in dieser Hinsicht durchmustert; von seinem Werke erschienen aber nur die Tafeln mit kurzen Beschreibungen. Weiter brachten die trefflichen Forschungen von Deiters über das Gehörorgan der Amphibien und Reptilien Licht in bisher wenig bekannte Gebiete, obschon leider seine Arbeiten dann unterbrochen wurden. Endlich hat in den letzten Decennien Hasse, theilweise in Verbindung mit tüchtigen Schülern, durch seine umfassenden und bis ins feinste Detail ausgeführten Untersuchungen bei den verschiedenen Wirbelthierclassen, eigentlich die vergleichende Morphologie und Histologie des Wirbelthiergehörs, vor Allem aber die der Vögel, Reptilien und Amphibien, begründet. Ihm gehört die Ehre, diesen schwierigen Theil der Wissenschaft aus dem Stadium des Schwankenden und Unklaren in sichere Bahnen geleitet und zugleich einen reichen Schatz von positivem Wissen dargebracht zu haben.

Als ich im Jahre 1871 meine Untersuchungen über das Gehörorgan der Wirbelthiere begann, waren nur einige der Arbeiten von Hasse, und unter ihnen vorzugsweise die über das fragliche Organ der Vögel und Batrachier erschienen. Ich legte mir schon damals den Plan einer die ganze Wirbelthierreihe umfassenden Arbeit vor. In Folge anderer Forschungen aber konnte ich diesen Plan vor der Hand nicht zur Ausführung bringen, sondern musste mich damit begnügen, eine Beschreibung des Gehörorgans der Knochenfische und einen vorläufigen Aufsatz in der Histologie des betreffenden Organs sämmtlicher Wirbelthierclassen zu veröffentlichen. Da nun aber mit der Zeit alle die trefflichen Arbeiten Hasse's erschienen, kam es mir überflüssig vor, genannten Plan zu verwirklichen. Eine von mir bei den Knochenfischen und später auch bei den Plagiostomen gefundene, neue Nervenendstelle aber, welche von Interesse zu sein schien, gab mir Veranlassung, ihr auch bei den übrigen Wirbelthierclassen nachzuforschen und brachte mich hierdurch allmählig auf meinen mehrgenannten Plan zurück. Seit 1878 bin ich deswegen damit beschäftigt gewesen, die verschiedenen Typen des Gehörorgans der ganzen Wirbelthierreihe zu studiren und diese Studien zu einem Ganzen zusammenzufassen. Um aber über die früheren Eroberungen der Wissenschaft hinaus kommen zu können, war es nöthig, die vorliegenden Forschungen auf breiterer Basis auszuführen und möglichst viele Repräsentanten der einzelnen Ordnungen und Familien zu bearbeiten. Da es zugleich von Wichtigkeit war, das zu untersuchende Material direct aus dem frischen Zustande in bester Weise (Ueberosmiumsäure oder auch Müllersche Lösung) conservirt zu bekommen, habe ich verschiedene Plätze besucht. In der Zoologischen Station an der Westküste Schwedens studirte ich Myxine glutinosa sowie Knorpel- und Knochenfische; andere Fische erhielt ich bei einem Aufenthalt in Brighton sowie mittelst gefälliger Zusendung von

http://dl.ub.uni-freiburg.de/diglit/retzius1881-1/0011
© Universitätsbibliothek Freiburg
gefördert durch
Baden-Württemberg

Nizza und der Zoologischen Station zu Napoli; Exemplare von Petromyzon kamen mir lebend von Elfkarleö in Schweden zu. In Hamburg erhielt ich, durch gefällige Unterstützung des Herrn Doctor H. Bolau, lebende Störe, Amphibien (u. A. Menopoma) und Reptilien. In Paris (Jardin d. Plantes) bekam ich ebenfalls Amphibien und Reptilien, durch die Güte der Herren Prof. de Quatrefages, Vaillant und Dr Sauvage. In London (Zoological Gardens und bei den Naturalienhändlern) gelang es mir vor Allem einen lebenden Protopterus sowie verschiedene andere Fische und Reptilien zu erhalten und spreche ich hierfür den Herren Sir John Lubbock, Prof. Huxley, Prof. Dr Günther, Prof. Flower, Prof. Sclater sowie allen denen, die mir ihre freundliche Unterstützung zu Theil werden liessen, meinen innigsten Dank aus.

Von mehreren anderen wichtigen Thieren (wie Lepidosteus, Amia, Ceratodus, Menobranchus, Amphiuma, Siren u. s. w.) musste ich mich mit Spiritusexemplaren begnügen.

In genannter Weise konnte ich aus den verschiedenen Abtheilungen der Wirbelthiere zur näheren Untersuchung folgende mehr oder weniger typische erwählen: 48 Fische (darunter 2 Cyclostomen, 3 Ganoiden, 33 Knochenfische, 8 Elasmobranchier, 2 Dipnoi), 15 Amphibien (darunter 10 Urodelen und 5 Anuren), 22 Reptilien, 10 Vögel und mehrere Säugethiere. Hierdurch glaube ich bis auf Weiteres die wichtigeren zugänglichen Typen studirt zu haben.

Ich habe es als nothwendig erachtet, das Gehörorgan eines jeden Thieres besonders zu schildern. Da es aber eine allzu grosse Weitläufigkeit verursacht haben würde, wenn ich von einem jeden eine eingehende Beschreibung geliefert hätte, so habe ich allein diejenigen, welche mir interessant erschienen und zugleich in hinreichendem Materiale vorlagen, eingehender geschildert und von den übrigen nur eine gedrängte Darstellung gegeben.

Vor Allem schien es mir wichtig, gute und genaue Abbildungen eines jeden Gehörorgans der Beschreibung desselben beizufügen und habe ich weder Mühe noch Opfer gescheut, um diesem Prinzip getreu sein zu können. Ich habe alle Figuren, hinreichend vergrössert, mit eigener Hand nach der Natur gezeichnet, da ich allzu wohl erfahren habe, wie schwierig oder auch oft unmöglich es ist, die fraglichen Gegenstände von nicht Sachverständigen gut und richtig abgebildet zu erhalten. Die Gravure der Tafeln ist von den besten mir zugänglichen Künstlern in Stein oder Kupfer ausgeführt worden. Für sämmtliche Figuren habe ich, weil von den meisten Forschern dazu benutzt, das *rechte* Gehörorgan erwählt.

Zum Zwecke der Bezeichnungen der verschiedenen gröberen und feineren Theile habe ich möglichst selten neue Namen gebildet. Dagegen habe ich, anstatt einiger, erst in späterer Zeit eingeführter Namen, ältere, die mir besser erschienen, angewendet. So habe ich z. Bsp. statt der Bezeichnungen: »sagittaler», »horizontaler» und »frontaler» Bogengang, welche im ganzen gar zu wenig dem Sachverhältnisse entsprechen, und statt der noch weniger passenden Benennungen: »sagittale», »horizontale» und »frontale» Ampulle, die alten Namen: *vorderer, äusserer* und *hinterer* Bogengang (Canalis membranaceus *anterior, externus* und *posterior*) und *vordere, äussere* und *hintere* Ampulle (Ampulla *anterior, externa* und *posterior*) wieder aufgenommen. Die beiden Hauptäste des Acusticus habe ich, da mir die alten Namen weniger gegen sich zu haben scheinen als die neueren, in Uebereinstimmung mit älteren Anatomen, anstatt Ramus »vestibularis» und »cochlearis», *Ramus anterior* und *posterior* benannt. Die haartragenden Zellen der Nervenendstellen nenne ich nunmehr (nach Waldeyer u. A.) *Haarzellen* und sämmtliche zwischen ihnen befindliche Zellen *Fadenzellen,* wenngleich unter dieser Benennung die Fadenzellen sowohl als die Basalzellen Max Schultze's einbegriffen werden.

Leider ist dieses Werk so voluminös geworden, dass es unmöglich wurde, Alles in einem Buche zusammen erscheinen lassen zu können. Die Vorbereitungen zur zweiten Hälfte sind aber bereits so weit vorgerückt, dass dieselbe hoffentlich nach nicht allzu langer Zeit veröffentlicht werden kann.

Der Text wurde von mir selbst deutsch geschrieben; die Herren Dr C. Gercke und P. Berndt aus Deutschland hatten indessen die Güte die Correcturbogen durchzugehen, um die Sprachbehandlung zu verbessern, wofür ich genannten Herren meinen besten Dank ausspreche.

Stockholm im Februar 1881.

Gustaf Retzius.

http://dl.ub.uni-freiburg.de/diglit/retzius1881-1/0012
© Universitätsbibliothek Freiburg
gefördert durch
Baden-Württemberg

INHALTS-UEBERSICHT.

Vorwort ..... Seite. VII

Das Gehörorgan der Fische.

I. Das Gehörorgan der Cyclostomen 3
Das Gehörorgan der Myxine glutinosa L. 3
Geschichtliches 3
Anatomische Beschreibung 5
Das Gehörorgan des Petromyzon fluviatilis L. 13
Geschichtliches 13
Anatomische Beschreibung 19

II. Das Gehörorgan der Ganoiden 28
Das Gehörorgan des Acipenser sturio L. 28
Geschichtliches 28
Anatomische Beschreibung 30
Das Gehörorgan von Lepidosteus osseus L. 34
Das Gehörorgan von Amia calva L. 35

III. Das Gehörorgan der Teleostier 38
Geschichtliches 38
Anatomische Beschreibung 45
1. Acanthopteri.
Das Gehörorgan der Perca fluviatilis L. 47
Das Gehörorgan der Lucioperca Sandra Cuv. 54
Das Gehörorgan des Mullus barbatus L. 55
Das Gehörorgan des Pagellus centrodontus C. V. 56
Das Gehörorgan von Scomber Scomber L. 57
Das Gehörorgan von Zeus faber L. 58
Das Gehörorgan von Trachinus draco L. 59
Das Gehörorgan von Lophius piscatorius L. 60
Das Gehörorgan von Trigla gurnardus L. 61
Das Gehörorgan des Cyclopterus lumpus L. 62
Das Gehörorgan von Gobius niger L. 63
Das Gehörorgan von Callionymus lyra L. 65
Das Gehörorgan von Anarrhicas lupus L. 66
Das Gehörorgan von Zoarces viviparus Cuv. 67
Das Gehörorgan von Gasterosteus spinachia L. 68

http://dl.ub.uni-freiburg.de/diglit/retzius1881-1/0013
© Universitätsbibliothek Freiburg
gefördert durch
Baden-Württemberg

Seite.

2. Pharyngognathi.
Das Gehörorgan von Labrus mixtus L. ... 69
Das Gehörorgan von Belone vulgaris Flem. ... 70
Das Gehörorgan von Exocoetus volitans L. ... 71

3. Anacanthini.
Das Gehörorgan von Gadus morrhua L. ... 72
Das Gehörorgan von Raniceps raninus O. F. Müller ... 73
Das Gehörorgan von Solea vulgaris Quensel ... 74

4. Physostomi.
Das Gehörorgan von Silurus glanis L. ... 76
Das Gehörorgan von Malapterurus electricus Lac. ... 77
Das Gehörorgan von Cyprinus Idus L. ... 78
Das Gehörorgan von Salmo salar L. ... 80
Das Gehörorgan von Coregonus oxyrhynchus L. ... 81
Das Gehörorgan von Clupea harengus L. ... 82
Das Gehörorgan von Esox lucius L. ... 84
Das Gehörorgan von Anguilla vulgaris Turt. ... 94

5. Plectognathi.
Das Gehörorgan von Ostracion cornutus L. ... 95
Das Gehörorgan von Tetrodon mappa Less. ... 97

6. Lophobranchii.
Das Gehörorgan von Siphonostoma typhle Kp. ... 98
Das Gehörorgan von Hippocampus brevirostris Leach. ... 99

IV. Das Gehörorgan der Elasmobranchier ... 101

1. Das Gehörorgan der Holocephalen ... 101
Das Gehörorgan von Chimæra monstrosa L. ... 101
Geschichtliches ... 101
Anatomische Beschreibung ... 102

2. Das Gehörorgan der Plagiostomen ... 105
Das Gehörorgan der Haie ... 105
Geschichtliches ... 105
Anatomische Beschreibung ... 109
Das Gehörorgan von Acanthias vulgaris Risso ... 109
Das Gehörorgan von Scyllium canicula Cuv. ... 118
Das Gehörorgan von Squatina angelus ... 119
Das Gehörorgan der Rochen ... 121
Geschichtliches ... 121
Anatomische Beschreibung ... 128
Das Gehörorgan von Raja clavata L. ... 128
Das Gehörorgan von Raja batis L. ... 138
Das Gehörorgan von Trygon pastinaca Cuv. ... 140
Das Gehörorgan von Torpedo marmorata Risso ... 142

V. Das Gehörorgan der Dipnoi ... 144

Das Gehörorgan von Ceratodus Forsteri Krefft. ... 144
Geschichtliches ... 144
Anatomische Beschreibung ... 144
Das Gehörorgan von Protopterus annectens Owen ... 146
Geschichtliches ... 146
Anatomische Beschreibung ... 147

http://dl.ub.uni-freiburg.de/diglit/retzius1881-1/0014
© Universitätsbibliothek Freiburg
gefördert durch
Baden-Württemberg

Das Gehörorgan der Amphibien.

Seite.

I. Das Gehörorgan der Urodelen 151

Das Gehörorgan von Proteus anguinus Laur. 151
Geschichtliches 151
Anatomische Beschreibung 152
Das Gehörorgan von Siren lacertina L. 157
Das Gehörorgan von Menobranchus maculatus Harl. 159
Das Gehörorgan von Amphiuma means L. 160
Das Gehörorgan von Menopoma alleghanniense Harl. 162
Das Gehörorgan von Siredon mexicanus Bd 165
Geschichtliches 165
Anatomische Beschreibung 168
Das Gehörorgan von Triton cristatus Laur. 172
Geschichtliches 172
Anatomische Beschreibung 174
Das Gehörorgan von Pleurodeles Waltlii Michah. 177
Das Gehörorgan von Salamandra maculosa Laur. 179
Geschichtliches 179
Anatomische Beschreibung 181
Das Gehörorgan von Coecilia annulata Wgl. 182
Geschichtliches 182
Anatomische Beschreibung 183

II. Das Gehörorgan der Anuren 185

Das Gehörorgan von Bufo vulgaris Laur. 185
Das Gehörorgan von Hyla arborea (L.) Cuv. 187
Das Gehörorgan von Alytes obstetricans (L.) Wagl. 189
Das Gehörorgan von Pelobates fuscus (Laur.) Wagl. 191
Das Gehörorgan von Rana esculenta L. 192
Geschichtliches 192
Anatomische Beschreibung 202

Allgemeine Bemerkungen 214

http://dl.ub.uni-freiburg.de/diglit/retzius1881-1/0015
© Universitätsbibliothek Freiburg
gefördert durch
Baden-Württemberg

DAS GEHÖRORGAN DER FISCHE.

http://dl.ub.uni-freiburg.de/diglit/retzius1881-1/0017
© Universitätsbibliothek Freiburg
gefördert durch
Baden-Württemberg

I. Das Gehörorgan der Cyclostomen.

Das Gehörorgan der Myxine glutinosa L.

Geschichtliches.

Anders Retzius ist der Erste gewesen, welcher das Gehörlabyrinth der Myxine glutinosa besprochen hat[1]. Er giebt aber davon keine eingehende Beschreibung, sondern erwähnt es nur gelegentlich bei der Darstellung anderer angrenzender Theile. Bei seiner Schilderung von dem Knorpelgerüst des Kopfes der Myxine beschreibt er die Labyrinthknorpel, welche er denen des Petromyzon sehr ähnlich fand. Sie bilden nach ihm zwei (paarige) bräunliche Blasen, vom vorderen Ende des Rückgraths ausgehend und weiter nach vorn und aussen mit dem Knorpelgerüst des Kopfes zusammenhängend. Die oberen-inneren Seiten der Blasen sind offen, nur durch eine fibröse Haut geschlossen. Von unten gesehen sind die Blasen eiförmig. Im Innern derselben läuft durch die Cavität jeder Blase eine knorpelige Säule; hierdurch wird eine Art von Irrgang gebildet, welcher von dem membranösen Theil des Gehörlabyrinths ausgekleidet ist. Aus der Beschreibung sowohl als aus den Figuren geht also hervor, dass Anders Retzius zwar das membranöse Labyrinth der Myxine als »der Natur entsprechend», wie Johannes Müller sagt, gefunden, dass er aber keine eingehendere Darstellung davon gegeben hat. In einer früheren Arbeit über die Anatomie desselben Thieres[2] hat Anders Retzius den Nervus acusticus sowie den N. facialis kurz besprochen und abgebildet und dabei auch eine kleine Abbildung der knorpeligen Gehörkapsel geliefert.

Dann gab Johannes Müller[3] in seiner grossen Monographie, Vergleichende Anatomie der Myxinoiden, auch eine ausführliche Darstellung von dem Gehörorgan dieser Thiere. Im ersten, osteologischen, Theil werden die knorpeligen Gehörkapseln in ihrer Verbindung mit dem Knorpelgerüst des Kopfes besprochen. Nach Müller bestehen dieselben, ebenso wie der Basilartheil des Schädels, mit welchem sie innig zusammenhängen, aus Knorpelknochen; er nennt sie sogar Knochenblasen und meint, dass sie dem Os petrosum verglichen werden können. »Sie sind von allen Seiten geschlossen bis auf eine an ihrer obern mehr platten Fläche befindliche elliptische fast 1 Linie lange Öffnung, die mit fibröser Membran geschlossen ist, aber den Eintritt des Gehörnerven zulässt.» Der äussere Umfang dieser Kapseln ist convex, der innere mehr gerade. Die Längenaxen der Kapseln divergiren nach vorn. Durch das Innere der Kapseln geht in querer Richtung ein knorpeliger Balken durch, so dass die Höhlung ringförmig wird. Dieser ringförmige Raum liegt in einer Ebene, die mit einer senkrechten Ebene durch die Axe des Thiers fast parallel läuft. Die innere Fläche der Gehörkapsel ist mit einer zarten Haut ausgekleidet, welche man von dem daran grenzenden häutigen Labyrinth unterscheiden muss. Das *häutige* Labyrinth »entspricht ganz der ringförmigen Höhle der Gehörcapsel und besteht aus einem in sich selbst zurücklaufenden einfachen häutigen Canal ohne besonderes Vestibulum, ohne Sack, ohne Ampulle. Nur der obere Theil des ringförmigen Rohrs erscheint ein wenig stärker und daran sieht man zwei zarte weisse quere Streifen, welche von der Ausbreitung des

[1] Anders Retzius, *Ytterligare Bidrag till anatomien af Myxine glutinosa.* Kongl. Vet.-Akademiens Handlingar för år 1824. Stockholm.

[2] Anders Retzius, *Bidrag till Åder- och Nerfsystemets Anatomie hos Myxine glutinosa.* Kongl. Vet.-Akademiens Handlingar för år 1822. Stockholm.

[3] Johannes Müller, Vergleichende Anatomie der Myxinoiden, der Cyclostomen mit durchbohrtem Gaumen. Erster Theil, *Osteologie und Myologie*, sowie: *Über den eigenthümlichen Bau des Gehörorgans bei den Cyclostomen.* Fortsetz. d. Vergl. Anat. d. Myxinoiden. Abh. d. K. Akad. d. Wissenschaften zu Berlin 1834 & 1838.

http://dl.ub.uni-freiburg.de/diglit/retzius1881-1/0019
© Universitätsbibliothek Freiburg
gefördert durch
Baden-Württemberg

Gehörnerven herzurühren scheinen. Der obere Theil dieses Ringes kann als *vestibulum membranaceum*, der übrige Theil desselben als halbcirkelförmiger Canal angesehen werden.» Im Innern des Rohrs fand er weder eine feste Concretion noch mikroskopische crystallinische Absätze. Der Gehörnerv entspringt dicht hinter dem N. facialis und vor dem N. vagus. Er tritt in die Mitte der häutigen inneren Wand der Kapsel ein und verbreitet sich mit mehreren Zweigen (zwei konnte Müller deutlich unterscheiden), an der obern Wand des Ringes, so dass er quer über das Rohr hingeht. Durch den vordern innern Theil der Gehörkapsel scheint nach ihm noch ein besonderer Faden vom N. facialis ins Innere der Kapsel zu treten.

In dem Atlas zur vergleichenden Anatomie des Gehörorgans von Ibsen[1] findet sich auch eine Abbildung vom membranösen Gehörlabyrinth der Myxine; durch dieselbe sowie durch die angehörige Tafelbeschreibung sieht man, dass er an diesem Labyrinth folgende Theile unterscheidet: einen »Saccus lapilli cylindraceus, intima in parte otoconiorum fixorum stratura præditus», einen »Ductus semicircularis externus» und zwei »Ampullæ ductum semicircularem cum sacco lapilli copulantes, ambæ nervulis ornatæ.»

Auf Anregung Hasses unternahm endlich H. Ketel[2] genaue Untersuchungen über das Gehörorgan der Cyclostomen, nämlich des Petromyzon fluviatilis und der Myxine glutinosa, an Spiritusexemplaren dieser Thiere. Von dem Gehörorgan der Myxine giebt er nun eine eingehende Beschreibung, aus welcher ich Folgendes hervorhebe. Es liegt in eine Knorpelkapsel eingeschlossen, welche fast genau die Form einer Kaffeebohne hat. Die Abweichungen ihrer Lage von der sagittalen Richtungslinie beträgt circa 25°, von der senkrechten circa 50°, so dass beide Kapseln nach unten hin unter einem Winkel von ca. 100°, nach hinten hin unter einem von ca. 50° convergiren. Die ovale Oeffnung an der inneren Seite ist durch die sehr derbe, feste Dura mater verschlossen, in welcher Membran man drei Löcher für den Durchtritt der Gefässe und Nerven des Gehörorgans sieht. Ungefähr von der Mitte der äusseren Wand geht eine Knorpelleiste frei durch das Innere der Kapselhöhlung bis zum oberen Theil der medianen Wand; von der Basis der Leiste zieht sich bis zur äusseren oberen Wand eine Knorpelbrücke. Das membranöse Gehörorgan ist der Knorpelwand der Kapsel überall ganz genau angepasst und nur durch eine feine schleierartige Membran von ihr getrennt. Diese Membran hüllt das ganze Gehörorgan ein, lässt sich aber ziemlich leicht von ihm abpräpariren, mit Ausnahme der Stellen, wo Nerven an ihn herantreten; sie besteht aus sehr feinen Bindegewebsfasern, auf denen ein äusserst reichlich verästeltes Gefässnetz ruht. Ketel unterscheidet mit Ibsen vier Abtheilungen des membranösen Gehörorgans: einen oberen äusseren Halbring, zwei Ampullen und einen unteren inneren Halbring (Saccus lapilli cylindraceus von Ibsen). Sie stehen in offener Verbindung mit einander; die Ampullen sind als schwache Erweiterungen der äusseren Wand des äusseren Halbrings zu betrachten; ringförmig um die ganze Circumferenz der Ampullen läuft an ihrer Innenfläche je ein verdickter Streifen, welcher die Cristæ acusticæ ausmachen. Die Ampullen gehen ohne scharfe Grenze in den inneren Halbring über; dieser ist etwas weiter als der äussere. An der unteren Wand des inneren Halbrings findet sich in seiner ganzen Länge ein zeimlich breiter verdickter Streifen, welcher einer Macula acustica entspricht. In der Mitte der oberen inneren Wand des inneren Halbrings findet sich constant eine kleine conische Hervorragung, die in ein Röhrchen ausläuft, welches durch die Dura mater aus der Gehörkapsel in die Schädelhöhle hineintritt, um dort mit einem birnförmigen Bläschen in der Nähe der Gehörnervenäste zu enden. »Kurz vor dem Durchtritt durch die Dura mater theilt sich der Ausführungsgang des Bläschens in zwei Aeste, von denen der zweite sich jedoch stets meiner weiteren Beobachtung entzog», weil er immer nur als abgerissenes Ende sich darstellen liess; ein deutliches Lumen war auch an diesem Zweig erkenntlich. Der Nervus acusticus tritt mit drei grösseren Aesten durch die Dura mater in die Gehörkapsel ein. Der vordere Ast erhält vom N. facialis einige feine Fasern (N. acusticus accessorius von Johannes Müller); dieser Ast vertheilt sich zur vorderen Ampulle und dem entsprechenden Theil des inneren Halbrings, und zwar so, dass er einen stärkeren Zweig quer über seine mediane Wandung, die anderen Zweige, circa fünf an der Zahl, an das vordere Ende desselben hinsendet. Der mittlere-untere Ast versorgt mit zwei Zweigen den mittleren Theil desselben. Der hintere-obere Ast ist mit einem Zweig für die hintere Ampulle und mit allen den übrigen für den hinteren Theil des Halbrings bestimmt. Die Wandung des Gehörorgans besteht aus einer sehr zarten, homogenen, elastischen Membran, ganz ähnlich derjenigen des Petromyzon. Ihre Innenfläche ist mit Epithelformen dreierlei Art bekleidet. Polygonales Pflasterepithel findet sich im oberen-äusseren Halbring, dann in den Ampullen ausser auf den Cristæ, in dem in-

[1] Ibsen, *Atlas anatomicus auris internæ* nur in einigen Exemplaren, ohne eigentlichen Text, im Jahre 1846 erschienen.
[2] H. Ketel, *Ueber das Gehörorgan der Cyclostomen.* Anatomische Studien, herausgeg. von Dr C. Hasse. Drittes Heft. Leipzig, 1872.

http://dl.ub.uni-freiburg.de/diglit/retzius1881-1/0020
© Universitätsbibliothek Freiburg
gefördert durch
Baden-Württemberg

neren Halbring an der kleinen Peripherie und im Bläschen, das in denselben einmündet. Cylinderepithel ist an den Seiten der Macula acustica vorhanden. Nervenepithel findet sich in den beiden ringförmigen schmalen Cristæ acusticæ der Ampullen und in der länglichen Macula acustica des inneren Halbrings; es besteht aus zwei Zellenarten, Zahnzellen und härchentragenden Stäbchenzellen. Sowohl auf der Macula als auf den Cristæ acusticæ findet man Bruchstücke von plattenartigen Otolithen, welche aus verschieden grossen und durch Kittsubstanz verbundenen Kügelchen bestehen.

In Betreff der Deutung der einzelnen Theile des membranösen Gehörorganes der Myxine kommt Ketel zu der Ansicht, dass es ihm am richtigsten scheint, »wenn wir in diesem Falle überhaupt auf die Annahme eines Bogenganges verzichten und den Ductus semicircularis externus viel eher als den oberen Theil eines ringförmigen Vestibulum auffassen». Dass die Erweiterungen, in denen die Cristæ acusticæ liegen, als wirkliche Ampullen aufzufassen seien, darüber scheint ihm kein Zweifel zu walten. Den inneren Halbring, Ibsen's Saccus lapilli cylindraceus, will Ketel als die Summe von Utriculus, Sacculus und Schnecke zusammenfassen.

In Betreff der Bedeutung des birnförmigen Bläschens, das in den Utriculus einmündet, fragt es sich nach Ketel, »ob wir dasselbe als modificirten Aquæductus vestibuli oder cochleæ, oder ob wir es als ein neues, selbständiges Organ aufzufassen haben». »Zwar kann ich mich», sagt er, »zu der ersteren Annahme wegen der eigenthümlichen, überall bis auf den einen Ausführungsgang geschlossenen Form des Bläschens und hauptsächlich wegen des zweigetheilten Ausführungsganges schwer entschliessen»; über die Function desselben wollte er aber keine bestimmte Vermuthungen aussprechen. In der Tafelbeschreibung nennt er indessen ohne Reservation die fragliche Bildung »Aquæductus vestibuli».

Hasse[1] klagt, in seiner Arbeit über die Lymphbahnen des inneren Ohres, dass das ihm zu Gebote stehende Material so ausserordentlich sparsam war, dass es ihm nicht gelang, über den zweiten Canal Ketel's zur Klarheit zu kommen, welcher nach letzterem Forscher kurz vor der Durchbohrung der Dura sich mit dem aus dem Vestibulum kommenden vereinigt. Ihm hat aber der Gedanke nahe gelegen, dass es sich um ein Gefäss handeln könnte, und dass wir es somit mit einer einfachen, blindgeschlossenen Vorhofswasserleitung, dem embryonalen Recessus labyrinthi, zu thun haben. Jedenfalls bedarf, sagt Hasse, dieser Punct einer näheren Untersuchung und Aufklärung.

Anatomische Beschreibung.

Tafel I und II.

Wenn man den Schädelraum einer Myxine von oben her öffnet und das Gehirn und den Anfang des Rückenmarks bloslegt, so findet man jederseits am Hinterende des Gehirns die zwei Kapseln des Gehörorgans. Das Bloslegen derselben geschieht noch leichter und besser durch die zweitägige Behandlung des frischen Thieres mit 20 % Salpetersäure. In Taf. I, Fig. 10 liegt die Abbildung eines solchen Präparates von oben gesehen und 9 mal vergrössert vor, wobei indessen das Rückenmark und das hintere Ende des Gehirns ein wenig nach links gezogen ist, um das Verhalten des Nervus acusticus zu zeigen. Noch besser überblickt man die Gehörkapseln nach Entfernung des Hirn-Rückenmarks; In Taf. I, Fig. 11 findet man die Abbildung eines solchen Präparates, ebenfalls vergrössert und von oben her gesehen. Die Kapseln sind von eiförmiger Gestalt und gleich gross; sie haben eine Länge von c. 3,3 mm., eine Breite von 2,8 mm. und eine Höhe von 1,5 mm. Die angegebene grösste Breite trifft ungefähr in ihrer Mitte ein. Die Längsaxen der beiden Kapseln divergiren von einander nach vorne ziemlich stark, so dass sie sich hinten unter einem fast rechten (etwa 80°) Winkel schneiden. Die vorderen Enden der beiden Kapseln stehen also stark von einander ab. Die hinteren Enden dagegen sind mit einander derart verbunden, dass hier der Basilartheil mit dem vordersten spitzen Ende der Chorda dorsalis aufgenommen wird (Taf. I Fig. 11 *ch*). Die Kapseln sind übrigens an ihrer Peripherie grösstentheils von Weichtheilen umgeben. Nur an zwei Stellen hängen sie fest mit dem Knorpelgerüst des Kopfes zusammen, nämlich in der Mitte des äusseren Umrisses und am Vorderende (Taf. I, Fig. 10—12 *sk*). Die Gestalt der Kapseln ist breit bohnenförmig und von oben nach unten abgeplattet; ihre oberen und unteren Flächen liegen aber nicht horizontal, sondern bilden mit einander

[1] C. Hasse, *Die Lymphbahnen des inneren Ohres der Wirbelthiere*, Anatomische Studien, herausgeg. von Dr C. Hasse. Viertes Heft. Leipzig, 1873.

http://dl.ub.uni-freiburg.de/diglit/retzius1881-1/0021
© Universitätsbibliothek Freiburg
gefördert durch
Baden-Württemberg

einen nach oben offenen Winkel; sowohl die oberen als die unteren Flächen der beiden Kapseln bilden also einen Winkel von etwa 80—90°. Die äusseren Ränder der Kapseln stehen deswegen höher als die inneren, und die Kapseln sind im ganzen schief nach oben-aussen gestellt; die Medulla oblongata findet sich in der oberen Furche zwischen den beiden Kapseln und liegt überdies auch auf der inneren niederen Hälfte derselben. Die untere-äussere Fläche der Kapseln ist beinahe platt, nur ein wenig nach den Seiten hin convex. Die obere-innere ist in ihrer äusseren Hälfte von einer Seite zur anderen mehr gewölbt; nach innen zu findet sich, beinahe die innere Hälfte aufnehmend, in der Knorpelkapsel ein während des Lebens durch eine fibröse Haut gedecktes Loch von länglich-ovaler oder schmal-bohnenförmiger Gestalt (Taf. I, Fig. 6, 7 *m*, 11 *o*); an dem vorderen Ende des von der Knorpelkapsel gebildeten Rahmens dieses Loches findet sich oft ein kleiner Einschnitt, in welchen die Haut hineinläuft, und an dem Aussenrand des Loches läuft in der Mitte ein kleiner Vorsprung des Knorpelrahmens nach innen hervor. Das Loch führt zum Inneren der Kapsel. Wenn man eine Kapsel durch einen, an ihren Rändern entlang geführten Schnitt öffnet, also in eine obere und eine untere Hälfte theilt, so findet man, dass der innere Raum ungefähr der äusseren Form der Kapsel entspricht. In Taf. I, Fig. 12 findet sich der Boden der rechten Kapselhöhle; in der Fig. 7 das Dach mit dem von der fibrösen Haut gefüllten Loch. An beiden Figuren sieht man innerhalb der Kapselwand einen ungefähr viereckig ovalen Raum und etwas nach aussen von der Mitte desselben eine stabförmige Säule (*co*), welche den Raum vom Boden bis zum Dach durchläuft, sich mit erweitertem Fusse ansetzend und am Boden nach innen hin in eine kleine Firste fortlaufend. Beim Anblick von oben und von der Seite her (Taf. I, Fig. 12, rechts) findet man, dass diese Säule ungefähr dem Ansatze der seitlichen Befestigung des Kopfknorpels entspricht. Nach oben und unten von dem Ansatze der Säule am Boden der Kapselhöhle findet sich je eine schwache, rundliche Grube. Die Wand der Knorpelkapsel ist nicht überall gleich dick; die Verschiedenheiten hängen eigentlich von den beiden Ansätzen des Kopfknorpels und dem Aufnehmen der Chorda dorsalis ab, indem die Wand sich hier direct in den umgebenden Knorpel fortsetzt. Die Dicke der Wand misst im allgemeinen an den dünneren Stellen (Boden, Dach) ungefähr 0,05—0,1 mm. Die feinere Structur der Kapselwand ist überall dieselbe. Sie besteht aus einem Knorpel mit dicht liegenden, ovalen oder rundlichen Zellenhöhlen und einer spärlichen Interzellularsubstanz, welche in concentrischen Schichten um jede Zellenhöhle angeordnet ist und hie und da auch zwei solche umkapselte Höhlen schichtenweise umfasst; die ganze Interzellularsubstanz zerfällt in solche Schichten. Die oben beschriebene Säule, durch welche das Dach und der Boden der Kapsel zusammenhängt, besteht aus demselben Knorpel, nur mit sehr spärlicher Interzellularsubstanz. Die äussere Fläche der Kapsel ist mit einem fibrösen Perichondrium bekleidet. Die innere Fläche ist von einer dünneren, elastischen Membran dicht überzogen, welche aus Häutchenzellen und einem feinen elastischen Fasernetz besteht; mit dieser Membran hängt das später zu beschreibende perilymphatische Gewebe zusammen. Das nach oben-innen gelegene grosse, ovale Loch in der Kapselwand ist, wie erwähnt, durch eine feste, platte, straff ausgespannte, bindegewebige Haut ausgefüllt. Diese Haut wurde schon von der Dura mater abgeleitet und hängt in der That mit ihr zusammen. Sie besteht aus dichtem, fibrösem Bindegewebe mit eingelagerten, länglichen, Spindelkerne führenden Zellen. In der Haut finden sich mehrere Löcher für durchtretende Nerven u. d., worüber unten Näheres berichtet wird.

In die Höhle der soeben geschilderten Knorpelkapsel eingeschlossen liegt das membranöse Gehörorgan. Es bildet im ganzen gewissermassen einen Ring, aber keinen gleichförmigen, sondern einen unregelmässigen, an dem man mehrere verschiedene Abschnitte unterscheiden kann. In Taf. I Fig. 1 sieht man in 18-maliger Vergrösserung das rechte membranöse Gehörorgan von oben-innen; in Fig. 2 dasselbe von unten-aussen; in Fig. 3 von innen-unten, und in Fig. 4 von aussen-oben. In naher Uebereinstimmung mit Ibsen und Ketel unterscheidet man am besten an dem Gehörorgan folgende Abschnitte: den *Saccus communis* (Saccus lapilli cylindraceus Ibsen); die *Ampulla anterior*, die *Ampulla posterior*, den *Canalis communis* und den *Ductus endolymphaticus* (Aquaeductus vestibuli).

Der *Saccus communis* liegt innen und unten; er besteht aus einem ziemlich geraden von vorn-aussen nach hinten-innen verlaufenden Cylinder, welcher an seinen beiden Enden sich mit queren Ecken schnell umbiegt, um in die beiden Ampullen überzugehen; in der Mitte des Cylinders senkt sich gewöhnlich der innere Rand ein wenig ein, so dass vorn und hinten davon der Saccus jederseits eine schwache Ausbuchtung zeigt; der äussere Rand ist dagegen ein wenig eingebuchtet. Der Saccus ist deswegen im ganzen nicht vollkommen gerade, sondern etwas bogenförmig gedreht. An der oberen Seite, in der Nähe des äusseren Randes findet sich an der Wand eine trichter-

http://dl.ub.uni-freiburg.de/diglit/retzius1881-1/0022
© Universitätsbibliothek Freiburg
gefördert durch
Baden-Württemberg

förmige Ausstülpung, welche sich in den *Aquæductus vestibuli*, von dem unten Näheres, fortsetzt. Am oberen Ende geht der Saccus, wie erwähnt, durch eine quere Umbiegung nach aussen-oben in die *Ampulla anterior* über (Taf. I Fig. 1, 2 *a a*). Diese bildet eine wirkliche ampulläre, rundliche Erweiterung der Wand, besonders nach unten-aussen und nach hinten, weniger nach oben und fast nicht nach vorn hin. Sie ist mithin weiter als der Saccus. Nach aussen-oben hin setzt sich die Wand der Ampulle nach einer schnellen Verschmälerung in die des *Canalis communis externus* (Taf. I, Fig. 1, 2 *c c*) fort, indem sie sich sofort nach hinten-oben umbiegt. Dieser Canal, welcher im Querschnitt rundlich oder gewöhnlich etwas oval ist, läuft dann in ungefähr gleicher Breite bogenförmig nach hinten, indem er zugleich, von aussen gesehen, ein wenig S-förmig gedreht ist (Taf. I, Fig. 4 *c c*) und geht nach einer ähnlichen Umbiegung wie an seinem Vorderende und schnell erweitert nach innen-unten in die *Ampulla posterior* (Taf. I, Fig. 1, 2 *a p*) über. Diese, welche gewöhnlich ein wenig kleiner ist als die vordere Ampulle, ist übrigens von derselben Gestalt, indem sie besonders nach unten-aussen und nach vorn, weniger nach oben-innen und fast nicht nach hinten erweitert ist. Sie geht dann, wie oben erwähnt, in das umgebogene hintere Ende des Saccus über.

Die Proportionen der einzelnen Theile wechseln etwas; bald ist der Saccus etwas weiter, bald etwas schmaler; bald sind die Ampullen verhältnissmässig etwas grösser, bald etwas kleiner u. s. w. Die Lage und Richtung des ganzen Gehörorgans ist durch die Lage der Knorpelkapsel gegeben. Der Saccus communis liegt nach innen-unten, an dem inneren Rande der das Kapselloch ausfüllenden Membran; die beiden Ampullen finden sich vorn und hinten da, wo die kleinen Gruben am Boden der Kapselhöhle vorhanden sind, und der Canalis communis ext. liegt nach oben-aussen. Das Gehörorgan ist somit schief nach oben-aussen gestellt, so dass die oberen-inneren Flächen der beiderseitigen Organe, ganz wie die Knorpelkapseln, einen Winkel von etwa 80° mit einander bilden; ebenfalls divergiren ihre Längsaxen nach vorne, so dass sie hinten einen Winkel von etwa 80° unter sich bilden.

Wenn man nun die Art und Weise untersucht, wie das membranöse Gehörorgan die Kapselhöhle ausfüllt, findet man, dass es nicht, wie Ketel angiebt, überall der Kapselwand dicht anliegt; im Gegentheil ist ein wirklicher *perilymphatischer Raum* vorhanden. In Taf. I, Fig. 8 *per*, wo die untere-äussere Kapselwand abgetragen wurde, sieht man also von unten-aussen her, dass ein Raum, obwohl nicht besonders weit, den Saccus nach innen zu von der Kapsel trennt; beim Uebergang zu den beiden Ampullen, und dann etwas mehr nach vorn, erweitert sich dieser Raum, verschmälert sich aber dann sehr an der Aussenseite des Canalis communis, wo er nur eng ist. Betrachtet man aber nun die Mitte der Kapselhöhle, so findet man rings um die Knorpelsäule (Taf. I, Fig. 8 *per*) einen nicht unbedeutenden Raum sowohl gegen den Saccus und die Ampullen wie auch gegen den Canalis communis hin. Bei einem Schrägschnitt durch die Kapselwand (Taf. I, Fig. 9 *per*) sieht man ferner, dass der perilymphatische Raum auch an dem unteren Umriss der Ampullen verhältnissmässig weit ist. Dieser perilymphatische Raum ist von einem Gewebe eingenommen, welches ziemlich viele Blutgefässe führt und übrigens aus elastischen Fasernetzen mit anliegenden Häutchenzellen besteht; in den Maschen findet sich eine zähe Flüssigkeit, welche in Ueberosmiumsäure und in Müllerscher Lösung glasig erstarrt und bei der Untersuchung in zerbröckelten, klaren Stücken erscheint. Das elastische Häutchengewebe hängt übrigens ziemlich innig mit der Wandung des membranösen Gehörorgans zusammen.

Gehen wir jetzt zum feineren Bau des membranösen Gehörorgans über, so finden wir, dass das ganze Organ von einer zusammenhängenden dünnen Haut umgeben ist, welche die eigentliche feste Wand bildet. Diese Haut ist zwar gewissermassen elastisch, aber nicht homogen, wie Ketel angiebt, sondern ist von eigenthümlicher Zusammensetzung. Sie besteht nämlich aus einer Reihe sehr dünner, zarter, dicht an einander gelagerter Lamellen (Taf. II, Fig. 9), an denen man theils eine sehr feine Streifung mehr oder weniger deutlich, zuweilen auch ausgeprägtere elastische Netze wahrnimmt, theils auch angelagerte, grosse, ovale oder anders gestaltete Kerne in etwas unregelmässiger Vertheilung findet. Jede Lamelle besteht aus einer einfachen Endothelzellen- oder Häutchenzellenschicht mit mehr oder weniger deutlich ausgeprägten elastischen Fasernetzen; es sind diese Lamellen von derselben Art wie z. B. die Lamellen des suprachorioidalen Gewebes und noch mehr des Perineuriums; man könnte es ja sogar als eine Fortsetzung der Scheide des Acusticus auffassen. Diese endotheliale Wand des Gehörorgans ist an verschiedenen Stellen von verschiedener Dicke. Am Canalis communis und theilweise an den Ampullen ist sie am dünnsten, indem ich hier nur vier bis fünf Lamellen rechnen konnte, an den Nervenendstellen und in ihrer Umgebung ist sie am dicksten, indem hier eine Reihe von Lamellen derselben Beschaffenheit hinzukommen. Den äusseren Lamellen legen

http://dl.ub.uni-freiburg.de/diglit/retzius1881-1/0023
© Universitätsbibliothek Freiburg
gefördert durch
Baden-Württemberg

sich oft Blutgefässe dicht an (Taf. II, Fig. 9 *bg*). Nach aussen hin setzt sich dies Gewebe in das perilymphatische unmittelbar fort. Bei Behandlung der geschilderten Wand mit Säuren (Essigsäure, Salpetersäure) schwillt sie nicht an; ihre elastischen Fasernetze treten dabei schärfer hervor.

Die ganze innere Fläche des membranösen Gehörorgans ist von einem Epithel bekleidet, welches indessen an verschiedenen Stellen verschieden gestaltet ist. An der Innenseite des Canalis communis findet man eine einschichtige Lage von polygonalen, platten Zellen mit ovalem Kern; sie bilden aber nicht die einzige Art von Zellen, sondern zwischen Gruppen derselben (Taf. II, Fig. 8 *e*) schlingen sich Netze einer anderen Gattung, die aus verzweigten, grobkörnigen Zellen mit schmalen, spindelförmigen Kernen besteht, und deren Zweige sich in wechselnder Weise hie und da zwischen die polygonalen Zellen hineinschmiegen (Taf. II, Fig. 8 *pe*). Diese Epithelbekleidung setzt sich dann weiter in die Ampullen fort. Hier ist sie indessen in jeder Ampulle rings um von einem schmalen Saume unterbrochen. Diese beiden Säume stellen Nervenendstellen, die Cristæ acusticæ ampullarum, dar, welche bald näher beschrieben werden. Jenseits dieser Säume beginnt dann die vorher erwähnte polygonale Epithelbekleidung wieder und setzt sich in dem Saccus communis fort, um den grössten Theil der Innenwand desselben zu decken, nämlich bis auf eine längliche Partie am inneren-unteren Rande, welche die wichtige Nervenausbreitung des Saccus darstellt. In Taf. II, Fig. 7 ist ein Stück des polygonalen Epithels des Saccus wiedergegeben; hier findet man ebenfalls die beiden Arten von Zellen, nämlich polygonale platte Zellen (Fig. 7 *e*) mit ovalen oder rundlich-ovalen Kernen und zweitens, Gruppen solcher Zellen umfassend, Netze von verzweigten, grobkörnigeren, schmalen Zellen (Fig. 7 *pe*) mit spindelförmigem, in Carmin sich dunkelfärbendem Kern; hie und da sieht man unter den polygonalen Zellen und besonders in der Nähe der verzweigten Zellen kleinere polygonale Zellen, deren Kerne sphärisch sind und sich bei Carminfärbung stärker roth färben.

Wir kommen jetzt zur näheren Schilderung der wichtigsten Theile des Gehörorgans, der Nervenendstellen. Es finden sich, wie Ibsen und Ketel nachgewiesen haben, eigentlich nur drei, nämlich eine grössere im Saccus communis, *Macula acustica communis*, und in jeder der beiden Ampullen eine schmale Endstelle, die *Crista acustica ampullæ anterioris* und *Crista acustica ampullæ posterioris*.

Die *Macula acustica communis* befindet sich, wie oben erwähnt, an der inneren-unteren Seite des Saccus communis. Sie hat (Taf. I, Fig. 3 *mc*) eine längliche Gestalt und läuft nach vorn und hinten in zwei ungefähr symmetrische Flügel aus, ungefähr wie die eines Schmetterlings o. d. In ihrer Mitte steigt sie mit einem breiten Zipfel ein wenig an der oberen Fläche des Saccus hinauf (Fig. 1 *mc*), von diesem Zipfel senkt sich ihr oberer Rand zuerst schneller, dann langsam, um endlich weiter hin sich wieder schnell abgerundet umzubiegen und mit einer stumpfen Spitze bis in die Nähe der Ampullen aufsteigend sich nach vorn wieder fortzusetzen; der untere Rand steigt dann allmählich, um an der Mitte der Macula wieder einen sehr stumpfen Zipfel zusammen mit dem der anderen Seite zu bilden. Die breitesten Stellen der Macula finden sich mithin in der Mitte und in der Nähe ihrer beiden Enden. Zwar wechselt ihre Gestalt ein wenig, doch behält sie, so weit ich gesehen habe, immer die angegebene Grundform. Wenn man nun Querschnitte der Macula communis betrachtet, so findet man, dass das polygonale Epithel der Umgebung sich schnell nach der Macula hin erhöht (Taf. II, Fig. 1 *e*), indem es kubisch und endlich cylindrisch wird, um bald eine Höhe von etwa 0,04 mm. zu erreichen; besonders nach der einen Seite hin steigt das Epithel schnell. Die Höhe des Maculaepithels ist an verschiedenen Stellen etwas verschieden, von 0,04—0,08 mm. wechselnd. An dünnen Schnitten sieht man nach guter Erhärtung schon bei schwacher Vergrösserung (Taf. II, fig. 1) die Zusammensetzung des Nervenepithels; bei stärkerer Vergrösserung (Taf. II, Fig. 2) und noch deutlicher nach gelungener Isolirung der Elemente (Fig. 2, rechts) unterscheidet man die beiden von Ketel bei der Myxine erwähnten Zellenarten, welche übrigens vollständig mit den von mir früher bei den Knochenfischen beschriebenen übereinsstimmen. Es sind dies die Haarzellen und die Fadenzellen (eigentlichen Epithelzellen). Die *Haarzellen*, von 0,018—0,024 mm. Länge, haben eine ausgeprägte Flaschenform mit platt-abgerundeter kleiner Oberfläche, an deren Mitte ein spitz auslaufender, bis auf 0,009—0,012 mm. betragendes Haar steht, sind ferner mit einem schmaleren Hals und einem viel breiteren, rundlichen, einen grossen sphärischen Kern enthaltenden Leib versehen, welcher nach unten hin in einen feinen, Varicositäten zeigenden Ausläufer sich fortsetzt. Die Haarzellen stehen in einfacher Lage mit ihrer kleinen Oberfläche an der Oberfläche des Nervenepithels; ihr Leib reicht aber, um Platz zu finden, verschieden weit hinab, wobei besonders der Hals verschieden lang und schmal wird. An isolirten Zellen (Taf II, Fig. 2 *hz*) sieht man dies besonders deutlich, aber auch an dünnen Schnitten erscheinen unter und zwischen der

http://dl.ub.uni-freiburg.de/diglit/retzius1881-1/0024
© Universitätsbibliothek Freiburg
gefördert durch
Baden-Württemberg

obersten Lage der Kerne noch manche grosse runde Kerne der tiefer hinabsteigenden Haarzellen. Zwischen den Haarzellen erscheint an Querschnitten noch eine spärliche körnige Substanz, welche nach unten hin in eine dickere Schicht übergeht, die eine Menge länglich-ovaler, senkrecht gestellter Kerne in mehreren Reihen enthält (Taf. II, Fig. 1, 2 *fz*); diese kernreiche Schicht, welche ungefähr ebenso dick ist wie die der Haarzellen, reicht bis zur häutigen Wand des Gehörorgans. An gut gelungenen Zerzupfungspräparaten (Taf. II, Fig. 2 *fz* rechts) erkennt man die Gestalt der die fragliche Schicht zusammensetzenden Zellen. Es sind dies die *Fadenzellen* (die von mir früher bei den Knochenfischen näher beschriebenen eigentlichen Epithelzellen oder Stützzellen); dieselben stehen mit etwas erweitertem Fusse an der Aussenwand und steigen schmal und zart zwischen den Haarzellen lothrecht bis zur Oberfläche des Nervenepithels hinauf; sie tragen ihren länglich-ovalen Kern bald in der Nähe des Fusses, bald mehr oder weniger hoch oben von demselben, nie aber höher als an ihrer Mitte. Durch diese wechselnde Lagerung des Kerns entsteht am Querschnitt der Macula der eigenthümliche Kernreichthum ihrer unteren Schicht. An Zerzupfungspräparaten sieht man zuweilen auch in dieser Schicht mehr horizontal verlaufende, äusserst feine Fasern, welche wahrscheinlich als Nervenfasern aufzufassen sind, über deren näheres Verhalten ich aber keine Auskunft erhalten konnte. Von oben gesehen (Taf. II, Fig. 5) zeigt die Macula bei Einstellung ihrer Oberfläche kleine rundliche oder ovale, körnig erscheinende Figuren, die in ziemlich regelmässiger Entfernung von einander liegen; beim Senken des Tubus findet man unter jeder dieser Figuren einen grossen runden oder zuweilen mehr ovalen Körper, der hell erscheint und nach Carminfärbung roth ist; es sind dies offenbar die Haarzellen (*hz*), deren sphärische Kerne den grösseren runden Körpern, und deren obere kleine freie Endflächen den kleinen körnigen Figuren der Oberflächen-Einstellung entsprechen. Zwischen den grösseren Körpern sieht man eine körnige, übrigens nicht weiter differenzirbare Substanz (*fz*) der Fadenzellen.

Auf der Macula communis liegt die *Otolithenscheibe* (Taf. I, Fig. 9 *o*). Sie wiederholt so ziemlich die Gestalt der Macula selbst; sie zeigt mehr oder weniger gezackte Ränder, ist dünn und haftet nur schwach an der häutigen Wand, so dass sie schon bei leiser Berührung sich ablöst und gewöhnlich in Stücke zerfällt. Bei mikroskopischer Untersuchung findet man sie aus einer Schicht von sehr zahlreichen, dicht beisammen liegenden, grösseren und kleineren, stark lichtbrechenden, gelblich glänzenden, in Rosanilin sich färbenden, rundlichen, ovalen oder oft etwas knolligen und unebenen Körnern bestehend. In Taf. II, Fig. 6 sind einige solche Körner isolirt abgebildet. Unter denselben finden sich hie und da auch einige hellere, weniger lichtbrechende Körner. Nach Behandlung mit Essigsäure erblassen die glänzenden Körner, ohne merkbare Gasentwickelung; sie behalten aber nach dem Verlust ihres Lichtbrechungsvermögens ihre Gestalt und färben sich auch dann in Rosanilin. Zwischen diesen Körnern konnte ich keine eigentliche Bindemasse finden; nur an den Rändern der Scheibe schien mir eine feinkörnige, hie und da grössere Kerne tragende Substanz sich zu finden, welche ich als den Anheftungssaum der Scheibe ansah. Wie aber diese Anheftung sich verhält und in welcher Weise die Scheibe den Haaren der Haarzellen anliegt, liess sich nicht näher ermitteln, da die Scheibe so ausserordentlich leicht abfällt.

In der Ampulla anterior finden wir nun die zweite Nervenausbreitung, die *Crista acustica ampullæ anterioris* (Taf. I, Fig. 1, 2, 5 *cra*). Diese läuft als ein sehr schmaler, dunkel erscheinender Saum oder als ein Band rings um den Umfang der ganzen Ampulle. Sie geht aber nicht vollständig der Quere nach um dieselbe herum, sondern etwas schief von vorn-innen nach hinten-aussen. Sie ist auch etwas zur Seite gebogen, indem sie an der unteren Fläche der Ampulle nach hinten zu eine kleine Abweichung nach aussen macht. Ihre Breite ist nicht überall ganz gleich. Bei mikroskopischer Untersuchung findet man an Querschnitten (Taf. II, Fig. 3), dass das polygonale Epithel an der einen Seite unter sehr schneller Erhöhung in die Crista übergeht; an der anderen Seite senkt sich die letztere nur allmählig, um in das polygonale Epithel überzugehen. Die feinere Zusammensetzung der Crista stimmt mit der der Macula communis fast vollständig überein. Nur ist die Crista im allgemeinen etwas niedriger, indem sie nicht mehr als 0,036—0,04 mm. Höhe beträgt; hierdurch entsteht eine etwas verschiedene Vertheilung ihrer Elemente. Diese sind wiederum dieselben beiden Zellenarten, Haarzellen und Fadenzellen (eigentliche Epithelzellen). Die *Haarzellen* sind ganz von der oben bei der Macula communis beschriebenen Beschaffenheit; in Folge der erwähnten geringeren Höhe der Crista liegen ihre Kerne nicht so verschieden tief, und ihre Länge wechselt nicht so bedeutend; die Haare scheinen etwa eben so hoch zu sein wie die der Macula; vom unteren Ende der Zellen läuft ebenfalls eine zarte, feine Faser nach unten hin, lässt sich aber nicht weit verfolgen. Die *Fadenzellen* (Taf. II, Fig. 4 *fz*) sind auch vollständig denen der Macula ähnlich; nur liegen ihre Kerne nicht in so verschiedener Tiefe, sondern bilden eine dünnere Schicht.

http://dl.ub.uni-freiburg.de/diglit/retzius1881-1/0025
© Universitätsbibliothek Freiburg
gefördert durch
Baden-Württemberg

Ein derartig gebautes Nervenepithel zieht sich nun als ein ringförmiges Band rings um die Innenfläche der Ampulle. Ich muss gestehen, dass ich Anfangs an den vollständigen Zusammenhang, an eine ringförmige Crista, nicht recht glaubte; nach genauerer Untersuchung, die indessen Schwierigkeiten bietet, muss ich mich jedoch dieser Angabe von Ketel anschliessen; an einigen Stellen scheint aber das eigentliche Nervenepithel sehr schmal zu sein, indem nur sehr wenige Haarzellen in der Breite der Crista stehen; durch die nicht unbedeutende Zone des zu Cylinderzellen erhöhten, umgebenden, polygonalen Epithels erscheint das Nervenepithel auch bei schwacher Vergrösserung viel breiter als es ist. Eine Cupula terminalis oder eine sonstige Deckmembran konnte ich nicht finden.

Die hintere Ampulle trägt, wie oben erwähnt, in ähnlicher Weise an ihrer Innenfläche die *Crista acustica ampullæ posterioris* (Taf. I, Fig. 1, 2, 5, 8 *crp*), welche ebenfalls als ein ringförmiges Band um dieselbe herumläuft; sie geht auch etwas schief, indem ihre Längsaxe nach vorn-aussen gerichtet ist; an ihr sieht man auch unten eine Schlängelung von vorn-aussen nach hinten-innen. Sie ist wie die Crista amp. ant. etwas verschieden breit, am breitesten hinten und oben, am schmalsten unten. Ihr feinerer Bau stimmt so vollständig mit dem der Crista amp. ant. überein, dass ich auf denselben nicht näher einzugehen brauche.

Der Inhalt des membranösen Gehörorgans, die *Endolymphe*, in welche die Haare hineinragen, ist wasserklar und vollständig flüssig; sie gerinnt oder erstarrt weder in der Luft, noch nach Behandlung mit Ueberosmiumsäure oder Müllerscher Flüssigkeit. An den nun beschriebenen drei Nervenendstellen verbreitet sich der *Nervus acusticus*. Da mir die Art der Verzweigung desselben von besonderem morphologischem Gewicht erschien, suchte ich dieselbe zu verfolgen. Vom Gehirn geht hinter dem Ursprung des Trigeminus (Taf. I, Fig. 10 *tri*) der Acusticus jederseits mit zwei, Ganglien führenden Wurzeln (Taf. I, Fig. 5, 6, 10 *ra*, *rp*) hinaus; diese Ganglien, ein vorderes und ein hinteres, welche unter sich getrennt sind (*g*, *g*), aber nahe an einander liegen, sind abgeplattet, von etwas dreieckiger Gestalt; sie wenden sich sogleich nach hinten und senden ihre Nervenfasern, zu einigen Zweigen gesammelt, nach hinten dem Gehörorgane zu. Es sind diese Zweige und ihr Verlauf folgende. Das grössere *vordere Ganglion* sendet drei Zweige aus, welche nach der vorderen-inneren Partie des Gehörorgans ziehen; die zwei schmaleren dieser Zweige gehen, einer oben und einer unten, an die Crista amp. ant., um in ihr zu endigen; der mittlere breitere Zweig wendet sich nach innen und breitet sich, dichotomisch getheilt, an dem Vorderende der Macula communis aus. Das kleinere, *hintere Ganglion* entsendet zwei lange, schlanke, platte Zweige, von denen der vordere zweigetheilt sich zur Mittelpartie der Macula communis begiebt; der hintere Zweig theilt sich in zwei, von denen der vordere sich nach innen biegt, um, wiederum zu zweien getheilt, zwischen der Mitte und dem hinteren Ende der Macula communis an letztere sich zu begeben; der hintere grössere Zweig geht gerade nach hinten, legt sich an die obere Seite der Ampulla posterior, sendet einen kurzen Zweig nach aussen zu ihrer Crista acustica und läuft dann weiter nach innen von dieser Crista und ihr parallel nach hinten um die hintere Partie der häutigen Wand des Gehörorgans herum, sich etwas fächerförmig ausbreitend. Der grösste Theil seiner Nervenfasern wendet sich nach der Crista acustica posterior und endet in ihr. Dies betreffs der Verzweigung und des Verlaufs der Acusticusäste. Es bleibt indessen bezüglich des letzteren noch eine Frage zu erörtern übrig, nämlich das Durchtreten der Aeste durch die die Höhle des Gehörorgans deckende fibröse Membran. Zwar habe ich ziemlich oft eine wechselnde Anordnung in diesem Verhältniss gefunden, indem die Aeste bald etwas mehr vorne bald mehr hinten die Membran durchbohren. Im ganzen möchte aber folgendes Verhältniss die Regel sein (Taf. I, Fig. 6). Die drei Zweige des vorderen Ganglions durchbohren die Membran an ihrem vordersten Ende, der erste oft in einem nach vorn in den Knorpel sich einschiebenden Zipfel derselben, die zwei hinteren etwas mehr nach hinten zu. Die Löcher der Membran sind schmal, spaltenförmig und gehen schief hindurch. Von den zwei Zweigen des hinteren Ganglions geht der vorderste ungefähr in der Mitte der Membran oder etwas medial von der Mitte hindurch; von den zwei Aestchen des hinteren Zweiges geht der kleinere etwa an der Grenze zwischen dem zweiten und dritten Theil der Membran durch dieselbe, ein wenig medialwärts von ihrer Längsaxe, der grössere gewöhnlich in derselben Höhe, aber mehr lateralwärts hindurch; die Durchtrittstelle des letzterwähnten Zweiges findet sich aber bald etwas mehr vorne, bald mehr hinten.

In Betreff des feineren Baues bestehen die beiden Ganglien und die Zweige des Acusticus aus Nervenzellen und Nervenfasern mit sehr spärlichem, endoneuralem Bindegewebe und sind von einer lamellären Perineuralscheide umgeben. Die *Nervenzellen* finden sich in beiden Ganglien in reichlicher Menge, liegen da dichtgedrängt an einander, hie und da durch Nervenfasern getrennt. Diese Zellen sind von sehr wechselnder Grösse mit im Verhältniss zur Zelle entsprechender Grösse der sphärischen oder etwas ovalen Kerne. Die kleineren Zellen sind an der Zahl weit

http://dl.ub.uni-freiburg.de/diglit/retzius1881-1/0026
© Universitätsbibliothek Freiburg
gefördert durch
Baden-Württemberg

überwiegend. In Taf. II, Fig. 10 habe ich fünf solche Nervenzellen von verschiedener Grösse abgebildet. Ich habe mit Bestimmtheit immer nur bipolare Nervenzellen beobachtet. Alle stimmen im Bau überein. Der Zellenleib ist hell feinkörnig, und führt sehr oft eine Ansammlung gelblicher Pigmentkörner. Gegen die Ausläufer hin ist die körnige Beschaffenheit des Protoplasmas weniger scharf ausgeprägt, mehr längsgestreift. Der grosse Zellenkern führt einen rundlichen Kernkörper. Die Nervenzellen liegen in eine einfache, helle, sehr schwach feinkörnige Scheide eingeschlossen, welche ein Paar ovale, platte Kerne führt und sich direct in die Scheide der Ausläufer-Nervenfasern fortsetzt. Oft findet man die Zellenscheide fast vollständig von der Zelle ausgefüllt, hie und da liegt sie räumlicher um die letztere; wahrscheinlich hängt dies meistens von einer Zusammenziehung des Zellprotoplasmas ab; bei schlechter Erhärtung sieht man sogar die Zelle zackig von der Scheide zurückgezogen. Die Gestalt der Nervenzellen ist im allgemeinen schief birnförmig; die beiden Ausläufer gehen gewöhnlich nicht ganz oppositipol aus, sondern die Ursprünge sind einander etwas genähert, wodurch eben an der einen Seite eine grössere rundliche Ausbuchtung der Zelle entsteht. Zuweilen ist diese Annäherung der Ursprünge der Ausläufer geringer, zuweilen auch recht bedeutend. Der eine Ausläufer geht oft nach der Seite hin ab und biegt sich dann wieder in der Längsrichtung des Nerven um. In Folge dieses Verhaltens wird oft durch die Ueberlagerung des Zellenkörpers der Ursprung des einen Ausläufers verborgen, so dass auch bei unverstümmelter Zelle letztere unipolar erscheint. Von den beiden Ausläufern ist der eine, der centrale, stets schmaler als der andere, der peripherische. Die Nervenzellen schieben sich, zu Reihen angeordnet, nach aussen hin in die *Nervenzweige* ein. Diese sind aus parallel ziehenden Nervenfasern (Taf. II, Fig. 11) von etwa 0,0075 mm. Breite gebildet; schmalere sind aber auch vorhanden. Sie bestehen aus einem fein längsgestreiften und schwach längskörnigen, in Carmin sich färbenden, etwas bandförmigen Axencylinder von etwa 0,006 mm. Breite, welcher in eine helle, sich leicht etwas runzelnde, an ziemlich weiten Abständen lange, spindelförmige Kerne führende Scheide eingeschlossen ist; keine Spur von Myelin ist zu finden. Zwischen den einander ziemlich fest anhaftenden Nervenfasern findet man zerstreute, sehr verzweigte, platte Häutchenzellen, welche das Endoneurium bilden, und rings um die Ganglien und Nervenzweige herum liegt die Perineuralscheide, welche aus Lamellen von schönen Häutchenzellen besteht. Im ganzen stimmen also die Ganglien und Nervenzweige des Acusticus vollständig mit den in den »Studien des Nervensystems und des Bindegewebes» von A. Key und mir bei Petromyzon beschriebenen, entsprechenden Theilen überein.

Noch bleibt aber ein Gebilde am membranösen Gehörlabyrinth der Myxine zu beschreiben übrig. Es ist dies der *Ductus endolymphaticus (Aquæductus vestibuli).* Schon bei der Schilderung des Saccus communis wurde erwähnt, dass an der oberen Seite desselben, in der Nähe seines lateralen Randes, eine trichterförmige Ausstülpung der Saccuswand sich vorfindet. Bei ganz vorsichtiger Präparation der in Carmin gefärbten Osmiumpräparate in Glycerin ist es mir oft gelungen, in Zusammenhang mit diesem Trichter und als directe Fortsetzung desselben die in die Gehirnhöhle hineinschiessende und dort sackförmig erweiterte und blind endigende Röhre zu erhalten, und kann ich somit die Entdeckung Ketel's von dem Vorhandensein dieses Gebildes bestätigen. Seinen Zweifeln in Betreff der Bedeutung desselben kann ich mich aber nicht anschliessen; aller Homologie nach muss ich es als einen wahren Aquæductus vestibuli oder Ductus endolymphaticus ansehen. Die Gestalt desselben wechselt so ziemlich; doch ist folgende die allgemein geltende Form (Taf. I, Fig. 1, 2 *de*). Nachdem der Trichter sich stark verschmälert hat, dringt er durch ein besonderes Loch in der Deckmembran der knorpeligen Gehörkapsel (Fig. 6 *de*), welches in der Mitte jener Membran, eben in der Nähe ihres äusseren-oberen Randes, sich findet, in die Gehirnhöhle hinein. Dann erweitert sich die Röhre wieder schnell und läuft in ungefähr cylindrischer Gestalt, zusammen mit einem grösseren Blutgefässzweig, an der lateralen Seite des hinteren Acusticusastes frei in der Hirnhöhle nach oben hin (Taf. I, Fig. 6, 10 *de*), erweitert sich zuletzt plötzlich und endet angeschwellt mit einer blind geschlossenen, rundlichen, aber abgeplatteten Blase. In Taf. I, Fig. 14 ist ein vollständiger endolymphatischer Gang mit seinem trichterförmigen Ursprung aus dem membranösen Gehörorgan im Längsdurchschnitt abgebildet; in Fig. 15*a* ders. Tafel findet man einen Theil des Gebildes mit seinem blasigen medialen Ende. Die Wechselung der Gestalt des Ductus betrifft vorzüglich dieses freie mediale Ende. Zwar kommen auch am cylindrischen Rohre einige Variationen vor; sie bestehen aus ringförmigen Einschnürungen, welche dem Rohre zuweilen eine Perlenschnurform geben können. Das blinde mediale Ende, der *Saccus endolymphaticus,* variirt jedoch öfter. Zuweilen ist es nur wenig weiter als das Rohr selbst, zuweilen — und dies ist die Norm — bildet es eine lange und breite, abgeplattete, blasige Erweiterung, wie in Fig. 1, 2, 15; in anderen Fällen ist es zwei- oder dreimal zu einzelnen blasigen Ausstülpungen abgetheilt. Betreffs des fei-

http://dl.ub.uni-freiburg.de/diglit/retzius1881-1/0027
© Universitätsbibliothek Freiburg
gefördert durch
Baden-Württemberg

neren Baues des Ductus endolymphaticus findet man, dass seine äussere Wand aus einer unmittelbaren Fortsetzung der Wand des häutigen Gehörorgans besteht. Es ist also dieselbe aus einigen endothelialen, kernführenden, dicht aneinander liegenden Lamellen zuzammengesetzt, und diese Lamellen setzen sich auch um das freie blasige blinde Ende herum fort. Die so gebildete Wand trägt an ihrer Innenfläche überall eine einfache Schicht von Epithelzellen. Schon an dem trichterförmigen Ansatze am Saccus communis erhöhen sich schnell die Plattenzellen des letzteren zu Cylinderzellen. Diese Cylinderzellenschicht bekleidet die ganze Innenfläche des Rohres bis zum blasigen Ende. Die Zellen haben eine verschiedene Form, und ihre Höhe wechselt ebenfalls ein wenig. In Fig. 14 und 15 *a* und *b* habe ich die gewöhnlichen Formen abgebildet. In isolirter Lage sind sie von einander nicht unbedeutend verschieden. Bald ist ihr Fuss breit, und dann liegt der ovale Kern in dessen Nähe, wogegen der Zellenleib nach oben hin sich stark verschmälert; bald ist der Fuss schmal, der Leib aber ist breiter und führt den Kern u. s. w. Ein deutliches, ziemlich breites Lumen findet sich immer im Rohre. In dem freien blinden Ende ändern sich die Zellen wieder. Sie erscheinen blasig angeschwollen, hell oder schwach körnig, und nach Zerzupfung findet man sie in verschiedener Weise gestaltet (Taf. I, Fig. 15 *a*, *c*). Sie bilden doch immer eine continuirliche Schicht an der Wand der Blase; im Inneren des Saccus endolymph. findet sich ein ziemlich unbedeutendes Lumen, indem die Blase abgeplattet ist, und ihre Wände gegen einander genähert sind. Andere Bildungen habe ich an dem Ductus endolymphaticus nicht angetroffen. Zwar giebt, wie oben hervorgehoben wurde, Ketel an, dass er gleich nach dem Abgange des Rohres von demselben einen mit Lumen versehenen Zweig abgehend gefunden habe; er sah aber diesen Zweig nur abgerissen und konnte das weitere Schicksal desselben nicht erledigen. Ich muss gestehen, dass ich diese Angabe von Ketel nicht bestätigen kann, sogar nicht sicher verstehe, wovon sie herrührt. An den zahlreichen Gehörorganen der Myxine, die ich in verschiedenster Weise untersucht habe, fand ich keine solche Abzweigung. Das Rohr lief immer ungetheilt bis zum blinden Ende. Indessen sah ich einmal neben dem Rohre eine kleine kuglige Blase, die von Cylinderzellen inwendig bekleidet war; es lag hier offenbar eine vom Rohre des Ductus endolymphaticus abgeschnürte Partie vor. In anderen Fällen könnte ja ein solcher, aber immer bald wieder blind endigender Zweig des Rohres vorhanden sein, der nicht abgeschnürt wurde; möglicherweise hat Ketel einen solchen, aber mit abgeschnittenem, äusserem, blindem Ende, vor sich gehabt. Diese Erklärung scheint mir wahrscheinlicher als die Vermuthung Hasse's, dass vielleicht ein Blutgefäss den Zweig des Rohres vorgestellt hatte.

In Betreff der Deutung der einzelnen Theile des membranösen Gehörorgans der Myxine im Verhältniss zu dem der höheren Fische und der Wirbelthiere im allgemeinen, so kann ich mich im ganzen den Ansichten von Ketel und Hasse anschliessen. Die beiden Ampullen mit ihren ringförmigen Cristæ acusticæ sind den Ampullen der höheren Thiere wahrscheinlich gleich zu stellen, und zwar der vorderen und der hinteren; von einer dritten ist bei Myxine keine Spur vorhanden. Der die beiden Ampullen vereinigende Canalis communis externus lässt sich leider kaum mit den Bogengängen, wohl aber eher mit dem Utriculus der höheren Fische vergleichen. Der Saccus entspricht wohl grösstentheils dem Sacculus, indem der Ductus endolymphaticus — denn als solcher ist gewiss das blind endigende schmale Rohr zu deuten — von hier aus entspringt, und besonders weil die grosse Macula acustica an der Saccuswand sich findet. Diese Macula erscheint aber bei genauerer Betrachtung als eine zusammengesetzte oder viel richtiger als eine noch nicht in ihre einzelnen Theile differenzirte Nervenendstelle. Eben aus dem Verhalten der Acusticuszweige lässt sich dies etwas näher ermitteln. Wir sehen den vorderen Ast, Ramus anterior, zuerst zwei Zweige zur Crista acustica der Ampulla anterior senden, den übrigen Theil der Nervenfasern aber zum vorderen Theil der Macula communis abliefern. Bei den höheren Fischen, z. B. den Teleostiern, giebt zwar der Ramus anterior besonders oft Bündel zur Macula sacculi ab; es scheint mir aber eher wahrscheinlich, dass dieser Zweig bei Myxine dem Ramulus recessus utriculi der höheren Thiere entspricht; in Folge dessen würde das vordere Ende der Macula ac. communis der Macula ac. recessus utriculi entsprechen. Der Ramus posterior acustici schickt seinen vorderen Zweig zur Mitte der Macula communis; dieser Zweig stimmt vollkommen mit dem Ramulus sacculi der höheren Fische überein, und die mittlere Partie der Macula communis ist mithin der Macula ac. sacculi gleichzustellen. Der Ramus posterior acustici theilt sich ferner in einen Ramulus amp. posterioris und einen Zweig, welcher in den hinteren Theil der Macula communis endigt; dieser letztere Zweig liesse sich nun mit dem Ramulus lagenæ vergleichen, und dann hätte man das hintere Ende der Macula communis als der Papilla ac. lagenæ entsprechend zu betrachten. Wie eben hervorgehoben, stimmt die Verzweigung und die Vertheilung des Acusticus mit dieser Anschauungsweise sehr gut überein; eine endgültige Entscheidung dieser Fragen lässt sich jedoch kaum finden.

http://dl.ub.uni-freiburg.de/diglit/retzius1881-1/0028
© Universitätsbibliothek Freiburg
gefördert durch
Baden-Württemberg

Das Gehörorgan des Petromyzon fluviatilis L.

Geschichtliches.

Das Gehörorgan der Petromyzonten ist seit längerer Zeit und von einer Reihe ausgezeichneter Forscher ein beliebter Gegenstand für Untersuchungen gewesen. Der Erste, welcher Angaben über dasselbe geliefert hat, scheint Dumeril[1] zu sein. Er giebt an, dass es jederseits in besonderen Cavitäten des Schädels enthalten ist, sowie dass er in diesen halbzirkelförmige Canäle — wie viele sagt er jedoch nicht — aber keine Concretionen (partie dure ou amilacée) gefunden hat.

Pohl[2] konnte an den beiden, von Wasser und Nervenpulpe gefüllten Gehörblasen von Petromyzon keine halbzirkelförmige Canäle auffinden; er glaubte aber an ihrem Vorhandensein, weil sie übrigens in der Thierreihe so constant vorkommen.

Ernst Heinrich Weber widmete dann in seiner betreffenden Arbeit[3] den Petromyzon marinus und fluviatilis ein besonderes Capitel. Die Petromyzonten unterscheiden sich nämlich von den übrigen Fischen eben durch den Mangel an halbzirkelförmigen Canälen und Otolithen sowie dadurch, dass ihr Gehörorgan nur aus einem einräumigen Vestibulum besteht. In seiner ausführlicheren Beschreibung giebt er an, dass die elliptische Knorpelkapsel (Vestibulum cartilagineum) nach der Schädelhöhle zu geschlossen ist, aber mit zwei Oeffnungen, einer oberen kleineren, ein Gefäss einlassenden, und einer unteren grösseren, von einer Membran geschlossenen, nur von dem Gehörnerven durchzogenen, versehen ist. Das membranöse Vestibulum, an den der Gehörnerv herantritt, um an dessen Wänden in eine pulpöse Masse überzugehen, ist durch einige, in seine Höhle hineinragende Falten in mehrere Zellen, namentlich eine obere grössere und eine untere kleinere getheilt. Ausser den halbzirkelförmigen Canälen und den Otolithen vermisste Weber auch den Sack des Labyrinthes. An der äusseren-oberen Fläche des häutigen Vestibulum fand er indessen zwei gekrümmte Falten, oben durch eine unpaare vereinigt; diese erwiesen sich aber, sowohl bei Quecksilberinjection in das häutige Vestibulum wie auch bei Untersuchung mit bewaffnetem Auge, als blosse Falten, nicht als Canäle. Er hält es jedoch für möglich, dass sie als Rudimente der halbzirkelförmigen Canäle anzusehen sind. Weber hat Abbildungen des fraglichen Gehörorganes gegeben, an welchen die Andeutungen dieser rudimentären Canäle vorhanden sind.

Blainville[4] giebt an, dass das häutige Gehörlabyrinth aus einem Vestibulum besteht, welches kaum durch Falten in zwei oder drei Abtheilungen getheilt ist, und keine Spur eines eigentlichen Sackes oder sogar halbzirkelförmiger Canäle zeigt; Kalkconcretionen sind ebenfalls dort nicht zu finden.

Rathke[5] fand bei Petromyzon fluviatilis in der knorpelig-knöchernen Ohrkapsel einen von einer Flüssigkeit ausgefüllten, an seiner Innenfläche einige Falten tragenden Sack.

Breschet[6] fand an dem Gehörorgan von Petromyzon maximus (la Lamproie marine) keine halbzirkelförmige Canäle, ja sogar keine Falten, welche dieselben vorstellen könnten; das, was man dafür gehalten hatte, sei nichts als ein Zug von Gehörsand (Otoconien), aus sehr feinen Kristallen bestehend. Das häutige Vestibulum ist nach Breschet wie eine Kastanie gestaltet, und von Flüssigkeit gefüllt; zu demselben tritt der kurze Gehörnerv, gleichsam abgestumpft und ohne weitere Verbreitung endigend. Ein Aquæductus vestibuli ist vorhanden und öffnet sich in die Schädelhöhle unmittelbar oberhalb des für den Eintritt des Gehörnerven bestimmten Loches.

Während seiner ausgedehnten und epochemachenden Arbeiten über den Bau der Cyclostomen widmete Johannes Müller[7] dem Gehörorgan dieser Thiere eine besondere Aufmerksamkeit. Unter den Petromyzonten untersuchte

[1] Dumeril, Mémoires d'anatomie comparée, 1800.
[2] Pohl, Expositio generalis anatomica organi auditus per classes animalium. Vindobonæ 1818.
[3] Ernst Heinrich Weber, De aure et auditu hominis et animalium P. I. Lipsiæ 1820.
[4] De Blainville, De l'organisation des animaux ou Principes d'anatomie comparée. Paris 1822.
[5] Rathke, Bemerkungen über den inneren Bau der Pricke. Danzig 1826.
[6] G. Breschet, *Recherches anatomiques et physiologiques sur l'organe de l'ouïe des poissons*, Mém. d. l'Académie des Sciences T. V, Paris 1838.
[7] Johannes Müller, *Über den eigenthümlichen Bau des Gehörorganes bei den Cyclostomen*, Forts. d. vergl. Anat. d. Myxinoiden. Abhandl. d. K. Akad. d. Wiss. zu Berlin 1836. Berlin 1838.

http://dl.ub.uni-freiburg.de/diglit/retzius1881-1/0029
© Universitätsbibliothek Freiburg
gefördert durch
Baden-Württemberg

er vorzugsweise den Petromyzon marinus, von dessen Gehörorgan er eine ausführliche, mit Abbildungen versehene Beschreibung geliefert hat. Er fand das Gehörlabyrinth dieser Thiere viel zusammengesetzter, als seine Vorgänger es dargestellt hatten. Der wahre Bau desselben wird aber gewissermassen durch eine faserig-häutige Hülle verborgen, welche zwischen der inneren Wand der äusseren Knorpelkapsel und dem häutigen Labyrinth, beiden sich dicht anschmiegend, liegt. Nach Entfernung dieser Hülle findet man, dass das Vestibulum membranaceum ein Säckchen ist, welches durch eine sowohl an der oberen als unteren Fläche befindliche, oberflächliche, von aussen nach innen verlaufende Furche in zwei symmetrische Zellen, eine vordere und eine hintere, zerfällt. Ueber jeder dieser beiden Zellen liegt ein halbzirkelförmiger Canal, an der Oberfläche des Vestibulum membranaceum angewachsen. Der eine beginnt aus dem äusseren vorderen, der andere aus dem äusseren hinteren Theil des Vestibulum membranaceum und convergirt mit dem der anderen Seite, um sich mit ihm nach innen zu unter einem Knie zu vereinigen; an dieser Stelle hängen die Canäle abermals mit der Cavität des Vestibulum membranaceum zusammen. Die von einander am meisten entfernten Ursprünge der beiden Canäle sind ampullenartig ausgedehnt. Jede Ampulle besteht aus drei neben einander liegenden, mit einander communicirenden, hohlen Erhabenheiten, einer mittleren ungleichen und zwei seitlichen gleichen; die beiden seitlichen sind Ausbuchtungen des Labyrinthes. Die Canäle sind als Canalis semicircularis anterior und posterior aufzufassen. Das Innere des Vestibulum membranaceum entspricht der äusseren Gestalt; den Furchen der letzteren entsprechen an dem ersteren vorspringende Falten. Es wird also, aber nur ganz unvollständig, durch quere, von aussen nach innen gehende Falten in einen vorderen und einen hinteren Zellenraum getheilt. Es communicirt das Innere des Vestibulum einerseits durch eine gemeinschaftliche, durch einen wulstigen Vorsprung in zwei getheilte, elliptische Oeffnung in der unteren Wand der knieförmigen Commissur mit den beiden Canälen, andererseits mit den beiden Ampullen derselben durch je eine ovale Oeffnung, welche indessen durch eine steife Falte unvollkommen in zwei getheilt ist. Endlich findet sich am Boden des Vestibulum membranaceum in der Mittellinie zwischen der vorderen und hinteren Abtheilung desselben, noch eine ansehnliche Oeffnung, welche in eine unpaare Zelle führt. Diese Zelle nennt Müller den sackförmigen Anhang des Vestibulum; sie ist durch eine starke Einschnürung vom Ganzen abgesondert, liegt zwischen beiden Ampullen und ist gegen den Hörnerven gerichtet; der Umfang des sackförmigen Anhangs ist kleiner als eine ganze Ampulle. Im Inneren des Labyrinthes fand Müller niemals kalkige Massen, weder Steine, noch kristallinisch-pulverige Sedimente, nur kleine unregelmässige Kügelchen, welche nach Salzsäurezusatz kein Brausen ergaben. Der Gehörnerve geht mit dem Facialis zugleich durch die Oeffnung in die Gehörkapsel, hier theilt er sich am Boden der Kapsel in zwei Fascikel, einen vorderen und hinteren, welche die Richtung der Ampullen nehmen; vielleicht gehen aus der Theilungsstelle auch einige Fasern gegen den sackförmigen Anhang. Jeder der beiden Hauptzweige legt sich an der Ampulle in die Mittelfurche zwischen den zwei seitlichen Erhabenheiten und theilt sich bald wieder in zwei Aeste, die die Seitenerhabenheiten der Ampulle umfassen. Der Facialis giebt einen Ramus acusticus accessorius ab, welcher mit dem Acusticus zur Gehörkapsel tritt und hier ein Fädchen zum vorderen Theil des Labyrinthes sendet. Der Stamm des Nerven geht dann durch ein Canälchen am vorderen Umfang der knorpeligen Gehörkapsel, welches vor derselben ausgeht, nach aussen.

Bei der Untersuchung vom Petromyzon marinus fand Ecker[1] in den halbkreisförmigen Canälen einhaarige Flimmerzellen mit lebhafter Bewegung der peitschenförmigen Cilien; er glaubte, dass solche auch an der Innenseite des Vestibulum membranaceum zu finden sind.

In seinem schon bei der Darstellung des Gehörorgans der Myxine citirten Atlas giebt dann Ibsen[1] zwei Abbildungen des membranösen Gehörlabyrinthes von Petromyzon fluviatilis; aus der kurzen Explicatio tabulæ findet man, dass er an demselben folgende Theile unterscheidet: Einen *Saccus lapilli* (dem Vestibulum membranaceum Joh. Müller's entsprechend), an welchem eine vordere und eine hintere Erweiterung mit mittlerer Einschnürung sich findet, ferner einen *Sacculus lapilli* (den sackförmigen Anhang Joh. Müller's darstellend), und, an der Figur in der Mittellinie gezeichnet, zwei *Ductus semicirculares*, jeder mit einer *Ampulla trifida* beginnend und in einen *Canalis communis* vereinigt, welcher in den Saccus führt, und endlich den in zwei Zweige, einen für jede Ampulle, getheilte Nervus acusticus. Ibsen scheint also im allgemeinen der Darstellung Joh. Müller's sich anzuschliessen, aber ausserdem Otolithen im Sack und sackförmigen Anhang anzunehmen.

[1] Al. Ecker, *Flimmerbewegung im Gehörorgan von Petromyzon marinus.* Archiv f. Anatomie, Physiologie und wissensch. Medicin herausg. v. Joh. Müller, 1844.

[2] Ibsen, Atlas anatomicus auris internæ. Kiöbenhavn 1846.

http://dl.ub.uni-freiburg.de/diglit/retzius1881-1/0030
© Universitätsbibliothek Freiburg
gefördert durch
Baden-Württemberg

Leydig[1] giebt an, dass die grossen Flimmerhaare, welche dem Epithel des Ohrlabyrinthes bei den Cyclostomen angehören und von denen je eins jeder Zelle aufsitzt, nach vorhergegangener Aufbewahrung in Chromsäure mit Natron behandelt und gepresst, in steife Fasern zerfallen.

Reich[2] untersuchte dann das membranöse Gehörorgan von Petromyzon und Ammocœtes. In Betreff der Gestalt dieses Organs schliesst seine Beschreibung sich ganz der Darstellung Joh. Müller's an. Ueber den feineren Bau theilt aber zuerst er nähere Angaben mit. Das häutige Labyrinth besteht aus einer structurlosen Membran, welche an der Innenfläche mit einem verschiedenartigen Epithel bekleidet ist, nämlich sowohl Pflaster- als Flimmer- und Cylinderepithelium. Das Pflasterepithel findet sich in den beiden halbzirkelförmigen Canälen und in dem sackförmigen Anhange. Das Flimmerepithel bekleidet das Vestibulum mit Ausnahme der faltigen Hervorragungen; die Flimmerzellen sind von verschiedener Gestalt, rundlich, oval, flaschenförmig oder keilförmig und tragen je ein verhältnissmässig dickes und langes Flimmerhaar, das, unten breiter, nach oben sich fein zuspitzt; an Chromsäurepräparaten sieht man häufig das Haar vom unteren Ende an sich zerfasern und in mehrere Haare zerfallen. Zwischen den Flimmerzellen sitzen an der Membran des Labyrinths Zellen mit breiter Basis und oberem spitzem Ende, welche »Ersatzzellen» zu sein scheinen. Die Cylinderzellen finden sich an den vorspringenden Falten des Vestibulum und der Ampullen und stehen mit den Endigungen des Gehörnerven in Beziehung. Der Gehörnerv enthält zahlreiche bipolare Ganglienzellen dort, wo er sich in seine Zweige theilt. Die Art der Nervenendigung gestaltet sich folgendermassen: In den in das Labyrinth vorspringenden Falten laufen feine Nervenfasern zwischen den Bindegewebslamellen dahin und erheben sich dann, nachdem sie eine kleine Anschwellung erlitten, gegen die freie Oberfläche, die Bindegewebsfasern senkrecht durchziehend. Hierauf zeigt sich, gleich nachdem die Nervenfaser die Falte verlassen, eine rundliche Anschwellung mit deutlichem, glänzendem Kern. Aus dieser tritt nach oben eine etwas breitere Faser, welche zwischen den Cylinderepithelzellen verläuft. Tritt sie aus dem Zwischenraum der Cylinderzellen heraus, so wird sie feiner und ragt wie ein Faden darüber hinaus, welcher eine birnförmige Zelle mit deutlichem Kern und Nucleolus trägt. Oefters zeigt sich neben dieser noch eine schwächere, längliche Anschwellung. Ueber die birnförmige Zelle ragt noch eine feine, fadenartige Verlängerung hinaus und bildet das äusserste, frei hervorragende Ende. Von Otolithen fand er nie andere als kuglige Concretionen grösstentheils aus kohlensaurem Kalk, welche theils isolirt, theils in grösseren Massen zusammenhängend vorkommen; sie finden sich in geringerer Menge im ganzen Labyrinth zerstreut, doch hauptsächlich im sackförmigen Anhange.

In seiner Abhandlung über die Endigungsweise des Hörnerven im Labyrinth[3] theilt Max Schultze das Ergebniss einer Untersuchung mit, welche er an ganz frischen Exemplaren von Petromyzon fluviatilis gemacht hatte. Es gelang ihm, sagt er, durch Schnitte Nervenleisten so blosszulegen, dass die freie Fläche des hier ansehnlich dicken Cylinderepithels unverletzt in Eiweisslösung beobachtet werden konnte. Das Spiel der von Ecker entdeckten Wimperbewegung erhielt sich hierbei längere Zeit. Es fand sich auf einer nicht wimpernden Nervenleiste keine Spur freier Fortsätze, dagegen konnte sehr gut das Mosaik abwechselnd grösserer und kleinerer kreisförmiger Zellenquerschnitte wahrgenommen werden. Die kleineren Kreise standen in einfachem Kranze um jeden der grösseren Kreise. Auf einer anderen, an einem Chromsäurepräparat isolirten Nervenleiste fand er aber deutliche Spuren von Härchen. Das geringe Material erlaubte ihm aber nicht, zu entscheiden, ob letztere einer Ampulle, jene Nervenleiste aber ohne Haare dem Vestibulum angehörte. Jedenfalls, sagt Max Schultze, bedarf die Darstellung von Reich einer wesentlichen Berichtigung.

Dann hat Owsjannikow[4] eine Monographie über das Gehörorgan des Petromyzon, besonders dessen feineren Bau betreffend, veröffentlicht. Er untersuchte vorzugsweise Schnittpräparate des ganzen in Spiritus und Chromsäure gehärteten Gehörorgans. Der Acusticus entspringt nach ihm aus der Medulla oblongata von kleinen Nervenzellen; der Ramus accessorius acusticus entspringt ebendort von spindelförmigen Zellen. Owsjannikow beschreibt den Bau der knorpeligen Gehörkapsel, der häutigen Umhüllung und der Grundmembran des häutigen Labyrinthes. Letztere Membran ist fest, undurchsichtig und fast structurlos; ihre innere Fläche ist entweder glatt oder sieht wie gezahnt

[1] Franz Leydig, Lehrbuch der Histologie des Menschen und der Thiere. Frankfurt a. M. 1857.

[2] Hub. Reich, *Über den feineren Bau des Gehörorgans von Petromyzon und Ammocoetes.* Untersuchungen zur Ichthyologie angestellt in der physiol. u. vergl.-anat. Anstalt d. Univ. Freiburg (herausg. v. A. Ecker) 1857.

[3] Max Schultze, *Über die Endigungsweise des Hörnerven im Labyrinth.* Joh. Müller's Archiv für Anatomie, Physiologie und wissensch. Medicin, 1858.

[4] Ph. Owsjannikow, *Über das Gehörorgan von Petromyzon fluviatilis.* Mémoires de l'Académie impériale des Sciences de St. Petersbourg, VII Série, Tome VIII, N:o 7. St. Petersburg 1864.

http://dl.ub.uni-freiburg.de/diglit/retzius1881-1/0031
© Universitätsbibliothek Freiburg
gefördert durch
Baden-Württemberg

aus; bei starker Vergrösserung bemerkt man in dieser Membran eine sehr feine Streifung, sowie weit von einander abstehende runde oder ovale Zellen, die alle einen oder mehrere Kerne besitzen. Die halbzirkelförmigen Canäle haben einen sehr kurzen Verlauf und liegen dem Vorhofe ganz an; sie sind an der Innenfläche mit Pflasterepithel bekleidet. Beide Canäle besitzen je eine Ampulle, welche aus drei Abtheilungen besteht; jede dieser Abtheilungen ist mit einer pilz- oder knopfförmigen Crista acustica versehen; diese Cristæ sind mit langen stäbchenförmigen, keine Härchen tragenden Cylinderzellen bedeckt, welche als Nervenendigungen betrachtet werden können; jede Cylinderzelle steckt in einer becherförmigen Kapsel, und diese ist an die Grundmembran befestigt; andere Zellen erwähnt er hier nicht; der übrige Theil der Ampullen ist mit Pflasterepithel ausgekleidet. Zu jeder der beiden Ampullen geht ein starkes Nervenbündel des Acusticus; dasselbe zerfällt in drei kleinere Bündel, die zu der Mitte der drei Cristæ acusticæ sich begeben. Am anderen Ende der Canäle entsteht durch ihre Vereinigung eine herzförmige, mit Pflasterepithel austapezirte Höhle, welche mit dem Vestibulum communicirt; sie ist von einem langen, schmalen Fortsatz mit knopfartiger Anschwellung durchzogen; letztere ist von einem einschichtigen Cylinderepithel bekleidet, »welches alle Charactere des auf der Crista acustica der Ampullen vorkommenden an sich trägt«, indem auch die Nerven auf dieselbe Weise wie dort zu den Epithelialzellen treten. Das Vestibulum, durch eine quere Falte in zwei Hälften getheilt, ist mit Flimmerepithel ausgepflastert, nur die faltigen Hervorhebungen ausgenommen. Das kolossale, breite und flache Flimmerhaar sitzt gleichsam auf einer Scheibe des oberen Endes der Zelle; an diesen Flimmerhaaren sieht man feine Streifen; es scheint, als ob ein solches Haar aus der Verschmelzung mehrerer bestehe; das untere Ende, selten das obere, zerfällt auch wirklich in mehrere feine Härchen. Unter dem einschichtigen Flimmerepithel befindet sich noch eine Schicht zugespitzter Zellen. Der sackförmige Anhang ist mit Pflasterepithel bekleidet, aber am Grunde des Säckchens, an seinem Eingange findet sich eine wulstförmige, mit langen Cylinderzellen bekleidete Crista acustica, zu welcher ein besonderes Nervenstämmchen strahlenförmig zerfallend geht. Im sackförmigen Anhange findet sich ferner ein Gehörsteinchen, das der Crista acustica aufliegend fast die ganze Höhle ausfüllt; Concretionen kommen auch in anderen Theilen des Gehörorgans, nämlich in den Ampullen, vor, möglicherweise zufällig dorthin angelangt; die Otolithen bestehen aus kohlensaurem Kalk.

Endlich kommen wir zu der letzten Arbeit über das Gehörorgan des Petromyzon. Auf Anregung Hasse's unternahm sein Schüler Ketel[1] eine sehr eingehende und genaue Untersuchung dieses Organs bei den Cyclostomen, nämlich der Myxine glutinosa und des Petromyzon fluviatilis. Ketel untersuchte vom letzteren Thiere theils frisch in Spiritus, theils in Müllersche Flüssigkeit eingelegte Exemplare. Er beschreibt zuerst die Knorpelkapsel des Gehörorgans. Die Convergenz dieser beiden Kapseln ist sehr unbedeutend, oft kaum ersichtlich. Sie bestehen aus hyalinem Knorpelgewebe mit spärlicher Zwischensubstanz. Die beiden an der Innenwand befindlichen Oeffnungen sind gewöhnlich durch eine schmale Knorpelleiste getrennt, zuweilen aber auch mehr oder weniger zusammenhängend; beide Oeffnungen sind von einer sehr derben Membran, der Dura mater, verschlossen. Durch die obere kleinere Oeffnung treten ein grösseres Gefäss und der Aquæductus vestibuli, durch die untere grössere geht der in eine Anzahl feiner Fädchen getheilte Nervus acusticus, wodurch die Membran eine siebförmige Beschaffenheit erhält. Die die eigentliche Wandung des Gehörorgans bekleidende häutig-faserige Hülle ist von verschiedener Dicke und besteht aus feinen Bindegewebsfasern, die stern- und spindelförmige Zellen zeigen; an Blutgefässen ist sie ausserordentlich reich; die feineren Aeste derselben gehen in grosse cavernöse Räume über, aus welchen das venöse System sich zusammensetzt. Der Raum, welchen dieses Gewebe ausfüllt, entspricht dem Cavum perilymphaticum. Die Beschreibung der allgemeinen Form des häutigen Gehörorgans schliesst sich derjenigen Joh. Müller's grösstentheils an. Ketel schildert zuerst die äussere Gestalt des ganzen Organs. Das länglich-runde Bläschen ist in der frontalen Mittellinie ringsherum durch eine Einschnürung, Sulcus frontalis, in eine genau symmetrische vordere und hintere Zelle, die beiden Vestibularzellen Joh. Müller's, getheilt. Aus den vereinigten Vestibularzellen hebt sich an der unteren-inneren Wand noch ein kleines Säckchen, der sackartige Anhang Müller's, hervor, welcher indessen der vorderen Zelle weniger, der hinteren mehr angehört. Aus den beiden Vestibularzellen entspringen vorn-unten und hinten-unten die beiden Bogengänge je mit einer sog. Ampulla trifida und convergiren dann nach oben-innen, um, an der oberen-inneren Wand des Vestibulum, zu einer Commissur zusammengetreten, wieder in dasselbe einzumünden. Jede Ampulla trifida besteht aus einer inneren, einer äusseren und einer mittleren Abtheilung; diese letztere, welche dem kolbig erweiterten peripheren Ende des Bogenganges entspricht, bildet allein nach Ketel die eigentliche Am-

[1] H. Ketel, *Ueber das Gehörorgan der Cyclostomen.* Anatomische Studien, herausgegeben von Dr C. Hasse. Drittes Heft. Leipzig 1872.

http://dl.ub.uni-freiburg.de/diglit/retzius1881-1/0032
© Universitätsbibliothek Freiburg
gefördert durch
Baden-Württemberg

pulle; alle drei Abtheilungen werden durch Einschnürungen von einander und den Vestibularzellen unvollständig getrennt. Die beiden Bogengänge, dem frontalen und dem sagittalen anderer Wirbelthiere entsprechend, liegen der Vestibularwand eng an und sind im ganzen rundlichen Durchschnitts; nur an der unteren, dem Vestibulum anliegenden Bodenwand sind sie etwas abgeflacht und zeigen hier eine längslaufende Raphe; die Commissur der Bogengänge biegt sich medianwärts herum, um schliesslich mit einem schnabelartigen Fortsatze, in den Sulcus frontalis der Innenwand des Vestibulum sich hineinlegend zu enden; der grösste Theil des Bodens der Commissur wird durch eine im ganzen hufeisenförmige Oeffnung gegen das Vestibulum eingenommen; die Commissur wird übrigens durch einen spindelförmigen Körper, welcher gleichsam an ihrem Dach hängt, unvollkommen in zwei Abtheilungen getrennt. In ihrem schnabelartigen Fortsatze findet sich ein ovales, in das Vestibulum hineinführendes Löchelchen, von welchem aus es Ketel mehrmals gelang, eine abgehende, mit Pflasterepithel bekleidete Röhre zu finden, die zu der oberen Oeffnung in der inneren Knorpelkapselwand führte, aber nicht weiter in die Schädelhöhle hinein vorfolgt werden konnte. Ketel hält diese Bildung für den Aquæductus vestibuli. Er entdeckte indessen noch eine andere abgehende, mit Pflasterepithel bekleidete Röhre, welche dicht (»circa 1 mm.») unterhalb des vorigen mit dickem kolbigem Ende aus dem Sulcus frontalis hervorragt und in dessen Tiefe mit schlitzförmiger Oeffnung in die vordere Zelle des Vestibulum einmündet. In diesem Gebilde sieht er einen Aquæductus cochleæ. Dem Sulcus frontalis des Vestibulum entspricht inwendig eine Erhebung, Crista frontalis, welche dasselbe in zwei Hälften theilt. Diese beginnt mit zwei Schenkeln unmittelbar über der äusseren Wand des sackartigen Anhangs und ragt mit knopfförmigem Anfang von aussen in die Einmündungsöffnung desselben hinein; dann zieht sie an Höhe und Breite abnehmend mit sichelförmiger Krümmung nach aussen und oben, wird dann ganz flach, theilt sich etwas nach aussen von der Commissur in zwei, spitz divergirende Schenkel, welche die Commissuröffnung umsäumen, um dann an der medianen Spitze derselben wieder zusammenzutreten und jetzt als vorspringende Crista bis zur Einmündung des sackförmigen Anhangs wieder abzusteigen. Zwischen den eben genannten Schenkeln findet sich eine dreieckige Membran, welche in der Fortsetzung der Crista frontalis sich auf die Unterfläche des oben erwähnten spindelförmigen Zapfens fortsetzt, der vom Dach der Commissur herabhängt; in Folge dessen münden die Bogengänge getrennt in das Vestibulum hinein. Die Einmündungsöffnung des sackartigen Anhangs nach dem Vestibulum hin hat eine achtförmige Gestalt. Der Anhang, ebensowie seine Oeffnung, liegt nicht symmetrisch in der Mittellinie, sondern so nach hinten gerückt, dass circa $^3/_4$ der hinteren und $^1/_4$ der vorderen Zelle angehören; an dessen Innenwand sieht man eine sattelförmige Verdickung, welche fast ganz in der hinteren Hälfte des Gehörorgans liegt, und aus zwei Schenkeln sich zusammensetzt, von denen der eine, vordere, aus der inneren Abtheilung der vorderen und der andere, hintere, aus der entsprechenden Abtheilung der hinteren Ampulla trifida herauskommt. An der vorderen-unteren und an der hinteren-unteren Wand des Vestibulum findet sich je eine grosse kartenherzförmige Oeffnung, von der jede wieder durch eine sagittale Leiste, Crista longitudinalis, in zwei Abtheilungen getheilt ist; die sog. mittlere Abtheilung mündet gar nicht direkt ins Vestibulum; sie zeigt äusserlich eine quere Einschnürung und inwendig, dieser entsprechend, eine in der Mitte schmale, nach beiden Enden hin verbreiterte Leiste, die Crista acustica, an deren abgerundeten Enden jederseits eine hervorragende Verdickung, die Plana semilunata, sich findet. Die Crista longitudinalis beginnt dicht unterhalb der Mitte der Crista acustica, wächst an Höhe und Breite, wird dann wieder allmählig schmaler gegen die kartenherzförmige Oeffnung hin und verläuft mit diesem zum Capitulum cristæ frontalis; ungefähr vom genannten Oeffnungsrande ab bildet sie ferner hinten die äussere Begrenzung der Einmündung des sackförmigen Anhangs, und vorn die einer Vertiefung, des Recessus sacculi nach Ketel. Die Verhältnisse sind nämlich hier nicht ganz gleich. Ein solcher Recessus findet sich nur vorn, und der Boden ist hier grösser. Betreffs des Nervus acusticus und seiner Zweige schliesst sich Ketel im ganzen Joh. Müller an; den Ramus acusticus accessorius verfolgte Ketel vorn um die Basis des sackartigen Anhangs herum durch den Zwischenraum zwischen diesem und der äusseren Abtheilung der vorderen Ampulla trifida hindurch nach aussen und aufwärts in den Sulcus frontalis bis zur Commissur und ferner zwischen dem vorderen Bogengange und der vorderen Vestibularzelle bis zur Spitze der Commissur; es gelang ihm nicht, ihn weiter zu verfolgen, er vermuthet aber, dass derselbe mit seinen Endfasern bis zur Basis des sackartigen Anhanges herunterzieht. Der Acusticus selbst theilt sich in zwei divergirende Aeste, welche wiederum in zwei Zweige zerfallend die mittlere Abtheilung der Ampullen umfassen, um dort an den Cristæ acusticæ zu enden. Ausserdem bemerkt man aber noch mehrere feine Fädchen, die zur unteren Wand der inneren Abtheilung der vorderen Ampulla trifida verlaufen und sie umspinnen. An den

http://dl.ub.uni-freiburg.de/diglit/retzius1881-1/0033
© Universitätsbibliothek Freiburg
gefördert durch
Baden-Württemberg

sackartigen Anhang treten 4—6 und noch mehr feine Fädchen. Der Acusticus zeigt theils in, theils ausserhalb der Schädelhöhle massenhaft eingestreute bipolare Ganglienzellen verschiedener Grösse. Im Inneren des Gehörlabyrinthes fand Ketel Otolithen constant an folgenden Stellen: In der inneren Abtheilung der vorderen Ampulla trifida; dieser Otolith, der grösste von allen, ist von kartenherzförmiger Gestalt; von seinen Rändern geht eine radiär gestreifte Membran aus. Der zweite Otolith, von länglich runder Form und mit Randmembran versehen, findet sich im Recessus sacculi; von hier aus erstreckt sich eine kristallenhaltige Platte zum dritten Otolithen, welcher, von unregelmässig länglich viereckiger Form die ganze Macula acustica des sackartigen Anhangs deckt. Die Otolithen bestehen aus einer Unzahl kleiner, aber verschieden grosser Kristalle, die durch eine glashelle Kittsubstanz vereinigt sind. Betreffs der Wandung des Labyrinthes sagt Ketel, dass sie eine zarte Membran ist, die in ihrem Gefüge keine Differenzirungen darbietet; an den Dupplicaturen wird sie dicker und scheint zuweilen fein faserig. Ketel rechnet die Wandung zu den homogenen, elastischen, cuticularen Membranen und homologisirt sie »der Basalmembran der bindegewebigen Labyrinthwand der höher stehenden Wirbelthiere«. Der Zapfen der Commissur hat eine eigenthümlich gebaute Axe; sie besteht aus faserigem bindegewebigem Stroma mit zahlreichen Kernen; aus derselben erheben sich zahlreiche cylinderförmige Auswüchse gallertartiger Consistenz; ähnliche Verhältnisse bietet die Raphe der Bogengänge. An der Innenseite ist diese Wandung überall mit Epithel bekleidet, dessen Form an verschiedenen Orten sehr wechselt, im ganzen aber aus Pflasterepithel, Cylinderepithel, Flimmerepithel und Nervenepithel besteht. Polygonales Pflasterepithel findet sich in den Bogengängen mit Ausnahme der Raphe, und im sackartigen Anhange mit Ausnahme der Macula acustica und ihrer nächsten Umgebung; In der Commissur werden die Zellen kleiner. Cylinderepithel findet sich auf dem Zapfen der Commissur, an der Raphe der Bogengänge, an den Plana semilunata, auf der Crista longitudinalis und auf dem knopfförmigen Vorsprunge der Crista frontalis. Flimmerepithel findet sich allein in den beiden Vorhofssäcken, deren Wand es ausschliesslich bekleidet; die Grösse der Zellen schwankt etwas, so dass man die kleineren an den Falten und Rändern findet, die grösseren auf der übrigen Wandung; Die Zellen sind im ganzen cylindrisch, kegelförmig oder flaschenförmig; der Kern liegt meistens im Grunde der Zelle und sendet ein feines glänzendes Fädchen zur Basis des Flimmerhaares, wo die Zellen noch einen stark verdickten glänzenden Saum zeigen; das an allen Zellen einzige Flimmerhaar, vom höchstens 0,05 mm. Länge, ist sehr resistent und zeigt nur durch längere Salzsäure-Einwirkung eine faserige Längsspaltung; unter den Flimmerzellen findet man andere zerstreut liegende Zellgebilde mit breiter Basis der Wandung aufsitzend und nach oben hin fadenförmig, zuweilen bis zur Epitheloberfläche auslaufend. Nervenepithel findet sich an den beiden Cristæ acusticæ der Ampullen, an der Macula acustica, welche die hufeisenförmige Verdickung des sackartigen Anhangs bedeckt; von dieser Macula zieht sich aber als eine Fortsetzung des Nervenepithels ein schmaler Schenkel aufwärts über den vorderen, inneren Einmündungsrand in die innere Abtheilung der entsprechenden ampullären Erweiterung, setzt sich durch den Grund des Recessus sacculi fort und verbreitert sich allmählig an der zur Crista longitudinalis aufsteigenden Wand und endigt circa 0,04 mm. vor der Crista acustica der vorderen Ampulle mit einem abgerundeten breiten Ende; ebenfalls erstreckt sich nach Ketel von der Macula des sackartigen Anhangs ein, aber nur kurzer, Schenkel in die innere Abtheilung der hinteren Ampulle. Es findet sich also eine lange zusammenhängende Macula acustica. Das Nervenepithel besteht aus Zahnzellen und Stäbchenzellen; die ersteren stehen dicht gedrängt mit abgestumpften, einen ovalen Kern führenden Enden der Wandung auf und senden ihr fadenförmiges peripheres Ende bis zur Epiteloberfläche; die Stäbchenzellen, die Träger der Nervenenden, sind von kurzer, gedrungener Flaschenform mit grossem rundem oder ovalem Kern in ihrem Grunde, wo man ausserdem, obwohl in sehr vereinzelten Fällen, ein abgerissenes Nervenfädchen ansitzend bemerkt; von dem oberen freien verdickten Rande der Zelle hebt sich ein feines spitzes Härchen von 0,015—0,036 mm. Länge. Kurz vor dem Eintritt in die Macula und Cristæ acusticæ bemerkt man, sagt Ketel, an einigen Nervenfasern kleine gangliöse Anschwellungen, in denen er in mehreren Fällen sicher einen Kern gefunden zu haben glaubt.

Nun kommen wir aber zu der morphologischen Deutung, welche Ketel den einzelnen Theilen des Gehörorgans von Petromyzon giebt. Die beiden Bogengänge entsprechen dem sagittalen und dem frontalen, ihre Ampullen sind die beiden mittleren Abtheilungen der sog. Ampullæ trifidæ und enthalten je eine Crista acustica. In dem Ende der vorderen Crista longitudinalis glaubt er dann das Rudiment einer Gehörleiste und zwar derjenigen der sonst ganz unentwickelten Ampulla horisontalis erblicken zu können. Das Labyrinthbläschen des Vestibulum ist durch die sog. Vestibularsäcke representirt. Der sackartige Anhang entspricht der Schnecke; in der nach vorn

http://dl.ub.uni-freiburg.de/diglit/retzius1881-1/0034
© Universitätsbibliothek Freiburg
gefördert durch
Baden-Württemberg

davon gelegenen kleinen Ausbiegung hat man den Recessus sacculi zu sehen; die hintere Abtheilung der Pars interna der vorderen Ampulla trifida betrachtet Ketel als den Recessus utriculi. Besonders durch die angegebene Anordnung der Otolithen wird eine derartige Auffassung bestätigt; indessen hängt — wie bei der Myxine — die Macula acustica der letzt erwähnten drei Abtheilungen zusammen; man muss dieselbe als noch nicht in ihre verschiedenen Theile differenzirt betrachten. Durch die angeführte Anschauungsweise lässt sich nach Ketel indessen das Gehörorgan von Petromyzon mit dem der höheren Thiere eingehender vergleichen, und es bildet ein Verbindungsglied zwischen dem der Myxine und dem der übrigen Wirbelthiere.

Hasse[1] nahm die Untersuchung über die Frage vom Ductus endolymphaticus bei Petromyzon von Neuem auf. Es stellte sich dabei heraus, dass die von Ketel beschriebene untere, mit dickem kolbigem Ende aus dem Sulcus frontalis hervorragende, in die vordere Zelle des Vestibulum sich schlitzförmig öffnende Röhre, welche nach Ketel eher als ein Aquæductus cochleæ zu betrachten ist, nach Hasse den Ductus endolymphaticus darstellt; das birnförmig angeschwollene Ende entspricht nach ihm einem Saccus endolymphaticus. Dagegen ist die von Ketel gesehene zweite, obere Röhre nur ein halbkugelförmiger Blindsack, welcher nach Hasse als ein Homologon der Ausbuchtung, die sich bei vielen Teleostiern am oberen Ende der Commissur findet, angesehen werden könne.

Anatomische Beschreibung.

Tafel III.

Nach den so eben angeführten Untersuchungen anderer Forscher schien von vornherein in Betreff des Gehörorgans von Petromyzon für einen Nachuntersucher nicht besonders viel hinzuzufügen zu sein. In der That habe ich auch gefunden, dass die treffliche Arbeit Ketel's die Verhältnisse genau wiedergiebt. Da ich indessen in einigen Fragen von ihm etwas differire, und jedenfalls in dieser meiner Monographie über das Gehörorgan der Wirbelthiere eben das Gehörorgan der Petromyzonten nicht fehlen lassen möchte, habe ich hier eine gedrängte Beschreibung desselben gegeben; ich habe zugleich eine neue Reihe von Abbildungen hinzugefügt, weil ich gefunden, dass die Figuren, welche Ketel sowie meine übrigen Vorgänger darbrachten, für ein näheres Verständniss des sehr verwickelten Organes nicht hinreichend sind.

Die grössere Art, Petromyzon marinus, war mir nicht zugänglich; ich habe deswegen meine Untersuchungen an dem kleineren Petromyzon fluviatilis anstellen müssen. Im November 1879 bekam ich eine Sendung lebender Thiere dieser Art aus Elfkarleby bei Dalelfven. In fliessendem oder mehrmals täglich erneuertem, kaltem und hinreichendem Wasser konnte ich die Thiere längere Zeit hindurch zu Hause lebendig halten. Ich versuchte verschiedene Behandlungsweisen. Nach Entköpfung des Thieres wurden die Weichtheile (Haut, Muskeln, etc.) des Kopfes grösstentheils abpräparirt, bis die Aussenseite der knorpeligen Ohrkapseln ziemlich frei lag. Dann wurde entweder Chromsäure oder Müllersche Lösung oder Spiritus oder Goldchlorid angewandt. Oder auch wurde ein kleiner Theil der Knorpelkapseln abgetragen, so dass das membranöse Labyrinth erschien, ebensowie so viel vom Gehirn, dass nur der dem Gehörorgan zunächst liegende Theil zurück blieb; dann wurde das Präparat in Ueberosmiumsäure von 0,5 % eingelegt; nach etwa einer halben Stunde wurden dann neue Partien der Knorpelkapseln abgetragen, bis die Säure das ganze Organ gut erhärtet hatte; dann wurde es in Beale'sches Carmin übergeführt. Die meisten meiner Untersuchungen sind an solchen Präparaten gemacht. Noch besser erwies sich aber ein nur mit Ueberosmiumsäure ohne folgende Carminfärbung behandeltes Material. Natürlicherweise wurde auch frisches Material ohne Erhärtungsflüssigkeiten untersucht.

Die Lage und das Aussehen der knorpeligen Gehörkapseln (Taf. III, Fig. 15 *gk*) ermittelt man am besten nach Behandlung des frischen Kopfes mit 20 % Salpetersäure; sie lassen sich dann sehr leicht rein präpariren.

[1] C. Hasse, *Die Lymphbahnen des inneren Ohres der Wirbelthiere*, Anatomische Studien herausg. von Dr C. Hasse, Viertes Heft. Leipzig 1873.

http://dl.ub.uni-freiburg.de/diglit/retzius1881-1/0035
© Universitätsbibliothek Freiburg
gefördert durch
Baden-Württemberg

Sie haben eine bohnenförmige, länglich-eirunde Gestalt, sitzen zu beiden Seiten der knorpeligen Schädelbasis, und sind nur an der inneren, medialen Seite der letzteren als Auswüchse befestigt oder richtiger mit ihr innig zusammenhängend; übrigens sind sie frei, nur von Weichtheilen (Fett, Muskeln u. s. w.) bedeckt. Ketel giebt die Massverhältnisse der bohnenförmigen Kapsel so an: »Längendurchmesser 8 mm., Höhe 5 mm. und deren Breite fast 4 mm.« Diese Masse scheinen mir gar zu gross zu sein; möglicherweise können sie sich auf das Gehörorgan von Petromyzon marinus beziehen. Bei den grössten, ganz ausgewachsenen Exemplaren von Petromyzon fluviatilis fand ich folgende Masse: Längendurchmesser 3—3,5 mm., Höhendurchmesser 2,5 mm., Breitendurchmesser 2 mm. In Betreff der gegenseitigen Lage der beiden Gehörkapseln ist, wie Ketel angiebt, die Convergenz derselben nach hinten sehr unbedeutend oder kaum ersichtlich; hierdurch sowohl als durch die aufrechte Stellung unterscheiden sie sich schon bei erstem Ansehen von denen der Myxine. Ihre mediale Fläche, welche der Medulla oblongata anliegt und beinahe senkrecht steht, ist im ganzen eben; die übrigen Flächen sind mehr oder weniger gewölbt, die laterale am wenigsten. Nur an der medialen Fläche ist der Knorpel unvollständig; hier findet sich in demselben eine grosse, unregelmässig rundliche Oeffnung und nach oben davon, nur durch eine schmale Knorpelleiste getrennt, eine kleinere Oeffnung; die letztere kann aber auch — und dies scheint oft vorzukommen — nur eine mehr oder weniger durch seitliche Knorpelvorsprünge abgeschnürte Ausbuchtung der grösseren Oeffnung sein (Taf. III, Fig. 7 *m'*). Bisweilen. sind statt einer oberen Oeffnung zwei noch kleinere vorhanden. Alle diese Oeffnungen sind vermittelst einer straff ausgespannten bindegewebigen Membran gefüllt, welche Ketel mit vollem Recht als von der Dura mater gebildet ansieht; in der Membran der oberen Oeffnung findet sich ein ovales Loch, bisweilen auch zwei Löcher, und durch den unteren Theil der Membran der unteren Oeffnung dringt der Nervus acusticus in die Ohrkapsel hinein. Die Wand der knorpeligen Kapsel ist ziemlich dünn (im Mittel 0,12—0,22 mm.), ihre Dicke ist aber an verschiedenen Stellen etwas wechselnd; im allgemeinen sind an ihr alle hervorstehenden Partien des häutigen Gehörorgans durch seichte Gruben mit dieselben trennenden schwachen Firsten ausgedrückt. Die Kapseln bestehen aus Hyalinknorpel mit sehr spärlicher Interzellularsubstanz in der breiten Mittenzone, wo die Zellen gross und rundlich sind, reichlicher aber in den Oberflächenschichten, wo die Zellen klein, länglich und den Oberflächen parallel sind (s. die betreff. Figur Ketel's). Beide Oberflächen sind übrigens von dünnen Membranen überzogen, die äussere mit einem Perichondrium, die innere mit einem endothelialen streifigen Häutchen. Der von ihnen eingeschlossene Hohlraum ist länglich oval mit dem Längendurchmesser beinahe sagittal gerichtet. In diesem Hohlraum liegen nun jederseits, denselben fast ausfüllend, das rechte und das linke membranöse Gehörorgan. Zwischen der inneren Kapselwand und der eigentlichen Wand des membr. Gehörorgans ist nur ein sehr beschränkter Spaltenraum, der perilymphatische Raum, vorhanden; in diesem findet sich ein spärliches Gewebe, das perilymphatische, welches indessen an verschiedenen Stellen eine verschiedene Mächtigkeit hat; im allgemeinen ist es an den hervorragenden Partien des membr. Gehörorgans am dünnsten, nur aus einem endothelialen Häutchen mit spärlicher Faserstreifung bestehend; in den Furchen und Gruben des Gehörorgans wird es aber etwas mächtiger, aus mehreren unregelmässigen, endothelialen, streifigen und balkigen Häutchen zusammengesetzt, an denen grosse verzweigte Pigmentzellen und Bindegewebsfasern vorhanden sind. Dass eine minimale Flüssigkeit in diesem minimalen Raume sich findet, sieht man bei der Abtragung der Kapselwand von dem Gehörorgan des eben getödteten Thieres.

Das membranöse Gehörorgan (Fig. 1—6) besteht aus einer im ganzen länglich ovalen Blase, welcher beim Herausnehmen das perilymphatische Gewebe grösstentheils folgt; dieses Gewebe füllt zwar, wie eben erwähnt, die Furchen des Gehörorgans aus, aber nicht ganz vollständig; obwohl also schon vor dem Wegpräpariren des fraglichen Gewebes die Gestalt des Gehörorgans angedeutet ist, tritt sie aber erst nach der Abnahme desselben in ihrer wahren Form hervor. Nach vollständigem Freipräpariren erscheint das membranöse Gehörorgan als eine höckerige, länglich ovale, an den beiden Enden wie abgestutzte Blase von ungefähr 3 mm. Längen-, 2 mm. Breiten- und 2 mm. Höhendurchmesser. Man unterscheidet an ihm am besten nach Joh. Müller und Ketel folgende Theile: *ein Vestibulum, einen sackförmigen Anhang, zwei Bogengänge,* eine *Commissur, zwei Ampullen,* jede mit *zwei seitlichen Abtheilungen* versehen, *zwei* mit dem Vestibulum zusammenhängende *Röhrchen* und endlich den *Nervus acusticus* mit seinen Zweigen.

Das *Vestibulum* ist der grösste Theil des Gehörorgans, die mittlere Partie desselben einnehmend. Es besteht aus einer, durch eine mediane Furche, *Sulcus frontalis* Ketels, in zwei symmetrische Abtheilungen getheilten Blase. Jede dieser beisammen liegenden Abtheilungen hat, besonders von oben gesehen (Fig. 4, 5 *v, v, v', v'*), eine

http://dl.ub.uni-freiburg.de/diglit/retzius1881-1/0036
© Universitätsbibliothek Freiburg
gefördert durch
Baden-Württemberg

unregelmässig birnförmige Gestalt, mit dem breiten Ende medialwärts, mit dem schmalen lateralwärts gerichtet; von der inneren, medialen Seite her sieht man am auspräparirten Gehörorgane nur das breite Ende der beiden Blasen (Fig. 1 *v, v*), von der lateralen hingegen nur das schmale (Fig. 2 *v', v'*), ebenso nur das letztere von aussen und unten (Fig. 3 *v', v'*); das schmalere Ende erscheint indessen, wie die angeführten Figuren zeigen, bei verschiedenen Gehörorganen eine etwas wechselnde Breite zu haben. Auswendig sind die beiden Abtheilungen oben sowohl als aussen und innen, aber nur theilweise unten, durch den Sulcus frontalis von einander getrennt; diesem Sulcus entspricht inwendig eine nach innen hervorragende Firste, *Crista frontalis* Ketel's; diese von eben genanntem Forscher eingehend beschriebene Firste (Fig. 9, 10 *cf*) beginnt unten-innen mit einem knopfförmigen Vorsprunge (Fig. 9, 10 *pc*), steigt dann an der unteren-lateralen Seite sichelförmig und ziemlich stark hervorspringend sowie etwas nach hinten geschlängelt nach oben hinauf, um sich dann nach innen zu biegen und fast verschwindend sich in zwei divergirende, ein dreieckiges Häutchen umschliessende, niedrige Schenkel zu theilen; bald weiter nach oben-innen hin tritt dann eine Spaltung der Vestibularwand auf, und die Ränder dieser Spalte gehen stark aus einander, um eine grosse, breit eiförmige oder sogar herzenförmige Oeffnung mit medialwärts gerichteter Spitze einzuschliessen; die diese Oeffnung umgebenden Ränder können nun als die Fortsetzung der fraglichen Firste betrachtet werden, und in der That legen sie sich wieder an der Spitze der Oeffnung beisammen, um in eine, die Mittellinie des Vestibulum immerfort einnehmende, ziemlich hohe Firste sich nach unten fortzusetzen und endlich in der Nähe ihres Anfangsstücks, des knopfförmigen Vorsprungs, durch eine später zu beschreibende Spalte von ihm getrennt, aufzuhören. Durch die geschilderte Firste, welche in ihrer Gesammtheit die Crista frontalis darstellt, wird der Vestibularraum in zwei symmetrische Räume getrennt; diese Räume stehen durch die in frontaler Richtung liegende grosse Oeffnung (Fig. 10, *vö*), welche die Crista umsäumt, in offener Verbindung. Die mediale Wand jeder von diesen vestibularen Räumen enthält, der äusseren Ausbuchtung entsprechend, eine grosse, ovale, schief nach unten-innen gestellte Grube (Fig. 8 *v, v*); die laterale ist, ebenfalls der kleineren äusseren Ausbuchtung entsprechend, eine kleine ovale oder birnförmige, schief nach unten-innen gerichtete Grube (Fig. 8 *v', v'*). Das Dach jedes von diesen vestibularen Räumen wird von einer die mediale und laterale Grube vereinenden, schwach gewölbten Wand gebildet; der Boden, welcher dem sackförmigen Anhang zugekehrt ist, wird grösstentheils von dem Dach und der Eingangsöffnung des letzteren Gebildes eingenommen. Die vordere Begrenzung des vorderen und die hintere des hinteren vestibularen Raums werden endlich durch die Eingangsöffnung und die dieselbe umgebende Wandpartie der Ampullen und der ihnen anliegenden beiden Seitenabtheilungen gebildet. Die medialen und lateralen Gruben werden von der resp. vorderen und hinteren Wand des Vestibulum durch je eine Firste, eine *Crista medialis* und *lateralis anterior* und *posterior*, abgegrenzt.

Vermittelst der oben erwähnten grossen ei- oder herzenförmigen Oeffnung (Fig. 8, 4, 5 *apc*), welche gewissermassen durch die Spaltung der Crista frontalis an der oberen Wand des Vestibulum gebildet wird, findet sich von letzterem aus eine offene Communication in die sog. *Commissur* hinein. Dieser Abschnitt des Labyrinthes, welcher über dem Vestibulum genau in dessen frontaler Mittellinie und von da ab nach vorn und hinten sich eine Strecke ausdehnend liegt, hat von oben gesehen im ganzen (Fig. 4, 5 *c*) eine rundlich-ovale Gestalt; von der medialen Seite (Fig. 1, *c*) präsentirt sie sich als eine ovale, von oben nach unten hin abgeplattete Blase, welche eben den Winkel zwischen den beiden vestibularen Räumen einnimmt; von der lateralen Seite (Fig. 2 *c*) gesehen zeigt sie in scharfer Contour nur ihr Dach, welches in der frontalen Mittellinie deutlich eingezogen erscheint; es findet sich nämlich hier eine Furche, die medialwärts nur sehr schwach angedeutet, lateralwärts viel stärker ausgeprägt ist. Wenn man die Commissur von der medialen Seite betrachtet (Fig. 1 *c*), sieht man etwas oberhalb ihrer Mitte (Fig. 1 *cz*) einen rundlichen compacten, oben am Dach vermittelst eines schmalen Fadens aufgehängten Körper durchschimmern; wenn man das Gehörorgan von oben (Fig. 4 *cz*) betrachtet, sieht man diesen Körper eine spindelförmige Gestalt mit medial auslaufender Spitze annehmen; und bei weiterer Drehung des Gehörorgans nach innen und unten (Fig. 5 *cz*) sieht man denselben noch mehr länglich spindelförmig werden, mit medialer Spitze und zwei lateralwärts auslaufenden Zacken; in dieser Lage des Gehörorgans befindet sich der fragliche Körper genau in der frontalen Mittellinie über der herzenförmigen Oeffnung zum Vestibulum. Wenn man einen frontalen Schnitt durch das Gehörorgan dicht hinter der Mittellinie legt, sieht man nun von der Seite her (Fig. 10 *cz*) den spindelförmigen Körper mit seiner Spitze dem Dach der Commissur anhaften, von letzterem sich dann lateralwärts senken, um mit seiner Basis an dem lateralen Ende der vestibularen Oeffnung sich zu befestigen; bei diesem Herabsteigen wird er an

http://dl.ub.uni-freiburg.de/diglit/retzius1881-1/0037
© Universitätsbibliothek Freiburg
gefördert durch
Baden-Württemberg

einem Häutchen aufgehängt, welches aus einer Dupplicatur der Commissurenwand (an Fig. 1 im Durchschnitt als fadenförmig erscheinend) gebildet ist. Durch diesen so aufgehängten Körper wird der Commissurraum in zwei symmetrische Hälften getheilt, welche indessen durch die spaltenförmige Oeffnung medialwärts vom spindelförmigen Körper (Fig. 10 *cö*) in offener Communication mit einander stehen. Medialwärts hin buchtet sich die blasenförmige Commissur mit schöner Abrundung aus; ihre Wand setzt sich aber nach starker Einziehung weiter nach unten fort, um das Dreieck, welches zwischen den beiden Abtheilungen des Vestibulum übrig bleibt, mittelst einer von Ketel beschriebenen zipfelförmigen Partie auszufüllen (Fig. 1 *d*). In dieser Partie bemerkt man mit bewaffnetem Auge eine von Ketel zuerst entdeckte kleine Oeffnung (Fig. 1 *dö*), welche an der Grenze der Commissur in den vereinigten Vestibularraum hineinführt. Von der Innenseite dieses Raumes betrachtet (Fig. 13 *at*) erscheint die Oeffnung herzenförmig, mit nach unten gerichteter Spitze und genau in der Mittellinie belegen; ihre inneren Ränder sind scharf, aber bei genauer Betrachtung findet man, dass von ihr aus eine dünne Röhre sich medialwärts fortsetzt, welche nach oben und vorn sich biegt, um eine kurze Strecke auswendig in der Furche zwischen der Commissur und der vorderen vestibularen Abtheilung zu verlaufen; das eigentliche Ende dieser Röhre konnte ich nie ganz sicher finden, indem es in meinen Präparaten immer offen und fetzig abgerissen erschien; jedoch bin ich geneigt, mit Hasse anzunehmen, dass diese Röhre nur eine blind endigende Ausbuchtung der Wand darstellt. Ketel glaubt die Röhre mehrmals bis zur oberen Oeffnung in der Knorpelkapsel, nicht aber weiter in die Schädelhöhle hinein, verfolgt zu haben. Mir gelang es nie, mit Sicherheit die fragliche Röhre zu jener Kapsel-Oeffnung zu verfolgen, obwohl die angrenzende Lage der fraglichen Theile dies möglich oder gar wahrscheinlich macht. Etwas nach unten von dieser Röhre entdeckte, wie oben erwähnt, Ketel noch eine andere Röhre, welche bald vorn von der Crista frontalis mit spaltförmiger Oeffnung von dem vorderen Vestibularraum ausgehe und in dem Sulcus frontalis liege. Ich habe diese letztere Röhre so gefunden wie Ketel es angiebt; von einer sehr kleinen spaltenförmigen Oeffnung in dem vorderen Vestibularraum dicht vorn von der Crista frontalis (Fig. 13 *ade*) und etwa in der Mitte zwischen der Oeffnung der ersterwähnten Röhre — höchstens 0,5 mm. nach unten von derselben — und dem Eingang zum sackförmigen Anhang steigt eine Anfangs schmale, sich aber nach oben kolbig erweiternde Röhre vorn in dem Sulcus frontalis hinauf; ebenso wie Ketel angiebt, erschien es auch mir zuerst zweifelhaft zu sein, wie das obere Ende derselben sich verhielt, da es sich gewöhnlich abgerissen zeigte; dann fand ich aber mehrere Fälle, wo dies obere kolbige Ende abgerundet und abgeschlossen war, wie die beiden in Fig. 13 *de* und 14 *de* abgebildeten Röhren zeigen. Es reicht zwar bis in die Nähe der oberen kleinen Oeffnung in der medialen Knorpelkapselwand; doch schien es mir nie in dieselbe einzudringen. Was bedeuten nun diese beiden Röhren? Ketel hält die erste für Aquæductus vestibuli, die zweite für Aquæductus cochleæ. Ich kann mich, wie Hasse, dieser Deutung nicht anschliessen. Betreffs des Aquæductus cochleæ haben wir bei den Fischen, auch den höheren, so wenige Anhaltspunkte, dass ich, ohne neue, wichtige Thatsachen in dieser Richtung, zu der Annahme von dem Vorkommen einer solchen Bildung bei Petromyzon mich nicht entschliessen kann; und im Vergleiche sowohl mit der bei Myxine als bei den übrigen Fischen vorhandenen Röhren ähnlicher Art, scheint mir, wie Hasse, die untere kolbige Röhre bei Petromyzon dem Aquæductus vestibuli zu entsprechen; ob aber die obere kleine Röhre eine Ausbuchtung von der Art ist, wie Hasse meint, oder eine andere Bedeutung hat, kann ich nicht entscheiden.

Das Verhalten der Commissur nach der lateralen Seite hin wurde hier bis jetzt nicht besprochen. Sie geht ununterbrochen in die beiden *Bogengänge* über, indem ihre beiden Hälften mit je einem derselben in offener Verbindung stehen und gewissermassen sich in ihn fortsetzen. Beide Bogengänge, welche in der That dem *vorderen* (*sagittalen*) und dem *hinteren* (*frontalen*) anderer Wirbelthiere zu entsprechen scheinen und deswegen hier auch so genannt werden sollen, verlaufen als beinahe cylindrische und einander symmetrische Röhren, der eine nach vorn-aussen der andere nach hinten-aussen (Fig. 4, 5 *ca, cp*). Sie liegen hierbei über dem Vestibulum, dessen Wand dicht angewachsen. Nachdem die beiden Bogengänge sich zuerst etwas verengert haben, erweitern sie sich wieder, um an der Grenze der Vorder- und Hinterfläche kolbenförmig angeschwollen sich nach unten umzubiegen, die eigentlichen Ampullen Ketel's (die mittleren Abtheilungen der Amp. trifidæ Joh. Müller's und Ibsen's) bildend. In ihrem Verlaufe haben die Bogengänge im allgemeinen ein rundliches Lumen, welches aber am Anfang und Ende von oben nach unten etwas abgeplattet wird; ausserdem ist aber die an der Vestibularwand angeheftete Bodenpartie der beiden Bogengänge abgeflacht; hier erscheint auch längs derselben und in ihrer Mittellinie eine schmale Firste, die Raphe Ketel's, welche jederseits schon am Rande der Vestibularöffnung der Commissur mit knopfförmiger An-

http://dl.ub.uni-freiburg.de/diglit/retzius1881-1/0038
© Universitätsbibliothek Freiburg
gefördert durch
Baden-Württemberg

schwellung (Fig. 8 *r*) beginnt, dann gebogen bis zur Vestibularöffnung der Ampullen verläuft und mit einem kleinen zungenförmigen Vorsprunge endigt. Die beiden *Ampullen*, als welche ich nach Ketel's Vorgange jederseits nur die mittlere Abtheilung der Ampull. trifidæ auffasse, sind, wie eben erwähnt, die unmittelbare Fortsetzung des vorderen, resp. des hinteren Bogengangs, von denselben durch keine besondere Grenze getrennt. Beide Ampullen sind blasenförmig, von länglich ovalem Durchschnitt und mit einer nach dem Ende zu etwas schnabelartig, aber schwach hervorragenden, stumpfen Firste an ihrer unteren Seite versehen. Eben am unteren Ende jeder Ampulle, ihre Grenze gegen die sog. Seitenabtheilungen derselben bildend, findet sich an ihrer unteren Seite eine quere Furche und ihr entsprechend an der Innenfläche ihrer Wandung eine längliche, quer stehende Firste, die *Crista acustica* der Ampullen. Letztere (Fig. 11, 12 *cr*) präsentirt sich als eine in der Mitte schmale, bandartige, nach den Seiten hin breiter werdende, erhöhte Platte, welche an ihren Enden zungenförmig wird, nach oben sich etwas umbiegt, hier an einem noch mehr hervorragenden, rundlichen Theil angrenzend. Ungefähr gegenüber der Crista acustica endigt auch der als directe Fortsetzung des Bodens der Bogengänge erscheinende Boden der Ampullen mit einem ziemlich geraden Rande, an dessen Mitte der aus der firstenförmigen Raphe hervorgehende, kleine, zungenförmige Vorsprung sich findet. Zwischen diesem Rande und der Crista acustica bleibt ein quer gestelltes Lumen von länglicher, etwa biscuitförmiger Gestalt. Durch die Mitte desselben geht unten eine Firste, die *Crista longitudinalis* Ketel's, welche eben von der Mitte der Crista acustica nach hinten, resp. nach vorn, den Vorsprung des freien Bodenrandes fast berührend, weiter verläuft (Fig. 11, 12 *cl*). Hierdurch wird das fragliche Lumen, also die Eingangsöffnung jeder Ampulle zu der folgenden Partie des Gehörorgans in zwei abgetheilt, indem die beiden Hälften nur durch eine sehr schmale Spalte zusammenhängen.

Die also durch die Crista longitudinalis gewissermassen zweigetheilte Oeffnung führt nun von jeder der beiden Ampullen in zwei taschenförmige Abtheilungen, die *Seitenabtheilungen* der sog. Ampullæ trifidæ (Fig. 2, 3, 5, 6, 8 *sa*; Fig. 2 von der lateralen Seite, Fig. 3 von unten; Fig. 5 von oben-aussen). Die vordere sowohl als die hintere Ampulle haben also je zwei solche Abtheilungen, eine laterale und eine mediale, vermittelst welcher sie mit dem Vestibularraum communiciren. Sie sind von ovaler Gestalt; von dem vereinigten Vestibularraum sind sie durch einen Sulcus und ihm inwendig entsprechend eine Crista lateralis sowie einen Sulcus und eine Crista medialis unvollständig abgetrennt; die Sulci laufen an der unteren-medialen Fläche (Fig. 6 *sm, sl*) immer flacher werdend aus; an der Innenfläche hängen die beiden Cristæ mit der ampullären Bodenwand unmittelbar zusammen und umgrenzen in dieser Weise eine breit-herzenförmige Oeffnung (Fig. 12 *aö*), die Eingangsöffnung zum Vestibulum; durch die Mitte dieser Oeffnung läuft die Crista longitudinalis, wodurch jede der beiden Abtheilungen gewissermassen ihre besondere vestibulare Oeffnung bekommt. Die Crista longitudinalis (Fig. 11, 12 *cl*), von der Crista acustica unter etwa rechtem Winkel ausgehend wird im Verlaufe zuerst dicker und höher, verschmälert sich dann aber, eine spindelförmige Gestalt zeigend, biegt sicht dann lateralwärts um und geht in die Crista lateralis über. Die beiden Seitenabtheilungen jeder Ampulle sind unter sich nicht ganz gleich; die laterale erscheint etwas kleiner. Wichtiger ist aber die Differenz des vorderen und des hinteren Paares der Seitenabtheilungen unter einander; es findet sich nämlich in der vorderen (sagittalen) medialen Abtheilung neben der Crista longitudinalis eine zungenförmige, schwach verdickte Partie, in welcher Ketel den Recessus utriculi entdeckt hat und wovon unten mehr.

Es bleibt nun noch, die untere Partie des Gehörorgans zu beschreiben. Bis jetzt haben wir im ganzen nur symmetrische Theile gefunden; das Uebrige ist nicht symmetrisch. Die untere Wand des vereinigten Vestibularraums wird, wie schon oben angedeutet wurde, grösstentheils von einer sehr in die Länge ausgezogenen ovalen Oeffnung eingenommen, welche nach unten hin in die letzte Abtheilung des Gehörorgans, den sackförmigen Anhang, führt (Fig. 3, 9 *sö*); in diese Oeffnung schiesst von einer Seite her der knopfförmige Vorsprung der Crista frontalis hinein, wodurch die ovale Form derselben in eine unregelmässig biscuitförmige verwandelt wird. Die Oeffnung liegt nicht symmetrisch mit ihrer Mitte in der Mittellinie des Gehörorgans, sondern ist etwas nach hinten gerückt. Nach vorn und nach hinten von dieser Oeffnung findet sich gegen die Oeffnung der ampullaren Seitenabtheilungen hin eine Zone des unteren Vestibularrandes, welcher vorn breiter ist als hinten. In der vorderen Zone findet sich zwischen dem hinteren Ende der Crista longitudinalis und dem Rand der Oeffnung des sackförmigen Anhangs eine ebenfalls von Ketel zuerst gesehene und als Recessus sacculi aufgefasste kleine, rundliche, seichte, aber von scharfem Rande umschriebene *Grube*, an deren Boden medialwärts ein kleiner rundlicher Hügel vorhanden ist (Fig. 11 *rg*); der laterale Rand der Grube setzt sich nach hinten in eine kleine Firste fort, welche auf dem knopfförmigen Vorsprung der

http://dl.ub.uni-freiburg.de/diglit/retzius1881-1/0039
© Universitätsbibliothek Freiburg
gefördert durch
Baden-Württemberg

Crista frontalis hinausläuft. An der hinteren schmaleren Zone, nach hinten von der grossen ovalen Oeffnung, findet sich keine entsprechende Grube oder derartige Bildung.

Die schon beschriebene grosse Oeffnung in der unteren Vestibularwand führt nun zu dem von Joh. Müller zuerst gefundenen *sackförmigen Anhang* (Fig. 3, 6, 9, 10, 13 *s*). Dies Gebilde stellt eine ovale, von den Seiten ein wenig abgeplattete, sonst im ganzen regelmässig und schön abgerundete Blase dar, welche als eine besondere Ausbuchtung oder Abschnürung der Vestibularwand angesehen werden kann. Der Anhang liegt, wie erwähnt, nicht symmetrisch, sondern, wie Ketel angiebt, mit etwa $^3/_4$ hinter der frontalen Mittellinie (Fig. 3). An ihrer medialen Seite sieht man, durch die Wand durchschimmernd, an ihrer Innenfläche eine ovale, knopfförmige Hervorragung (Fig. 3 *sk*). Diese (s. auch Fig. 9, 13 *sk*), im allgemeinen scharf begrenzt, geht aber nach oben hin langsamer und allmählig sich verflachend in die Anhangswand über, indem sie nach vorn und hinten eine schwache, abgeplattete Firste gegen die Oeffnung des Anhangs entsendet (Fig. 13 *sk*). Die mediale Begrenzung dieser Oeffnung wird hier durch keinen scharfen Rand, wie an der lateralen Seite, sondern durch die in die Vestibularwand sich allmählig fortsetzende, etwas wulstige Anhangswand selbst gebildet.

Nach dieser allgemeinen Darstellung der Gestalt des Petromyzon-Labyrinthes bleibt nun noch der *Nervus acusticus* mit seinen Zweigen zu beschreiben. Bei Petromyzon ist indessen das Verhalten dieses Nerven schwieriger als bei Myxine sicher darzulegen. Ich fand den Acusticus von Petromyzon immer als besonders kurzer, dicker Stamm in frontaler Richtung von der Medulla oblongata ausgehend und durch die untere Oeffnung der medialen Gehörkapselwand in die Kapselhöhle eintretend. Ketel giebt an, dass die bindegewebige Membran cribrirt ist und dass der Nerv, in mehrere Zweige sich auflösend, durch diese Löcher der cribrirten Membran in die Kapselhöhle eindringt, wobei derselbe zahlreiche Ganglienzellen, theils vorher, theils während des Durchtritts enthält. Ich fand den Nerven (Fig. 3 *ac*) mehr zusammenhängend durch die fragliche Membran tretend, wobei letztere indessen einzelne Faserbündel zwischen die Nervenbündel hineinsandte; die Ganglienzellen fand ich zu einem relativ bedeutenden Ganglion vereinigt an der unteren Fläche des Nerven (Fig. 3 *g*), vor seinem Durchtritt durch die Membran, aber ausserdem sowohl während dieses Durchtritts als nach demselben, in den Nervenstamm eingestreut. Gleich nachdem dies geschehen ist, theilt sich der an das membranöse Gehörorgan kaum angelangte Nerv in zwei, etwa gleich grosse Zweige, von welchen der eine nach vorn, der andere nach hinten geht (Fig. 1, 3 *ra*, *rp*); diese Zweige verlaufen bandartig abgeplattet je in seiner entsprechenden Furche zwischen den beiden Seitenabtheilungen der Ampullen an der medialen und unteren Seite des Gehörorgans, seiner Wand dicht folgend und von dem perilymphatischen Gewebe bedeckt. An der eigentlichen Ampulle angelangt theilt sich jeder Zweig in zwei kleinere Zweige, welche in divergirender Richtung die eigentliche Ampulle umfassen, indem sie sich zu ihrer Crista acustica begeben, um in ihr zu endigen. Ausserdem sendet der Nerv bei seiner ersten Theilungsstelle Bündel zu dem Hügel im sackförmigen Anhang, welche indessen als besonders kurz sehr schwer zu präpariren sind. Ketel hat dann noch Fädchen sowohl zu seinem Recessus utriculi in der medialen Seitenabtheilung der vorderen Ampulle wie zu seinem Recessus sacculi beschrieben; in der That scheinen solche Fädchen vom vorderen grossen Zweig abzugehen, um sich zu den fraglichen Theilen zu begeben; sie sind aber schwer darzulegen. Der von den Anatomen beschriebene Nervus acusticus accessorius schien mir ebenfalls vom vorderen grossen Zweige abzugehen, um zuerst in der Furche zwischen dem sackförmigen Anhang einerseits, der lateralen Seitenabtheilung der vorderen Ampulle und der vorderen vestibularen Abtheilung andererseits, dann in dem Sulcus frontalis zu verlaufen. Am letzteren Orte fand ich den aus sparsamen (etwa 12), breiten Nervenfasern bestehenden Faden in der Furche tief unter dem perilymphatischen Gewebe liegend; ich sah ihn bis zu der Commissur hinauf verlaufen, habe ihn aber nicht weiter verfolgt. So wurde er nun hin und wieder gefunden; in einigen Fällen aber gelang es mir gar nicht ihn zu finden. Die Nervenfasern des Acusticus und seiner Zweige sind, wie bekannt, myelinfrei, aus einem stark entwickelten, aus deutlichen Fibrillen zusammengesetzen Axencylinder und einer denselben mehr oder weniger eng umfassenden dünnen, mit zahlreichen stabförmigen Kernen versehenen Scheide bestehend; sie sind verschiedener Breite, sowohl ganz schmale wie sehr breite zeigend. Unter den Ganglienzellen, welche dem oben beschriebenen grösseren Ganglion angehören, sind viele gross, andere wieder sehr klein und von den in der Arbeit von A. Key und mir schon vorher[1] beschriebenen Formen. In den beiden zu den Ampullen verlaufenden Zweigen des Acusticus kommt indessen eine andere und ganz eigenthümliche Art von »Ganglienzellen» vor. Owsjannikow hat schon eine Abbildung derselben gegeben und

[1] Axel Key und Gustav Retzius, Studien in der Anatomie des Nervensystems und des Bindegewebes, Zweiter Theil, erste Abth. Stockholm 1876.

http://dl.ub.uni-freiburg.de/diglit/retzius1881-1/0040
© Universitätsbibliothek Freiburg
gefördert durch
Baden-Württemberg

Ketel hat sie offenbar mehrmals richtig gesehen. Die breiten, immer von einer Scheide umgebenen, fibrillären Axencylinder der Nervenfasern dieser Zweige erweitern sich allmählig, bald mehr, bald weniger, gewöhnlich aber im ganzen unbedeutend, zu einer ausgestreckt spindelförmigen Partie (Fig. 16). In der Mitte derselben findet man nun einen rundlich ovalen Kern mit einem grossen Kernkörperchen, ganz vom Aussehen derjenigen einer Ganglienzelle. Es unterliegt in der That keinem Zweifel, dass wir hier eine Art Ganglienzellen vor uns haben. Sie erscheinen aber mehr als irgendwo nur als erweiterte Axencylinder. Die Fibrillirung der letzteren kann man bis zur Nähe des Kerns verfolgen; hier aber tritt ein körniges Aussehen der Substanz auf. Es giebt indessen auch Uebergangsformen zwischen diesen »Ganglienzellen» und den gewöhnlichen bipolaren, rundlich-ovalen Zellen.

Oben wurde bis jetzt der feinere Bau des membranösen Gehörorgans nicht berücksichtigt. Die eigentliche Wandung desselben wurde von Ketel als eine im ganzen undifferenzirte, homogene, elastische, cuticulare Haut aufgefasst; in dieser Beziehung kann ich mich dem geehrten Forscher nicht ganz anschliessen. Wie bei Myxine finde ich auch hier die Labyrinthwand aus einer Anzahl dünner endothelialer Häutchen bestehend; diese Häutchen treten schon am optischen Querschnitt durch eine parallele Streifung hervor, sie lassen sich aber auch zuweilen ziemlich leicht von einander trennen; besonders nach Zerreissung der Wand sieht man oft an den Rändern die an verschiedenen Stellen abgerissenen Häutchen frei flottiren. An diesen Häutchen findet man in ziemlich grossen Abständen ovale Kerne; an den Häutchen selbst sieht man gewöhlich keine Struktur oder auch eine feine Punktirung, hie und da aber eine äusserst feine Streifung, wie es so oft bei endothelialen Häutchen vorkommt. Die Wand ist, wie Ketel angiebt, an den Firsten etwas verdickt, indem das endotheliale Gewebe hier reichlicher wird; an einigen Stellen, nämlich in dem Zapfen der Commissur und in der Raphe der Bogengänge, hat, wie oben erwähnt, Ketel eine eigenthümliche Veränderung der Wandung beschrieben. Da die Schilderung dieses Forschers die Verhältnisse in ausführlicher Weise behandelt, werde ich auf dieselben hier nur kurz eingehen. In die Mittellinie des Zapfens senkt sich die gefaltete häutige Wand des Gehörorgans hinein und bildet dessen Axe; diese erscheint der Länge nach gestreift und mit spindelförmigen Zellen versehen. Von dieser Axe schiessen dicht gedrängte, cylindrische Gebilde von homogener — zuweilen feinkörniger — Structur radiirend hinaus; sie bilden durch ihre Aneinanderfügung einen compacten Körper, an dessen Oberfläche die peripherischen abgerundeten Enden der Cylinder hervorragen und ihr eine höckerige Beschaffenheit geben; auf dieser höckerigen Oberfläche steht nun das Cylinderepithel, welches die Gruben derselben ausfüllt und durch die verschiedene Länge seiner Zellen die Oberfläche des ganzen Zapfens bildet. Auf dem Querschnitt des Zapfens, welcher rundlich-nierenförmig ist, mit einer Furche längs dem Anheftungsrand der Labyrinthwand, sieht man die Cylinder durch eine feine, von letzterem Rande aus radiirende Streifung, welche ihren Grenzen entspricht, angegeben. Auf dem Längsschnitt tritt ebenfalls eine solche Streifung hervor. Kerne sind in oder zwischen diesen Cylindern nicht zu sehen. In der Raphe der Bogengänge sind nun ähnliche Verhältnisse vorhanden; von der etwas verdickten Wand schiessen kleine, höckerige, unregelmässige Vorsprünge hervor, und auf denselben sitzt das Cylinderepithel. In dem unteren knopfförmigen Vorsprunge der Crista frontalis sowohl wie in dem Hügel des sackförmigen Anhangs sieht man ebenfalls eine Streifung, in jenem concentrisch, in diesem radiirend; vielleicht hat man in diesen Verdickungen eine ähnliche Structur zu finden. Der Aussenfläche der häutigen Wandung schliesst sich das die reichlichen Blutgefässnetze und die Pigmentzellen enthaltende, ebenfalls endotheliale, perilymphatische Gewebe dicht an. Die Innenfläche wird aber überall von einer im ganzen einschichtigen *Epithelialbekleidung* austapezirt. Meine Vorgänger, vor allem Ketel, haben die verschiedenen epithelialen Zellenformen schon genau beschrieben. Es freut mich, der Beschreibung des letztgenannten Forschers auch hier in allen wichtigen Punkten mich anschliessen zu können, weshalb ich hier nur eine kurzgefasste Darstellung gebe. Es war zwar meine Absicht, eine grössere Reihe von Bildern beizufügen, ich musste aber wegen Mangel an Platz auf der Tafel manche wieder ausschliessen. Das ganze *Vestibulum* ist in seinen beiden Abtheilungen von dem seit Ecker bekannten eigenthümlichen Flimmerepithel bekleidet; die einzelnen Zellen (Fig. 17 *a*) desselben sind cylindrisch-flaschenförmig, mit dem Kern im Grunde und einem stärker lichtbrechenden, von oben gesehen polygonalen Saume an der oberen Fläche, von welchem das immer nur einzige dicke, cylindrische, der Länge nach feingestreifte, peitschenartige, dem Ende zu sich langsam spitz verschmälernde Flimmerhaar ausgeht; diese Haare zerfallen durch verschiedene Behandlungsweisen, besonders gut durch Ueberosmiumsäure, in ihre constituirenden, zahlreichen, feinen Fäserchen (Fig. 17 *bc*). Diese Zellen und ihre Flimmerhaare sind an den Firsten kleiner. Am unteren knopfförmigen Vorsprung der Crista frontalis geht dieses Epithel in ein nicht flimmerndes Cylinderepithel über. Unter dem Flimmerepithel des Vestibulum hat Reich eine andere Epithelschicht ge-

http://dl.ub.uni-freiburg.de/diglit/retzius1881-1/0041
© Universitätsbibliothek Freiburg
gefördert durch
Baden-Württemberg

funden, das er als Ersatzepithel ansah. Wenn man das Flimmerepithel abschabt, findet man zerstreute oder gruppenweise liegende, rundlich ovale Kerne, von welchen nach den Seiten und auch hie und da nach oben hin zwischen den Flimmerzellen schmale körnige Ausläufer abgehen. Welcher Art diese Zellen sind, kann ich nicht sicher sagen; sie ähneln sehr den von A. Key und mir unter der Zellenschicht der Conjunctiva des Menschen gefundenen verzweigten Zellen. Sie entsprechen möglicher Weise den verzweigten Zellen, welche sonst in der Nähe der Cristæ acusticæ (s. u.) auftreten und die bei Myxine in grösserer Ausbreitung vorkommen. Die von dem vorderen Vestibularraum ausgehende, dünne Röhre ist mit ziemlich hohem Plattenepithel ausgekleidet.

Die *Commissur* ist im allgemeinen von einem polygonalen Plattenepithel bekleidet; am schalenförmigen Boden derselben, nach oben vom schnabelförmigen Fortsatze geht dieses in ein schmaleres, höheres, mehr cylindrisches über. Auf dem spindelförmigen Zapfen findet sich endlich ein Cylinderepithel, dessen Kerne etwa in der Mitte der Zellen liegen (Fig. 18). Die dünnwandige, von der Oeffnung im Zipfel der Commissur ausgehende Röhre ist mit sehr niedrigem Plattenepithel bekleidet (Fig. 13 *at*).

Die *Bogengänge* sind von einem grossen polygonalen Plattenepithel austapezirt; an ihrer Raphe findet man aber Cylinderepithel.

In den eigentlichen *Ampullen* besteht ebenfalls im allgemeinen die epitheliale Auskleidung aus polygonalem Plattenepithel; gegen die Cristæ acusticæ hin sind diese Zellen klein, und zwischen ihnen bemerkt man verzweigte Zellen mit länglich ovalem, glänzendem Kern (Fig. 19 *pe*). Die Cristæ acusticæ sind von einem etwa 0,05 mm. hohen Nervenepithel überzogen, welche zwei Zellenarten enthalten (Fig. 20). Die eine von diesen, die *Haarzellen* (*hz*), besteht aus cylindrischen, grobkörnig erscheinenden, einen gewöhnlich sphärischen Kern mit scharfem Kernköperchen enthaltenden, nach unten zu, etwa in der Mitte der Epithelhöhe sich verschmälernden und spitz fadenförmig auslaufenden, nach oben mit glänzender, platter Oberfläche versehenen Zellen, von welchen nach oben hin ein bis 0,03 mm. langes Haar frei hervorragt. Die andere Zellenart (Fig. 20 *fz*) besteht aus dicht gedrängten, schmalen Zellen, welche nach unten auf der häutigen Wand mit quer abgestumpfter Basis stehen, gleich oder bald nach oben davon einen schmal-ovalen Kern tragen, und dann, schmaler werdend, zwischen den zuerst beschriebenen Zellen bis zur Epitheloberfläche hervordringen. Von diesen beiden Zellenarten, welche Hasse-Ketel's Stabzellen und Zahnzellen entsprechen, ist die erste aller Wahrscheinlichkeit nach die die Nervenenden aufnehmende; die zuletzt beschriebenen aber sind *Fadenzellen* oder eigentliche Epithelzellen, welche die Haarzellen stützen und isoliren.

An den beiden Enden der Cristæ acusticæ findet sich je ein Hügel aus langen schmalen Cylinderzellen, welche Ketel wohl mit Recht als den Plana semilunata anderer Wirbelthiere homolog ansieht.

In den *ampullären Seitenabtheilungen* besteht das auskleidende Epithel grösstentheils aus polygonalen platten Zellen, theilweise mit dazwischen liegenden, schmalen, verzweigten Zellen; diese platten Zellen wachsen einerseits gegen die Cristæ longitudinales heran, um an ihnen wahre Cylinderzellen zu werden, andererseits werden sie auch gegen die Vestibularöffnungen mehr cylindrisch. In der *vorderen medialen* Seitenabtheilung findet sich aber noch die schon oben erwähnte, von Ketel gefundene Nervenepithel-Schicht, welche zungenförmig nach innen von der Crista longitudinalis sich nach hinten ausbreitet, um am Boden des Vestibulum in die dortige kleine Grube sich einzusenken und dann über den Oeffnungsrand in den sackförmigen Anhang abzusteigen, dessen hügelartigen Vorsprung zu bekleiden und dann zum hinteren Oeffnungsrand sich zu erstrecken. Es ist dies die zusammenhängende *Macula acustica* Ketel's, in welcher dieser Forcher drei verschiedene Abtheilungen, Macula rec. utriculi, Macula sacculi, Papilla cochleæ, unterscheidet. Es ist in der That nicht eben leicht, diese so sehr wichtige Frage endgültig zu entscheiden. So viel ich an meinem Material ermitteln konnte, kann ich Ketel darin beistimmen, dass eine Schicht von Nervenepithel ungefähr in der angegebenen Ausbreitung vorhanden ist. Jedenfalls findet es sich so in der vorderen medialen Seitenabtheilung und erstreckt sich von dort nach hinten in die kleine Grube am vestibularen Boden hinein; es kleidet aber gar nicht diese Grube vollständig aus, sondern bildet an ihrer medialen Hälfte (Fig. 11 *rg*) eine kleinere, rundliche, hügelartige Partie, während der übrige Theil der Grube von Plattenepithel überzogen ist; von dort steigt es weiter zu dem Hügelvorsprung des sackförmigen Anhangs in eben erwähnter Weise hinab, während die übrige Wand dieses Anhangs von Plattenepithel ausgekleidet ist. In der That scheint somit die beschriebene Macula zusammenhängend, obwohl sehr unregelmässig, zu sein. Sie ist aus zwei Zellenarten gebildet, welche denjenigen der Cristæ acusticæ entsprechen, also Haarzellen von entweder mehr gedrängter oder gestreckter Flaschenform mit Haaren von etwa 0,015—0,02 mm. Länge versehen, und aus schmalen Fadenzellen (Fig. 21 *fz*).

http://dl.ub.uni-freiburg.de/diglit/retzius1881-1/0042
© Universitätsbibliothek Freiburg
gefördert durch
Baden-Württemberg

An den Haarzellen der kleinen Grube, deren Nervenepithel eine Dicke von 0,045 mm. zeigt, fand ich Hörhaare von 0,015 mm. Länge.

Auf dieser Macula liegt eine, wie es scheint, zusammenhängende Otolithenplatte mit zahlreichen, in einer Zwischensubstanz eingestreuten Kristallen von etwa sphärischer oder biscuitförmiger Gestalt und wechselnder Grösse (Fig. 22). An einigen Stellen liegen nach Ketel grössere Ansammlungen dieser Kristalle, nämlich im sackförmigen Anhang, in der kleinen Grube und in der vorderen mittleren ampullären Seitenabtheilung; ich sah ebenfalls an diesen Stellen grössere Kristallenhaufen liegen.

Was nun zuletzt die morphologische *Deutung* der einzelnen Abtheilungen des membranösen Labyrinthes von Petromyzon betrifft, so muss ich gestehen, dass die Ansichten von Ketel im allgemeinen sehr bestechend sind und in der That viel für sich haben. Dass wir in den beiden Bogengängen den vorderen und hinteren Bogengang der höheren Fische und der übrigen Wirbelthiere vor uns haben, scheint ja von vornherein mehr als wahrscheinlich zu sein; ebenfalls sind wohl die beiden Cristæ acusticæ nichts anderes als die Crista acustica anterior (sagittalis) und posterior (frontalis), sowie die mittleren Abtheilungen der Ampullæ trifidæ die Ampulla anterior und posterior. Die sog. Commissur der Bogengänge ist ebenfalls aller Wahrscheinlichkeit nach dieselbe Bildung wie bei anderen Wirbelthieren. Ob aber das Vestibulum mit seinen beiden symmetrischen Partien einem stark erweiterten Theil der Commissur anderer Wirbelthiere entspricht, lässt sich wohl vermuthen, aber nicht sicher darlegen. Die Einmündungsstelle der beiden Röhren, von welchen jedenfalls eine als Aquæductus vestibuli zu deuten sei, spricht indessen dagegen. Noch mehr unsicher scheint es mir aber in dem vorderen Ende der Crista longitudinalis anterior ein Rudiment der Crista acustica der äusseren (horizontalen) Ampulle zu erblicken, obwohl es wahr ist, dass die Crista sowohl wie die Ampulle ungefähr an dieser Stelle zu finden wären. Dass die lange Macula acustica den vereinigten Macula rec. utriculi, Macula sacculi und Papilla lagenæ cochleæ entspricht, ist sehr wahrscheinlich; schwieriger scheint es mir aber zu sein, die, obwohl nur ungefähre, Abgrenzung dieser Theile auszufinden. Dass die vordere Partie derselben der Macula rec. utriculi entspricht, ist aber höchst wahrscheinlich; ob aber die kleine Grube am Boden des Vestibulum dem Recessus sacculi und der sackförmige Anhang der Schnecke gleich zu stellen sind, will ich meinestheils unentschieden lassen. Hier hat man auch für die Deutung keine Hülfe durch die Verzweigung des Acusticus. Ohne verbindende Glieder zwischen dem Gehörorgan der Petromyzonten und der übrigen Fische scheint mir eine Entscheidung dieser Frage sowohl wie im ganzen die von einer sicheren morphologischen Deutung des Gehörorgans der Petromyzonten nicht möglich zu sein. Dass solche verbindende Glieder nun mehr gefunden werden können, ist leider kaum zu hoffen. Es lässt sich ja ausserdem nicht ausschliessen, dass die Petromyzonten von dem phylogenetischen Stammbaum schon durch eine Reihe verschwundener Glieder nach einer Seite hin sich abgezweigt haben. Jedenfalls scheint aber im Bau des Gehörorgans eine grosse, nicht leicht auszufüllende Kluft zwischen diesen Thieren und den übrigen Fischen vorhanden zu sein.

http://dl.ub.uni-freiburg.de/diglit/retzius1881-1/0043
© Universitätsbibliothek Freiburg
gefördert durch
Baden-Württemberg

II. Das Gehörorgan der Ganoiden.

Das Gehörorgan des Acipenser sturio L.

Geschichtliches.

Klein bespricht in seiner Naturgeschichte der Fische[1] das Gehörorgan des Störes. Er bildet drei Paar Hörsteine von demselben ab; ebenso giebt er eine, obwohl schwer verständliche Abbildung des zerrissenen membranösen Labyrinthes selbst; er fügt hinzu, dass das Gehörorgan der Knorpelfische demjenigen der Knochenfische sich ähnlich verhält.

Koelreuter[2] beschrieb das Gehörorgan von Acipenser huso und A. sturio. Er verneinte das Vorhandensein äusserer Gehöröffnungen und schilderte ziemlich genau die Nervenzweige der einzelnen Partien des Labyrinthes; er kannte sogar, dass drei Zweige des Gehörnerven zu drei festeren Ampullen gehen und meint deswegen, dass der Sitz des Gehörsinns in den letzteren zu suchen ist.

Monro[3] giebt eine gemeinsame Beschreibung von dem Gehörorgan eines Knochenfisches (Kabeljau) und des Störes. In beiden fand er drei, in weiten knorpeligen Gängen eingeschlossene, halbzirkelförmige Canäle, nämlich einen vorderen und einen hinteren senkrechten und einen mittleren horizontalen; jeder von diesen Canälen ist an einem Ende bulbusartig erweitert; der vordere senkrechte und der horizontale sind vorn vereinigt, das hintere Ende des horizontalen verbindet sich mit dem untern Ende des hinteren senkrechten. Ferner findet man einen ziemlich grossen Beutel, in welchem ein grosser rauher kalkiger Stein liegt. Ein Loch in der vorderen oder unteren Seite des gemeinschaftlichen senkrechten Canals führt beim Stör zu diesem Beutel. Starke Nerven gehen zu den bulbösen Enden der halbzirkelförmigen Canäle, ebensowie zu dem Beutel. Einen äusseren Gehörgang konnte er nicht finden. Von dem in dem knorpeligen Vestibulum und den knorpeligen Gängen eingefügten membranösen Labyrinthe des Störes hat Monro zwei ziemlich gute Abbildungen in natürlicher Grösse gegeben.

Pohl[4] scheint auch das Gehörorgan des Acipenser huso und A. sturio beschrieben zu haben.

Breschet[5] hat eine eingehende und genaue Beschreibung des Gehörorgans von Acipenser sturio gegeben und dann noch dasjenige von Acipenser huso besprochen. Von beiden hat er auch einige Abbildungen geliefert. Das Gehörorgan des Acipenser sturio zeichnet sich durch seine Grösse, besonders die der halbzirkelförmigen Canäle, aus. Es hat keine Communication nach aussen hin. Man unterscheidet an ihm bei der Beschreibung den Bulbus auditorius (Sinus utriculosus und Sacculus), die halbzirkelförmigen Canäle, den Nervus acusticus, sowie einen kleinen eigenthümlichen Knochen und ein fixirendes Ligament. Der Bulbus (le bulbe auditif) besteht aus einem länglichen, seitlich etwas abgeplatteten, von vorn nach hinten gerichteten Sacculus, welcher in einer Aushöhlung des Knorpels

[1] Jacobi Theodori Klein, Historiæ piscium naturalis promovendæ missus primus de lapillis eorumque numero in craniis piscium, cum præfatione de piscium auditu. Gedani 1740.

[2] Koelreuter, Comment. Petropolit. Tom. XVII, 1772 s. 521. (Nach E. H. Weber angeführt, mir nicht zugänglich).

[3] Alexander Monro, The structure and Physiology of fishes explained and compared with those of man and other animals. Edinburgh 1785.

[4] C. E. Pohl, Expositio generalis anatomica organi auditus per classes animalium. Vindobonæ 1818. (Nach Breschet angeführt, da von mir dies Buch trotz alles Nachfragens nicht aufgespürt werden konnte).

[5] Gilbert Breschet, Recherches anatomiques et physiologiques sur l'organe de l'ouïe des poissons. Mém. d. l'Académie des Sciences, T. V. Paris 1838.

http://dl.ub.uni-freiburg.de/diglit/retzius1881-1/0044
© Universitätsbibliothek Freiburg
gefördert durch
Baden-Württemberg

zur Seite des Gehirns aufgehängt liegt. Nach oben vom Sacculus liegt der Sinus utriculosus (sinus médian); zwischen beiden findet sich eine Einschnürung des Labyrinthes und eine Communicationsöffnung. Die Wände des Sacculus und Sinus bestehen aus einem durchsichtigen, nicht fibrösen Gewebe; in ihrem Inneren finden sich eine klare Flüssigkeit (Endolympha) und zwei harte, aus kohlensaurem Kalk zusammengesetzte Otolithen, von welchen der vordere grösser ist. Die halbzirkelförmigen Canäle, von denen wie gewöhnlich ein vorderer, ein hinterer und ein äusserer vorhanden sind, öffnen sich mit ihren sechs Enden in den im ganzen dreieckigen und wie der Sacculus in der Aushöhlung des Knorpels seitlich vom Hirn liegenden Sinus médian, in der Weise, dass der obere Winkel desselben das obere Ende des vorderen und dasjenige des hinteren Canals aufnimmt, der vordere Winkel hingegen das vordere Ende des vorderen und des äusseren Canals, und das hintere endlich das hintere Ende des hinteren Canals empfängt; an der äusseren Seite des letzteren Winkels öffnet sich das hintere Ende des äusseren Canals. Jeder der drei Canäle ist an einem Ende mit einer Ampulle versehen; der vordere und der äussere tragen ihre Ampullen vorn, der hintere am hinteren Ende; die Ampullen sind im Verhältniss zu den Canälen nicht gut entwickelt. Am vorderen Ende des Sinus, wo die beiden vorderen Ampullen sich öffnen, findet sich eine ampulläre Ausbuchtung (renflement ampulliforme), welche einen Nervenfaden empfängt, aber keinen Otolithen enthält. Der Nervus acusticus geht von der Medulla oblongata aus und theilt sich in zwei Aeste, von welchen der vordere, etwas dickere und kürzere sich wieder in drei Zweige, einen für die Ampulle des vorderen Canals, einen für die Ampulle des äusseren Canals und einen für die ampulläre Ausbuchtung am vorderen Ende des Sinus theilt, der hintere längere aber viele kleine Zweige zum Sacculus abgiebt und einen bedeutenden Zweig zur hinteren Ampulle sendet. An dem hinteren-unteren Theil des Sacculus fand Breschet einen kleinen, $1\frac{1}{2}$ Linie langen Knochen, welcher zwischen dem Sacculus und der Knorpelwand des Schädels befestigt ist. In diesem Knochen sieht er das Homologon des Steigbügels der höheren Wirbelthiere (oder im ganzen der Ossicula auditus). Endlich bespricht er auch ein Ligament des Gehörorgans; an der gegen das Gehirn gerichteten Seite desselben findet sich ein ligamentöses Band, welches in seiner Mitte an dem Sacculus und Sinus innig angeheftet ist und an den Wänden der Schädelhöhle sich befestigt; es dient zur Fixirung des Gehörorgans. — Das Gehörorgan des Acipenser huso unterscheidet sich von dem des Ac. sturio, abgesehen von seiner bedeutenderen Grösse, hauptsächlich durch den Mangel an dem kleinen, eben erwähnten Knochen, in dessen Stelle nur ligamentöse Brücken vorhanden sind.

In einer vorläufigen Mittheilung theilte ich[1] mit, dass die früher von mir unter dem Namen »Pars basilaris cochleæ« bei den Knochenfischen beschriebene Nervenendstelle des Gehörnerven auch bei Acipenser vorhanden ist; durch ausführliche Untersuchungen bei den höheren Wirbelthieren hatte ich indessen gefunden, dass dieselbe eine Nervenstelle sui generis ist und benannte sie nunmehr *Macula acustica neglecta* sowie den Nervenzweig derselben *Ramulus neglectus*.

Nachdem sowohl diese Abtheilung wie meine ganze Beschreibung über das Gehörorgan der Fische schon längst fertig lag und eben zum Druck befördert war, kam eine neue grössere Abhandlung über das Gehörorgan des Störes in meine Hände. Es erschien nämlich die treffliche Arbeit von Cisow[2]. Ich beeile mich hier ein kurzes Referat seiner Untersuchungen einzufügen. Cisow bestätigt die Angaben Breschet's, dass das Gehörorgan des Störes (der Ganoiden, Cisow) dem Labyrinthe der Knochenfische näher steht als dem der Plagiostomen. Er beschreibt zuerst die Knorpelkapsel des Gehörorgans und das häutige Gehörorgan selbst in morphologischer Beziehung. Zwischen dem Utriculus und dem Sacculus fand er einen kurzen Canal, Canalis utriculo-saccularis. Etwas nach unten von diesem bemerkte er an der vorderen inneren Wand des Sacculus eine ovale Oeffnung, die in einen häutigen Canal führt, Ductus endolymphaticus, welcher oben mit einem Blindsack, Saccus endolymphaticus, endet. Endlich fand er am Boden des Utriculus die zwei von mir zuerst bei Knochenfischen gesehenen Papillæ partis basilaris (nunmehr von mir »Macula neglecta« genannt). Die Wand des Gehörorgans besteht nicht aus »Spindelknorpel«, wie Hasse, ich und Kuhn es beschrieben haben, sondern besitzt viel Aehnlichkeit mit Cornea, indem es Saftcanäle hat, in denen netzförmig verbundene Protoplasmakörper liegen; die Grundsubstanz enthält Bindegewebsfibrillen. Das Neuroepithel ist einschichtig und besteht aus zwei Zellenarten, nämlich Cylinderzellen und Fadenzellen. Das Protoplasma der Cylinderzellen ist körnig, manchmal zeigt die Oberfläche dieser Zellen eine feine Längsstreifung; an

[1] Gustav Retzius, Zur Kenntniss des inneren Gehörorgans der Wirbelthiere, Archiv für Anatomie und Physiologie, Anat. Abtheil. herausg. von His und Braune. 1880.

[2] Alexander Cisow, Ueber das Gehörorgan der Ganoiden, Archiv f. Mikroskop. Anatomie, herausgeg. v. la Valette St. George und Waldeyer. Band XVIII, 1880 (Oct.).

http://dl.ub.uni-freiburg.de/diglit/retzius1881-1/0045
© Universitätsbibliothek Freiburg
gefördert durch
Baden-Württemberg

ihrem freien Ende sind sie von einem freien Grenzsaum bedeckt, der von einer Zelle auf die andere continuirlich übergeht. Von diesem Saum erhebt sich mit breiter Basis ein langes Hörhaar, das sich manchmal an der Spitze auffasert. Das innere Ende der Cylinderzelle reicht ungefähr bis in die Mitte des Epithelstratums, wo es gewöhnlich mit abgestutztem Ende aufhört. Die Form der Fadenzellen ist verschieden nach der Lagerung des Zellkerns, indem sie sowohl den Fadenzellen als den Basalzellen Max Schultze's entsprechen. Die Nervenfasern treten in das Epitelstratum entweder als Axencylinder, die von der Axencylinderscheide bedeckt sind, oder sie behalten anfangs die Schwann'sche Scheide und die Myelinscheide bei. Sie gehen, ohne sich zu theilen, an den centralen Fortsätzen der Fadenzellen und ihren Kernen vorbei. In dem Niveau der unteren Enden der Cylinderzellen theilen sich die Axencylinder, während die myelinhaltigen Fasern ihre Myelinscheide verlieren und eine horizontale Richtung einschlagen, um bald darauf ebenfalls Theilungen einzugehen und mit den benachbarten Fibrillenbündeln zu anastomosiren. Dadurch kommt unterhalb der Cylinderzellen ein Plexus blasser Nervenfasern zu Stande. Aus diesem Plexus treten feine Fibrillenbündel ab, die sich an die centralen Enden der Cylinderzellen begeben; hier legen sie sich an die Cylinderzelle und verlaufen an ihrer Oberfläche bis an den Cuticularsaum, ohne jedoch letzteren zu durchbohren. Aus dieser Beschreibung folgt, dass die feinen Nervenfäden, welche die Cylinderzellen umgeben, als Nervenapparat aufzufassen sind, während die Zellen nur als Träger der Nerven gelten können.

Anatomische Beschreibung.

Tafel IV.

Zu beiden Seiten des Gehirns findet sich am knorpeligen Schädel des Störes eine weite, aber seichte Grube von unregelmässiger Form, welche am sagittal durchgeschnittenen, von Weichtheilen reinpräparirten Kopf sich jederseits als eine laterale Ausbuchtung der Schädelhöhle präsentirt (Fig. 4). Diese Grube stellt das Homologon des knorpeligen oder resp. knöchernen Vestibulum anderer Wirbelthiere dar. Man kann an ihr eine untere breitere, etwa viereckige Partie als Hauptbestandtheil unterscheiden. Diese zerfällt in einen oberen und einen unteren Theil; der untere (*fs*) ist etwas tiefer, vorn und innen durch einen mehr abgerundeten, hinten durch einen etwas schärfer hervorspringenden Rand von der eigentlichen Schädelhöhle (*gh*) abgegrenzt. Dieser untere Theil entspricht der *Fovea sacculi et lagenæ*. Nach oben und hinten hin sieht man an ihrem Boden eine mehr oder weniger stark entwickelte Hervorragung der Knorpelwand und nach hinten davon findet sich am hinteren Umfang der viereckigen Partie der Vestibulargrube die längliche, ovale, senkrecht gestellte und nach vorn siehende Oeffnung einer tiefen Aushöhlung (Fig. 4 *occ*). Der obere Theil der viereckigen Partie ist von hinten nach vorn etwas rinnenförmig vertieft; vorn läuft er in eine zweite tiefe Aushöhlung über (Fig. 4 *fru*). Nach oben hin setzt sich der obere Theil der viereckigen Partie in eine schmalere seichte Rinne fort, welche nach oben und etwas nach hinten läuft und oben am Schädeldach stumpf endigt; vorn und hinten finden sich aber am oberen Ende dieser Rinne je eine kleinere rundliche Oeffnung, von denen die hintere (*ocp*) etwas tiefer steht als die vordere (*oca*). Von der eben erwähnten hinteren Oeffnung (*Ostium superius canalis posterioris cartil.*) setzt sich im Knorpel ein ziemlich enger Canal (*Canalis posterior. cartil.*) fort, welcher nach hinten-aussen und dann gebogen nach hinten-unten und zuletzt nach vorn zieht, um oben-hinten am Boden der Aushöhlung (*occ*) an dem hinteren Umfang der viereckigen Partie der Vestibulargrube zu münden (*Ostium inferius canalis posterioris cartil.*). Oben-vorn am Boden derselben Aushöhlung findet sich eine zweite rundliche Oeffnung, welche die hintere Mündung des äusseren Canals (*Ostium posterius canalis externi cartil.*) darstellt; von dieser Oeffnung geht der äussere Canal (*Canalis externus cartil.*) in schönem Halbzirkel nach aussen-vorn, dann nach innen-vorn und mündet ziemlich stark erweitert (um die äussere Ampulle zu beherbergen) oben-hinten mit rundlicher Mündung (*Ostium anterius canalis externi cartil.*) in die tiefe Aushöhlung an der vorderen Ecke der viereckigen Partie. Dieselbe Aushöhlung hat nach unten hin eine seichte Grube (*fru*), welche die *Fovea recessus utriculi* darstellt, und oben-vorn öffnet sich mit rundlicher Oeffnung (*oc*) die untere Mündung des vorderen Canals (*Ostium anterius canalis anterioris cartil.*); von dieser Oeffnung steigt

http://dl.ub.uni-freiburg.de/diglit/retzius1881-1/0046
© Universitätsbibliothek Freiburg
gefördert durch
Baden-Württemberg

der Canal (*Canalis anterior*), zuerst ampullär der vorderen Ampulle wegen erweitert, nach vorn, dann umgebogen nach oben, und zuletzt nach oben-innen, um mit der erwähnten kleinen Oeffnung (*Ostium posterius canalis ant. cartil.*) vorn am oberen Ende der verticalen Rinne zu münden (*oca*).

In diesem so gestalteten, wenig entwickelten knorpeligen Vestibulum mit den darin mündenden knorpeligen halbzirkelförmigen Canälen liegt das membranöse Gehörorgan eingebettet. Die drei Canäle laufen überall vom Knorpel umschlossen; das Vestibulum ist aber nur lateralwärts von ihm begrenzt, medialwärts, wie erwähnt, nach der Schädelhöhle hin ganz offen. In Fig. 3 habe ich das membranöse Gehörorgan von der Schädelhöhle her in situ abgebildet. Es entbehrt aber dasselbe nicht jeder Abgrenzung von der Schädelhöhle. Es findet sich vielmehr die von Breschet unter dem Namen »Ligament« beschriebene Membran, welche eigentlich die Dura mater darstellt, aber durch besondere sehnige Fasern verstärkt eine feste fibröse mediale Wand der Vestibularhöhle bildet, wodurch letztere von der übrigen Schädelhöhle vollständig abgeschlossen wird. Diese Membran befestigt sich an den Rändern der Vestibularhöhle. Das in die Vestibularhöhle eingeschlossene membranöse Gehörorgan füllt dieselbe nicht vollständig aus, sondern es findet sich zwischen ihm und der knorpelig-häutigen Vestibularwand sowie in den Knorpelcanälen ein mehr oder weniger weiter Raum, der *perilymphatische Raum*, welcher wie gewöhnlich von einer wässerigen Flüssigkeit gefüllt und von Blutgefässen durchgezogen ist. Besonders in der Umgebung der Blutgefässe findet sich ein ziemlich sparsames Gewebe, das *perilymphatische Gewebe*, welches aus dünnen Balken und Häutchen serösen Bindegewebes besteht; die Häutchen und Balken tragen schöne Häutchenzellen sowie Bindegewebsfasern in wechselnder Anordnung. Die knorpelige Vestibularhöhle ist von einem Perichondrium ähnlicher endothelialer Beschaffenheit überzogen.

An dem membranösen Gehörorgan des Störes unterscheidet man folgende Theile: *Utriculus* mit *Sinus utriculi superior, Recessus utriculi, Sacculus* mit *Lagena cochleæ, Ductus endolymphaticus, Canalis m. anterior* mit *Ampulla, Canalis m. externus* mit *Ampulla, Canalis m. posterior* mit *Ampulla.*

Von Nervenendstellen unterscheidet man: eine *Macula acustica recessus utriculi*, eine *Macula acustica sacculi*, eine *Papilla acustica lagenæ cochleæ*, eine aus zwei Platten bestehende *Macula neglecta*, drei *Cristæ acusticæ ampullarum.*

Von Nervenzweigen unterscheidet man die zwei Hauptäste, in welche der Nervus acusticus sich sogleich theilt, nämlich einen vorderen *Ramus anterior* (R. vestibularis aut.), welcher sich wieder in drei Zweige theilt, für die beiden vorn liegenden Ampullen und den Recessus utriculi (*Ramulus ampullæ anterioris, Ramulus ampullæ externæ* und *Ramulus recessus utriculi*), und einen hinteren, *Ramus posterior* (R. cochlearis aut.), welcher sich in mehrere Zweige theilt, nämlich mehrere feine Bündel für die Macula sacculi, die zusammen als *Ramulus sacculi* hier bezeichnet werden, ein ziemlich starkes Bündel für die Papilla lagenæ (*Ramulus lagenæ*), einen langen, ziemlich starken Zweig für die hintere Ampulle (*Ramulus ampullæ posterioris*), von dem sich ein Paar sehr schmale Bündel zu der Macula neglecta abzweigen (*Ramulus neglectus*).

Der *Utriculus* (Fig. 1, 2 *u*) ist eine lange, weite und hohe, von den Seiten etwas abgeplattete und im ganzen horizontal verlaufende Röhre, welche über dem Sacculus liegt, mit dem sie vermittelst einer länglich-ovalen Oeffnung (*Canalis utriculo-saccularis*) an ihrem Boden offen zusammenhängt (Fig. 1, 2, 5 *cus*); hinten mündet in den Utriculus die hintere Ampulle und an der lateralen Seite das hintere Ende des äusseren Bogengangs. Nach oben hin läuft der Utriculus in eine senkrecht gestellte, breite, von den Seiten abgeplattete Röhre (*Sinus utriculi superior*) aus (Fig. 1, 2 *ss*), welche hinten das vordere Ende des hinteren, vorn das hintere Ende des vorderen Bogengangs empfängt. Nach vorn hin geht der Utriculus, sich noch ferner erweiternd, in den Recessus utriculi über.

Der *Recessus utriculi* (Fig. 1, 2 *rec*), aus dem Utriculus hervorgehend, ist eine rundliche, von den Seiten aber, besonders nach oben hin, stark abgeplattete Blase, welche an ihrem Boden eine grosse, unregelmässig ovale *Macula acustica* (Fig. 1, und 25 *mu*) trägt und deswegen unten von den Bündeln des Ramulus recessus utriculi (*ru*), welche theils direct vom Nervenaste, theils auch von den Ramuli der beiden Ampullen ausgehen, umfasst wird. Vorn mündet in den Recessus die Ampulla anterior und nach aussen davon die Ampulla externa.

Die *Ampulla anterior* (Fig. 1, 2 *aa*, 6, 7, 8), mit weiter Oeffnung von dem Recessus ausgehend, wendet sich nach vorn-aussen, ist ziemlich weit, unten breit, oben etwas zugedrückt (Fig. 7), und ist an ihrem Boden quer eingeknickt, um das Septum transversum zu bilden; letzteres ist am Querschnitt (Fig. 8) schmal, nach beiden Seiten

http://dl.ub.uni-freiburg.de/diglit/retzius1881-1/0047
© Universitätsbibliothek Freiburg
gefördert durch
Baden-Württemberg

breiter werdend, oben eine *Crista acustica* tragend, deren oberer Rand schwach concav und von oben gesehen biconcav ist (Fig. 6, 7 *cr*), nach beiden Seiten hin sich rundlich verbreiternd. Nach oben von beiden Enden der Crista sieht man schon makroskopisch an den Seitenwänden der Ampulle je eine halbmondförmige dunklere Partie, die beiden Plana semilunata; am Querschnitt der Ampulle (Fig. 7) bilden diese Plana schwache Hervorragungen. Auf der Crista sitzt eine Cupula terminalis (*cu*), deren untere Fläche die Gestalt der Crista wiederholt und an beiden Enden einen schwach concaven Rand hat; von vorn nach hinten ist die Cupula zugedrückt und derjenigen der übrigen Fische ihrer Gestalt nach ähnlich. Von der vorderen Ampulle geht der *vordere Bogengang* (*Canalis m. anterior*) (*ca*) aus, indem er nach oben-hinten-innen schwach gebogen zieht, um, wie oben erwähnt, erweitert in das obere Ende des Sinus utriculi superior auszumünden.

Die *Ampulla externa* (Fig 1, 2 *ae*, 17, 18, 19), welche lateralwärts von dem Recessus utriculi mit weiter Oeffnung ausgeht, ist etwas kleiner als die vordere Ampulle, länglicher, aber schmaler; das Septum und die Crista acustica mit ihrer Cupula sind von einer denen der vorderen Ampulle ähnlichen Gestalt (Fig. 17, 18, 19); nur geht die Crista nicht so weit medialwärts, und an dieser Seite der Ampullenwand findet sich kein Planum semilunatum. Die ganze Ampulle ist nicht so schief gedreht wie es bei anderen Fischen gewöhnlich ist; sie wendet sich nach aussen-hinten und geht in den *äusseren Bogengang* (*Canalis m. externus*, Fig. 1, 2 *ce*) über, welcher nach aussen-hinten, dann nach innen und endlich nach vorn zieht, um sehr stark erweitert (Fig. 1, 2 *ce'*) an der lateralen Seite des Utriculus zu münden.

Die *Ampulla posterior* (Fig. 1, 2 *ap*, 20, 21) ist im ganzen der vorderen Ampulle so ähnlich, dass ich hier keine nähere Beschreibung derselben gebe. Sie ist ziemlich breit (Fig. 20, 21); auf der Crista acustica ruht eine Cupula terminalis (Fig. 21, 22, 23, 24), deren untere Fläche dieselbe Gestalt hat wie die Crista acustica, und von den Seiten her sowie der Länge nach concav und mit concaven Rändern versehen ist; die ganze Cupula ist von vorn nach hinten abgeplattet mit mittlerer Einbuchtung. Der Ramulus ampullæ posterioris, wie der Ramulus amp. anterioris, theilt sich ziemlich früh in zwei grössere Bündel, von denen die Nervenfasern im Septum nach der Crista acustica hin aufsteigen. An der lateralen Wand der Ampulle löthet sich das hintere Ende der äusseren Ampulle an. Von der Ampulle steigt der *hintere Bogengang* (*Canalis m. posterior*, Fig. 1, 2 *cp*), etwas räumlicher als der vordere, noch höher als dieser nach oben hin, dann nach oben-innen und mündet in das obere Ende des Sinus utriculi superior.

Der *Sacculus* (Fig. 1, 2, 3 *s*), welcher, wie erwähnt, durch eine grosse, länglich-ovale Oeffnung (*Canalis utriculo-saccularis*) mit dem Utriculus offen zusammenhängt (Fig. 1, 2, 5 *cus*), ist eine unter dem Utriculus liegende, länglich ovale Blase, an deren medialer Seite der Ramus posterior verläuft und theilweise sich verzweigt; hier findet sich nämlich nach vorn hin die länglich-ovale *Macula acustica sacculi* (Fig. 1, 2 *ms*), nach hinten die etwa dreieckige *Papilla lagenæ cochleæ* (Fig. 1, 2 *pl*); hier ist aber keine besondere, abgegrenzte Lagena cochleæ vorhanden, sie hängt unmittelbar mit dem Sacculus ohne Grenze zusammen (Fig. 1, 2). Die nach oben-vorn ziehenden spärlichen Nervenfaserbündel des Ramulus neglectus enden in zwei am Boden des Utriculus dicht hinter dem Canalis utriculo-saccularis und an einander belegene runde Platten der *Macula neglecta* (Fig. 1 *mn*, 5 *mn*).

Vorn-oben läuft vom Sacculus nach oben hin eine Anfangs ziemlich breite, dann sich verschmälernde Röhre aus, welche offenbar den *Ductus endolymphaticus* (Aquæductus vestibuli, Fig. 1, 2 *de*, 3) darstellt; diese Röhre erweitert sich, am oberen Rande des eigentlichen Utriculus angelangt, zu einer länglichen Blase, einem *Saccus endolymphaticus* (Fig. 1, 2 *se*), welche blind endigt, der Scheidewand der Dura mater anliegend.

Endlich habe ich noch eines Gebildes zu gedenken, des von Breschet aufgefundenen Knochens, den er für ein Ossiculum auditus hält. An den von mir untersuchten Störfischen fand ich in der That, am hinteren Umfang des Sacculus und an dessen medialer Seite einen kleinen ovalen Knochen (Fig. 5 *kno*), welcher an der Sacculuswand in der Nähe der Papilla lagenæ befestigt zur Knorpelwand des Vestibulum hinüberläuft. Obwohl die Deutung Breschet's gewissermassen zusagend ist, muss ich dieselbe ganz dahingestellt lassen, da dies Gebilde bei den Fischen allein steht, indem man, keine Homologien desselben bei diesen Thieren aufweisen kann.

Den feineren Bau des membranösen Gehörorgans von Acipenser kann ich leider nicht so eingehend behandeln wie es zu wünschen wäre, indem mir dazu ganz hinreichendes und passendes Material nicht zu Gebote stand. Indessen habe ich so viel davon ermittelt als mir möglich war. Die im ganzen dünne, durchsichtige Wand des membranösen Gehörorgans hat wie gewöhnlich eine verschiedene Dicke und einen etwas verschiedenen Bau. Am Utriculus ist sie dünn und besteht aus mehreren, dicht an einander gelagerten Lamellen, welche indessen getrennt werden

http://dl.ub.uni-freiburg.de/diglit/retzius1881-1/0048
© Universitätsbibliothek Freiburg
gefördert durch
Baden-Württemberg

können (Fig. 29) und dann eine faserige Structur aufweisen; auf ihnen findet man hie und da ovale Kerne mit umgebendem verzweigtem Protoplasma; die innerste Lamelle ist besonders stark faserig und sieht wie eine elastische Haut aus; auf ihr ruht innen ein einschichtiges polygonales Plattenepithel. Die Wand des Recessus utriculi ist von derselben Beschaffenheit wie die des Utriculus selbst und lässt sich in mehrere faserige Lamellen mit anliegenden verzweigten Zellen trennen. Das polygonale Plattenepithel, welches die Innenfläche bekleidet, nimmt zwischen seine Elemente einige, aber nur sparsame verzweigte Zellen (protopl. Epithelzellen) mit länglich-ovalem Kern auf. Gegen die Macula acustica hin wird das Epithel höher und schmaler, mehr cylindrisch. Die Macula selbst besteht aus einer 0,03—0,04 mm. hohen Epithelbekleidung, welche von oben gesehen (Fig. 26) überall eine Mosaik aus rundlichen, von einem glänzenden Zwischengewebe getrennten Figuren zeigt; am Verticalschnitt (Fig. 27) sieht man, an die Oberfläche hinaufreichend, cylindrische Zellen, deren quer abgestutzte freie Enden eben den rundlichen Figuren der Oberflächenmosaik entsprechen; von jedem oberen freien Ende dieser Zellen ragt ein kurzes Haar heraus; im unteren Ende der Zellen liegt ein grosser runder oder etwas ovaler Kern. Unter diesen cylindrischen Zellen befindet sich ein Gewebe, welches viele ovale Kerne in verschiedener Höhe, besonders dicht aber an der Grenze der bindegewebigen Wand, enthält. Es gelang mir an dem vorhandenen Material nicht die Elemente dieses Nervenepithels gut zu isoliren; es unterliegt aber keinem Zweifel, dass die cylindrischen Zellen den Haarzellen entsprechen und die unter ihnen liegenden Kerne Zellen angehören, welche den zwischen den Haarzellen stehenden Fadenzellen (eigentlichen Epithelzellen, Isolirungszellen, Stützzellen) anderer Fische entsprechen.

Beim Uebergang zu der vorderen und der äusseren Ampulle verändert sich die Textur der häutigen Wand. Sie verliert ihre ausgesprochene faserige Beschaffenheit, wird fast homogen und zugleich dicker. Auf dem Querschnitt derselben (Fig. 15) sieht man nunmehr kaum eine schwache Andeutung der Faserung; verzweigte Zellen liegen in verschiedener Anordnung in ihr zerstreut; nach innen zu findet sich keine faserige, elastisch aussehende Lamelle unter dem einfachen polygonalen Plattenepithel; dieses erhöht sich etwas gegen die Mittellinie, die Raphe, des Ampullendaches und wird zugleich viel schmaler, so dass seine mehreckigen Zellen, von oben gesehen, sehr klein erscheinen. Am Boden der Ampullen sah ich nur polygonales Plattenepithel, welches an den Wänden des Septum transversum gegen die Crista acustica hin höher und schmaler, cylindrisch, wird. In der Crista acustica sieht man auf dem Verticalschnitt (Fig. 10) dieselbe Zusammensetzung wie in der Macula acustica; die Höhe des Epithels mass ich zu 0,038 mm., die Länge der Hörhaare belief sich auf 0,021—0,032 mm.; es gelang mir auch hier nicht die Elemente der Crista gut zu isoliren. An den im Septum hinaufziehenden markhaltigen Nervenfasern sah ich schöne Theilungen (Fig. 11); die zwischen den Einschnürungen liegenden Kerne geben die Anwesenheit der Schwann'schen Scheide an. Die Plana semilunata bestehen aus kleinen schmalen cylindrischen Zellen, welche von oben gesehen (Fig. 13) eine sehr kleine Mosaik geben; in jeder Zelle sieht man über dem am unteren Ende liegenden Kern (Fig. 12) eine glänzende kleine Kugel. Der Bau der Cupula terminalis konnte ich bei dem Störe zwar nicht genau ermitteln; es ging aber deutlich hervor, dass sie aus feinen, einander parallel verlaufenden Fasern wie bei anderen Fischen besteht; die Anordnung derselben wird durch die vorhandene Streifung angegeben, welche von der unteren Fläche zur oberen hinaufsteigt; an der unteren Fläche sieht man viele kleine Löcher in gewisser Entfernung von einander zerstreut (Fig. 24). Die frontale Ampulle zeigt denselben Bau vie die anderen beiden Ampullen.

Die Wand der drei Bogengänge ist von derselben Beschaffenheit und Dichtigkeit wie die der Ampullen; man sieht in ihr keine deutliche Faserung oder Streifung, und die verzweigten Zellen liegen in ihr zerstreut; das die Innenfläche bekleidende einfache polygonale Plattenepithel wird gegen die Mittellinie, die Raphe, hin viel kleiner (Fig. 16), aber zugleich höher.

Die Wand des Sacculus ist wie die des Utriculus gebaut; sie besteht mithin aus mehreren, dicht an einander gelagerten, faserigen, dünnen, kernführenden Lamellen endothelialer Beschaffenheit, von denen die innerste, unter dem polygonalen einfachen Plattenepithel belegene die am meisten faserige ist. Gegen die Macula sacculi und Papilla lagenæ cochleæ hin erhöht sich das Epithel, und hier sieht man zwischen seinen Zellen einzelne Reihen von verzweigten glänzenden Zellen derselben Natur, wie bei vielen anderen Fischen, dort aber in stärkerer Entwickelung. Die Macula acustica sacculi und die Papilla lagenæ cochleæ (Fig. 30) haben ganz denselben Bau wie die Macula recessus utriculi; ebenso die am Boden des Utriculus liegende Macula neglecta.

Von den Otolithen gelang es mir bei den von mir untersuchten Exemplaren von Störlabyrinthen nur den Sacculusotolithen unbeschädigt zu sehen; er ist, wie Breschet u. A. angeben, ein zusammenhängendes, aus kohlen-

http://dl.ub.uni-freiburg.de/diglit/retzius1881-1/0049
© Universitätsbibliothek Freiburg
gefördert durch
Baden-Württemberg

saurem Kalk bestehendes Gebilde von einer dem der Knochenfische etwas ähnlicher Form (Fig. 28). Indessen ist er spröde, nicht so compact wie bei diesen Thieren; er zeigt mehrere Löcher und hervorstehende zerbrechliche Spitzen; er liegt in ein streifiges Gewebe eingebettet, und in diesem sieht man auch hie und da einzelne zerstreute Kalkkristalle; deswegen scheint dieser Otolith einen Uebergang von den reinen Concrementen anderer Wirbelthiere zu der compacten Otolithenform der Knochenfische zu bilden. Anstatt der anderen beiden Otolithen sah ich nur Ansammlungen einzelner Concretionen.

Die kleine, von Breschet entdeckte, harte, am hinteren Ende des Sacculus im perilymphatischen Raume liegende Bildung (Fig. 5 *kno*), welche er als ein Ossiculum auditus (étrier) betrachtete, erweist sich bei genauer Untersuchung in der That als eine Art Knochensubstanz(!); von einer dünnen faserigen Haut umgeben besteht sie aus undeutlich concentrischen Knochenlamellen, zwischen welchen Zellen in kleine Höhlen eingebettet liegen, von denen aus zahlreiche feine Canäle nach verchiedenen Richtungen die Lamellen durchziehen.

Der *Nervus acusticus* und seine Zweige bestehen aus ziemlich breiten markhaltigen Nervenfasern. Sowohl im Ramus anterior als im Ramus posterior liegen zwischen den Nervenfasern sehr zahlreiche bipolare Ganglienzellen (Fig. 31) eingebettet.

Das Gehörorgan von Lepidosteus osseus L.

Tafel V. Fig. 1—8.

Unter den sog. Knochenganoiden waren mir nur Lepidosteus osseus und Amia calva, beide in Spiritusexemplaren zugänglich. Vergebens suchte ich auch anwendbare Exemplare von Calamoichtys und Polypterus zu erhalten.

Das membranöse Gehörorgan von Lepidosteus liegt wie bei Acipenser beiderseits in eine Gehörkapselhöhle eingeschlossen, welche je eine grössere, unregelmässig gestaltete Grube des Schädels darstellt und nach innen, gegen das Gehirn hin mit weiter, nur von der Dura bekleideter Oeffnung (Fig. 4) mündet; diese Grube ist von Knochen, aber noch mehr von Knorpel begrenzt. Mein Material reicht nicht hin, um eine genaue Beschreibung dieser Kapsel zu geben; wie die Fig. 4 angiebt, liegen der Utriculus mit Sinus superior und der obere Umfang des Sacculus frei an der medialen Oeffnung der Kapselgrube, also nur durch Dura mater gegen die Hirnhöhle begrenzt. An dem membranösen Gehörorgan unterscheidet man folgende Theile: *Utriculus* mit *Sinus superior, Recessus utriculi, Ampulla anterior, Ampulla externa, Ampulla posterior,* die entsprechenden *drei Bogengänge, Sacculus* mit *Ductus endolymphaticus* und *Lagena cochleæ.*

Von Nervenendstellen sind sieben vorhanden, nämlich: *Macula ac. recessus utriculi, drei Cristæ ac. ampullarum, Macula ac. sacculi, Papilla ac. lagenæ, Macula ac. neglecta.*

Der Acusticus theilt sich sogleich in einen *Ramus anterior,* welcher sich in den *Ramulus amp. anterioris,* den *Ramulus amp. externæ* und den *Ramulus recessus utriculi* verzweigt, sowie in einen *Ramus posterior,* welcher den *Ramulus sacculi* abgiebt und sich dann in den *Ramulus lagenæ,* den *Ramulus amp. posterioris* und den *Ramulus neglectus* theilt.

Der *Utriculus* (Fig. 1, 2, 3 *u*) ist eine seitlich abgeplattete, horizontal gestellte, aber vorn sich senkende Röhre, welche nach oben allmählich und mit breitem Fusse in den *Sinus superior* (Fig. 1, 2 *ss*) übergeht; letzterer empfängt die beiden verticalen Bogengänge. Nach vorn-unten-aussen setzt sich der Utriculus in den *Recessus utriculi* (Fig. 1, 2, 3 *rec*) fort, welcher sich stark, blasenförmig erweitert, am schalenförmigen Boden die ovale

http://dl.ub.uni-freiburg.de/diglit/retzius1881-1/0050
© Universitätsbibliothek Freiburg
gefördert durch Baden-Württemberg

Macula acustica (Fig. 1, 2, 3 *mu*) trägt und nach oben und aussen in die vordere und die äussere Ampulle übergeht. Die *Ampulla anterior* (Fig. 1, 2, 3 *aa*), vom vorderen-oberen Umfang des Recessus ausgehend, ist kurz, aber sonst von gewöhnlicher Gestalt, nach vorn-aussen-oben gerichtet, und setzt sich in den *Canalis m. anterior* (Fig. 1, 2, 3 *ca*) fort, welcher nach oben- und vorzugsweise nach hinten-innen verläuft, um in das obere Ende des Sinus superior zu münden. Die vom äusseren-oberen Umfang des Recessus ausgehende *Ampulla externa* (Fig. 1, 2, 3 *ae*) wendet sich schief gelagert, nach aussen-hinten und setzt sich in den *Canalis m. externus* (Fig. 1, 2, 3 *ce*) fort, welcher horizontal liegend nach hinten-aussen, dann nach innen und vorn der hinteren Ampulle anliegend verläuft, um in den Utriculus am unteren Ende des Sinus superior erweitert zu münden. Die *Ampulla posterior* (Fig. 1, 2, 3 *ap*), vom hinteren Ende des Utriculus sich fortsetzend, ist nach hinten-aussen gerichtet und setzt sich in den *Canalis m posterior* (Fig. 1, 2, 3 *cp*) fort, welcher nach oben-aussen, dann nach innen-vorn zum Sinus superior verläuft. Am unteren Umfang des Utriculus sah ich der medialen Wand näher eine kleine *Macula neglecta* (Fig. 1, 2 *mn*), zu welcher ein kurzer *Ramulus neglectus* (Fig. 1 *rn*) geht. Nach einer Communicationsöffnung zum Sacculus, einem Canalis utriculo-saccularis, suchte ich vergebens, und ich glaube nicht, dass ein solcher hier vorkommt. *Sacculus* (Fig. 1, 2, 3 *s*) und *Lagena cochleae* (Fig. 1, 2 *l*) hängen ganz offen zusammen und bilden in der That einen gemeinsamen Sack, an dem nur durch eine seichte Einbuchtung des hinteren-unteren Umfanges eine schwache Grenze der beiden Theile angedeutet ist. Die Sacculuspartie ist bedeutend grösser und höher, und von ihm steigt mit ovaler Mündung an der medialen Seite des Sinus superior ein breiter, hoch oben blind endender *Ductus endolymphaticus* (Fig. 1, 2 *de*) nach oben-hinten hinauf. An der medialen Wand des Sacculus findet sich die grosse ovale *Macula acustica sacculi* (Fig. 1, 2 *ms*) und an der medialen Wand der Lagena, weit hinten, liegt die rundliche *Papilla acustica lagenae* (Fig. 1, 2 *pl*). Drei ächte harte Gehörsteine, *Otolithen*, denen der Teleostier ähnlich, sind im Gehörorgan eingelagert; derjenige des Recessus utriculi (Fig. 8 *a*) ist oval, an einer Fläche convexer und mehr höckerig als an der anderen; der dem Sacculus angehörige Otolith (Fig. 8 *b*) ist gross, im ganzen bohnenförmig, am oberen Ende mit braunfarbigem Ansatze und an beiden Längsseiten mit je einem Vorsprung versehen; der der Lagena zukommende Otolith (Fig. 8 *c*) ist klein, rundlich-halbmondförmig.

Das Gehörorgan von Amia calva L.

Tafel V. Fig. 9—13.

Das membranöse Gehörorgan der Amia liegt jederseits vom Gehirn in einer nach innen zu offenen Höhle des Schädels. Die innere, mediale Oeffnung (Fig. 12) dieser Kapselhöhle ist im ganzen etwas kleiner als bei Acipenser. Die Gehörkapsel des Schädels wird zum grösseren Theil von Knorpel gebildet; in dieselbe gehen aber auch Knochen ein; es ist aber eigentlich nur das *Prooticum*, welches die Kapselhöhle unten-vorn direct begrenzt; die übrigen Knochen, Occipitale basilare, Occipitale laterale, Epioticum und Squamosum, erreichen die Höhle nicht, sondern legen sich dem dieselbe begrenzenden Knorpel nur äusserlich an. Die Höhle bildet jederseits eine ziemlich grosse unregelmässige Grube, an welcher man hinten-unten eine grosse ovale *Fovea sacculi et lagenae* unterscheidet; diese Fovea ist an ihrer vorderen Hälfte aussen und unten vom Prooticum gebildet, an der hinteren aber sowohl unten wie aussen und hinten und theilweise auch innen von Knorpel begrenzt; die Occipitalia basil. und later. erreichen sie nämlich hinten nicht; oben-hinten mündet in sie eine kleinere ovale Grube, welche die Ampulla posterior enthält und oben die Mündung des hinteren, aussen die des äusseren halbzirkelförmigen Canals aufnimmt. Der hintere Canal steigt

http://dl.ub.uni-freiburg.de/diglit/retzius1881-1/0051
© Universitätsbibliothek Freiburg
gefördert durch
Baden-Württemberg

nach oben-aussen, dann nach vorn-innen, ringsum von Knorpel umgeben, indem das Occipitale laterale und das Epioticum die innere Wand nicht erreichen. Er mündet oben mit rundlicher Oeffnung in der gemeinsamen grossen Höhle. Der äussere Canal ist ebenfalls zunächst von Knorpel begrenzt, indem das Squamosum ihm nur aussen anliegt; er mündet vorn erweitert am Boden einer nach vorn-oben von der Fovea sacculi et lagenæ liegenden rundlich-ovalen Grube, *Fovea recessus utriculi,* welche in ihrer unteren Hälfte vom Prooticum, in der oberen aber von Knorpel begrenzt wird; von der Fovea sacculi et lagenæ ist sie durch eine Firste am Prooticum getrennt. Nach vorn-oben-aussen mündet in sie eine andere kleine Grube, Foveola ampullæ anterioris, welche zum vorderen halbzirkelförmigen Canal führt; dieser geht nach hinten-oben-innen gebogen nur durch Knorpel und mündet mit rundlicher Oeffnung etwas nach vorn von der Oeffnung des hinteren Canals in den obersten Theil der grossen Kapselgrube; unter diesen beiden Oeffnungen streckt sich die äussere knorpelige Wand der Grube ziemlich flach nach unten zwischen der Grube der hinteren Ampulle und der Fovea rec. utriculi und geht unmittelbar in die Wand der Fovea sacculi et lagenæ über.

In diese Kapselhöhle liegt nun das membranöse Gehörorgan eingeschlossen (Fig. 12), indem nur der Utriculus mit dem Sinus superior, der hintere Theil des Recessus utriculi, die obersten Enden der verticalen Bogengänge und der obere-vordere Umfang des Sacculus an der medialen Oeffnung der Kapselgrube liegen, nur durch die Dura mater von der Gehirnhöhle abgetrennt. Die übrigen Theile liegen ziemlich räumlich in ihre betreffenden Gruben und Canäle eingeschlossen, von nicht besonders reichlichem perilymphatischem Bindegewebe umgeben. Am membranösen Gehörorgan unterscheidet man folgende Theile: *Utriculus* mit *Sinus superior, Recessus utriculi, Ampulla anterior, Ampulla externa, Ampulla posterior,* die entsprechenden *drei Bogengänge, Sacculus* mit *Ductus endolymphaticus* und *Lagena cochleæ.*

Von Nervenendstellen sind von mir nur sechs gefunden, nämlich: *Macula ac. recessus utriculi, drei Cristæ ac. ampullarum, Macula ac. sacculi, Papilla ac. lagenæ.*

Der Acusticus zerfällt sogleich in einen *Ramus anterior,* welcher sich in den *Ramulus amp. anterioris,* den *Ramulus amp. externæ* und den *Ramulus rec. utriculi* verzweigt, und in einen *Ramus posterior,* welcher den kurzen, breiten *Ramulus sacculi* abgiebt und dann sich in den *Ramulus lagenæ* und den *Ramulus amp. posterioris* theilt.

Der *Utriculus* (Fig. 9, 10, 11 *u*) ist eine seitlich abgeplattete, horizontal liegende, nach oben convexe Röhre, welche nach oben hin den platten, breiten und kurzen *Sinus superior* (Fig. 9, 10 *ss*) abgiebt; letzterer endet oben mit sehr kurzem Apex (*ass*) und nimmt, wie gewöhlich, die beiden verticalen Bogengänge auf. Nach vorn geht der Utriculus in den bedeutend erweiterten, blasenförmigen *Recessus utriculi* (Fig. 9, 10, 11 *rec*) über. Letzterer trägt am Boden die ovale *Macula acustica* (Fig. 9, 10, 11 *mu*) und setzt sich vorn-aussen in die *Ampulla anterior* (Fig. 9, 10, 11 *aa*) fort; diese ist ziemlich gross, von einer derjenigen des Acipenser ähnlichen Gestalt, nach vorn-aussen gerichtet; von ihr geht der *Canalis m. anterior* (Fig. 9, 10, 11 *ca*) aus, zuerst nach oben-hinten, dann nach innen-hinten, um etwas erweitert in den Sinus superior zu münden. Die vom oberen-äusseren Umfang des Recessus ausgehende *Ampulla externa* (Fig. 9, 10, 11 *ae*) ist etwas kleiner, schief gestellt, wendet sich nach aussen-hinten und setzt sich in den *Canalis m. externus* (Fig. 9, 10, 11 *ce*) fort, welcher horizontal nach hinten und ein wenig nach aussen geht, dann nach innen und vorn umbiegt, sich der hinteren Ampulle dicht anlegt und in den Utriculus, unter dem nach unten hin stark verbreiterten Ende des Sinus superior, einmündet. Die *Ampulla posterior* (Fig. 9, 10, 11 *ap*), vom hinteren, ausgezogenen Ende des Utriculus nach hinten-aussen ausgehend, ist gross und der vorderen Ampulle ähnlich; von ihr geht nach oben-aussen-hinten der *Canalis m. posterior* (Fig. 9, 10, 11 *cp*) aus und wendet sich dann nach vorn-innen, um in den Sinus superior zu münden. Am unteren Umfang des Utriculus suchte ich an dem mir zugänglichen Exemplare von Amia vergebens nach einer Macula neglecta sowie einem Ramulus neglectus; wahrscheinlich sind sie jedoch vorhanden, obwohl klein. Ebensowenig konnte ich hier eine Communicationsöffnung zum Sacculus, einen Canalis utriculo-saccularis, entdecken. Der *Sacculus* (Fig. 9, 10, 11 *s*) hängt mit der *Lagena cochleæ* (Fig. 9, 10, 11 *l*) vollständig offen zusammen; beide bilden einen gemeinsamen geschlossenen Sack von seitlich abgeplatteter, ovaler, vorn etwas niedrigerer, hinten höherer Gestalt; er liegt dem unteren Umfang des Utriculus dicht an, hinten sogar an der medialen Seite der hinteren Ampulle hoch hinaufsteigend. Am unteren Umfang findet sich vor der Mitte eine kleine Einbuchtung, welche gewissermassen die Grenze des eigentlichen Sacculus von der Lagena andeutet; die Lagena ist mithin im ganzen bedeutend grösser als der Sacculus. Vom oberen Umfang des letzteren, unweit des vorderen Endes, steigt an der medialen Seite des Sinus superior mit schmaler, ovaler

http://dl.ub.uni-freiburg.de/diglit/retzius1881-1/0052
© Universitätsbibliothek Freiburg
gefördert durch
Baden-Württemberg

Oeffnung der ungewöhnlich breite *Ductus endolymphaticus* (Fig. 9, 10 *de*) zuerst gerade, dann etwas nach vorn gebogen hinauf, um neben dem oberen Ende des Sinus blind zu endigen. An der medialen Wand des Sacculus findet sich die ovale *Macula acustica sacculi* (Fig. 9, 10 *ms*) und weiter hinten die viel grössere, halbmondförmig ovale *Papilla acustica lagenae* (Fig. 9, 10 *pl*). Bei Amia sind drei harte Otolithen, denjenigen der Teleostier ähnlich, vorhanden. Der im Recessus utriculi befindliche (Fig. 13 *a*) hat eine rundlich viereckige Gestalt, ist an beiden Flächen convex, an den Rändern, sowie an der unteren Fläche feinhöckerig. Der dem Sacculus angehörige Hörstein (Fig. 13 *b*) ist im ganzen dreieckig, an den beiden Flächen schwach convex, am oberen-vorderen Ende von bräunlicher Farbe, an den Rändern feinhöckerig. Der der Lagena angehörige (Fig. 13 *c*) ist viel grösser, im ganzen oval, an einer Fläche convex, an der anderen eher concav, besonders in der mittleren Partie, an den Rändern und Flächen mehr oder weniger feinhöckerig.

http://dl.ub.uni-freiburg.de/diglit/retzius1881-1/0053
© Universitätsbibliothek Freiburg
gefördert durch
Baden-Württemberg

III. Das Gehörorgan der Teleostier.

Geschichtliches.

Das Gehörorgan der Knochenfische scheint in der älteren Zeit nicht bekannt gewesen zu sein, obwohl zwei von den diesem Organ angehörigen Steinen wahrgenommen und schon von Ælianus und Plinius erwähnt worden sind. Casserius[1] erkannte beim Hecht das Gehörorgan selbst und beschrieb in demselben drei Steine, welche er in Verbindung mit der Gehörleitung brachte. Dann beschrieb Klein[2] die paarigen Gehörsteine mehrerer Knochenfische, u. A. vom Esox, Salmo, Harengus, Scorpæna, Lucioperca, Perca, Silurus, Rhombus, Cyprinus, Tinca, Anguilla, Cobitis, Sturio. In der Arbeit von Geoffroy[3] wurde dann das Gehörorgan bei folgenden Knochenfischen geschildert: Esox lucius, Muræna anguilla, Gadus merlangus, Cyprinus carpio, Cyprinus leuciscus, Pleuronectes limanda; hier findet man zuerst eine in mehreren Beziehungen genaue Darstellung vom membranösen Labyrinth dieser Thiere. Etwa zu gleicher Zeit hat auch Camper[4] das Gehörorgan einiger Knochenfische, besonders des Gadus morrhua, des Lophius piscatorius und des Esox lucius, besprochen. Monro[5] lieferte Abbildungen und kurze Beschreibung vom Gehörorgan des Gadus. John Hunter[6] gab eine Schilderung desselben bei Fischen im allgemeinen, darunter auch bei Knochenfischen.

Von den hier erwähnten Forschern waren zwar die gröberen Partien des Gehörorgans der Knochenfische mehr oder weniger deutlich angedeutet. Von nun an beginnt aber eine eingehendere Beschreibung derselben zu erscheinen. Comparetti[7] hat in seinem grossen Buch über die vergleichende Anatomie des inneren Ohres eine ausführliche Darstellung dieses Organs u. A. bei folgenden Knochenfischen gegeben: Anguilla, Ophidium, Callionymus, Gadus, Gobio, Scorpæna, Zeus, Pleuronectes, Solea, Sparus, Labrus, Perca (marina), Scomber, Mullus, Trigla, Salmo, Esox, Mugil, Clupea, Cyprinus u. s. w. Er beschreibt bei diesen Thieren ausführlich sowohl die Höhlen der Schädelkapsel, in welche das Gehörorgan eingebettet liegt, wie die verschiedenen Theile des Organs selbst, nämlich den Saccus (inferior) major mit dessen Gehörstein, Sacculus minor (posterior) mit dessen Steinchen, Sacculus anterior mit dessen Steinchen, ferner die drei halbzirkelförmigen Canälchen, von welchen zwei, das vordere und das mittlere, mit blasigen Erweiterungen in den vorderen Sacculus sich öffnen, das dritte hintere theils vorn mit dem hinteren Ende des vorderen zu einem Ductus communis confluirt, theils hinten blasenförmig erweitert in einen Ductus transversus ausläuft, welcher vorne in den vorderen Sacculus einmündet, oben den Ductus communis aufnimmt. Sowohl an den drei Säckchen wie an den Blasen der Canälchen breiten sich Zweige des Gehörnerven aus.

[1] J. Casserii Placentini Pentæstheseion, De auris auditus organi structura, Lib. IV, Tab. XII. Francofurti 1610.

[2] J. Th. Klein, Historiæ piscium naturalis promovendæ missus primus de lapillis eorumque numero in craniis piscium cum præfatione de piscium auditu. Gedani 1740. Tab. I—III.

[3] Geoffroy, Abhandlungen von den Gehörwerkzeugen des Menschen, der Amphibien und Fische, übers. v. Scheller, Leipzig 1780. (Original gedr. Amst. 1778; der Pariser-Academie vorgelegt 1752—53). Mir nur durch Referate bekannt.

[4] Peter Camper, Sämmtliche kleinere Schriften, Band I. Im Teutschen von Herbell, Leipzig 1784. Abhandlung über das Gehör der schuppichten Fische. Schon im 1762 und 1767 hatte er über das Gehörorgan der erwähnten Fische berichtet.

[5] Alex. Monro, The Structure and Physiology of Fishes. Edinburgh 1785.

[6] John Hunter, Observations on certain parts of the animal œconomy, sec. ed. 1792.

[7] Andreae Comparetti Observationes anatomicæ de aure interna comparata. Patavii 1789.

http://dl.ub.uni-freiburg.de/diglit/retzius1881-1/0054
© Universitätsbibliothek Freiburg
gefördert durch
Baden-Württemberg

Comparetti giebt auch eine Reihe von Verschiedenheiten an, durch welche die Gehörorgane der einzelnen Fische sich unterscheiden.

Etwa zu gleicher Zeit erschien die Arbeit Scarpa's[1] über das Hörorgan. Seine Darstellung ist viel weniger ausführlich als diejenige Comparetti's, stimmt aber im ganzen mit dieser überein; er bespricht sowohl das Gehörorgan dieser Thiere im allgemeinen wie besonders beim Hecht und Froschfisch; er hat u. A. auch die blasigen Erweiterungen der drei häutigen Bogengänge gesehen und an ihnen gefunden, dass je ein Nervenzweig in ein queres Septum desselben eindringt und dort in einem Brei aufhört; Nervenzweige gehen ebenfalls zu den Stellen, wo die drei Gehörsteine sich befinden.

Cuvier[2] unterschied bei den Fischen die drei halbkreisförmigen, mit je einer blasenförmigen Anschwellung versehenen Canäle und einen mehr oder weniger durch Einschnürungen getheilten Sack, der ausser dem gewöhnlichen Brei ein, zwei oder drei Knöchelchen enthält; er hält diesen Sack als der Schnecke der höheren Thiere entsprechend.

Dann folgte die treffliche Arbeit von Ernst Heinrich Weber[3]. Ueber das Gehörorgan der von ihm untersuchten Knochenfische gab er eine allgemeine Beschreibung. Er fasst sie zusammen unter der Rubrik »auris piscium vestibulo cartilagineo aut osseo a cranii cavitate separato carentium«. Das membranöse Labyrinth derselben liegt nach ihm, ohne abgrenzende Haut, in der Schädelhöhle selbst, und von der Flüssigkeit der letzteren umgossen. Am membranösen Labyrinth unterscheidet er ein Vestibulum membranaceum, einen Saccus und drei Canales semicirculares. Vestibulum und Saccus stehen, obwohl sie durch Membranen vereinigt sind, nicht in offener Verbindung unter einander, wovon er durch Injectionen bei Cyprinusarten und Clupea harengus sich überzeugt hatte; ein Hinderniss, vielleicht ein dünnes Septum, finde sich also in dem bei Cyprinus, Silurus und Cobitis vorhandenen, langen, vereinigenden Canal vor. Am vorderen weiteren, den Stein beherbergenden Ende des Vestibulum münden die blasigen Anschwellungen, die Ampullen, der vorderen und äusseren halbkreisförmigen Canäle; am hinteren Ende desselben mündet die Ampulle des hinteren Canals und in der Nähe desselben das hintere Ende des äusseren Canals; die übrigen beiden Enden des vorderen und des hinteren Canals fliessen zu einem Ductus zusammen, welcher mitten am Vestibulum mündet. Der Saccus ist bei mehreren Fischen durch eine mittlere Scheidewand in eine viel grössere vordere, eine kleine hintere Abtheilung getrennt, von welchen jede einen Stein enthält. Jedes Labyrinth bekommt zwei Nerven, einen eigentlichen Nervus auditorius, welcher (vom Gehirn selbst, nicht vom Trigeminus entspringend) die beiden vorderen Ampullen und das vordere Ende des Vestibulum mit Zweigen versorgt, und einen Nervus auditorius accessorius, welcher zwei Zweige zu den beiden Abtheilungen des Saccus, einen zur Ampulle des hinteren Canals, und ausserdem zwei Zweige, für die Kiemen bestimmt, absendet. In den Ampullen gehen die Nerven in das quere Septum ein. Im Saccus dringen die Nervenfasern in die Höhle und befestigen sich an den Steinen selbst, welche dadurch gewissermassen aufgehängt werden; dies ist aber nicht der Fall bei der Nervenausbreitung des Vestibulum. Ausserdem hat aber Weber das Gehörorgan des Cyprinus, Silurus, Cobitis, Sparus und der Clupea, bei welchen er besondere, nach ihm mehr vollkommene Einrichtungen fand, in eingehender Weise beschrieben. Bei den Cyprinen, sowie bei Silurus und Cobitis fand er das membranöse Labyrinth durch Vermittelung eines Sinus impar und drei paariger mit den ersten drei Wirbeln vereinigter Knochen (Stapes, incus, malleus, Weber) mit der Schwimmblase verbunden; bei denselben Fischen sah er auch hinten Löcher, welche er als den Fenestræ vestibuli ossei hielt. Bei anderen Fischen sind keine Ossicula auditoria vorhanden, sondern Canäle gehen von der Schwimmblase bis zum Schädel und vereinigen sich in irgend einer Weise mit dem Gehörorgan. Bei Clupea harengus fand Weber ausserdem einen queren häutigen Canal, welcher unter dem Gehirn die vorderen Enden des Vestibulum des rechten und linken Gehörlabyrinths in der Weise mit einander vereinigte, dass Injectionen des einen in das andere führten.

Umfassende und schöne Untersuchungen über das Gehörorgan der Knochenfische veröffentlichte dann Breschet[4]. Er gab Beschreibungen und Abbildungen von Clupea alosa, Scomber scombrus, Murena conger und anguilla, Lophius piscatorius, Salmo salar, Pleuronectes maximus, Perca labrax, Trigla gurnardus, Pterois volitans, Esox lucius, Cyprinus carpio. Aus diesen Einzelbeschreibungen geht nun hervor, dass er am membranösen Gehör-

[1] Ant. Scarpa, Anatomicæ disquisitiones de auditu et olfactu Ticini 1789; in deutscher Uebersetzung unter dem Titel: Anton Scarpa's Anatomische Untersuchungen des Gehörs und Geruchs, Nürnberg 1800.

[2] G. Cuvier, Leçons d'Anatomie comparée, Tom. II. Paris 1800.

[3] Ernst Heinrich Weber, De aure et auditu hominis et animalium, Pars I, De aure animalium aquatilium. Lipsiæ 1820.

[4] Gilbert Breschet, Recherches anatomiques et physiologiques sur l'organe de l'ouie des poissons. Extrait d. Mém. de l'Académie des Sciences, Tom. V des savants étrangers — Paris 1838.

http://dl.ub.uni-freiburg.de/diglit/retzius1881-1/0055
© Universitätsbibliothek Freiburg
gefördert durch
Baden-Württemberg

organ der Knochenfische folgende Theile unterscheidet: ein Vestibulum membranaceum oder einen den grossen Otolithen enthaltenden Sacculus, dessen hinteres Ende im allgemeinen eine besondere kleine, einen Otolithen führende Ausstülpung oder Appendix, von Breschet zuweilen Cysticula genannt, hat; ferner einen über dem Sacculus gelegenen Sinus utriculosus oder medianus, welcher sich nach drei Richtungen verlängert, theils nach vorn, wo er oft sich etwas erweitert und einen kleinen Otolithen enthält (Breschet nennt zuweilen diesen Theil Utriculus), theils nach hinten und theils nach oben; ferner unterscheidet er noch die drei halbzirkelförmigen Canäle mit je einer Ampulle, von denen die des vorderen und äusseren Canals am vorderen Ende des Sinus medianus, die Ampulle des hinteren nebst dem hinteren Ende des äusseren Canals am hinteren Ende desselben Sinus und endlich am oberen Ende desselben das hintere Ende des vorderen und das vordere Ende des hinteren Canals sich öffnen, wie dies schon von älteren Anatomen angegeben war. Der oft schon beim Abgang vom Gehirn zweigetheilte Gehörnerv schickt vom vorderen Aste zu den beiden vorderen Ampullen und dem vorderen, otolithenführenden Ende des Sinus medianus Bündel ab; der hintere Ast sendet ein Bündel zur hinteren Ampulle sowie zwei zum Sacculus und dessen Appendix, dort wo die Otolithen liegen. Ein Rudiment der Schnecke giebt es bei diesen Thieren nicht; höchstens könnte man als solchen die bei gewissen Fischen (Gadus morrhua, Clupea alosa) vorkommende, unter dem Sacculus belegene Höhle betrachten, welche von Flüssigkeit erfüllt in die Schädelbasis sich einsenkt. Der Sinus medianus communicirt nach Breschet im allgemeinen mit dem Sacculus, obwohl es scheint als ob er die eigentliche Communicationsöffnung nicht direct gesehen hat, sondern eher die verbindende häutige Brücke dafür hält. Die das membranöse Gehörorgan umspülende Flüssigkeit, die Perilymphe, steht mit der Flüssigkeit der Schädelhöhle in offener Verbindung. Bei einigen Knochenfischen finden sich besondere Einrichtungen; so besonders bei der Clupea alosa und bei den Cypriniden; bei Esox ist dann noch die schon lange gekannte Appendix (von Breschet ebenfalls Cysticula benannt) vorhanden, die er für einen Rest des bei Cyprinus gut entwickelten zum Sinus impar führenden Ganges hält.

Bis jetzt hatte man nur die mehr makroskopischen Verhältnisse des Gehörorgans der Knochenfische beachtet. Indessen hatte schon einige Jahre vor dem beendigten Erscheinen des Werkes von Breschet in etwas eingehenderer Weise Steifensand[1] versucht, den Bau der Ampullen zu erforschen; er bestätigte das Vorhandensein des von Scarpa u. A. erwähnten Septum nerveum oder transversum und die Ausbreitung des Nerven in die an dessen innerem Rand befindliche Schicht, die er ein weisses, durchsichtiges Nervenmark nennt und mit einem weichen membranösen Schleim, wie die der Retina vergleicht. Ferner beschrieb er an jedem Ende des Septum transversum ein Feld, das er Planum semilunatum nannte; er meinte, dass auch in diesen Plana Nerven sich ausbreiten.

Krieger[2] beschrieb in seiner Arbeit über die Otolithen auch die Gehörsteine der Fische und fand sie aus aneinander geordneten, kleinen und feinen Stäben zusammengesetzt; auch meinte er, wie früher allgemein angenommen wurde, dass Nervenzweige bis zur Rinne des grossen Otolithen im Sacculus eindringen und dort netzförmig enden.

In Ibsen's Atlas[3] trifft man schöne und getreue Abbildungen von Cyclopterus lumpus, Esox lucius und Gadus morrhua, und aus der Tafelbeschreibung findet man, dass er an dem Gehörorgan der Knochenfische folgende Theile unterschieden hat: Saccus lapilli, Sacculus lapilli, Saccus vestibuli, Utriculus (cum microlitho), Canalis communis, Ductus semicircularis anterior, externus und posterior mit je einer Ampulle, sowie von Nerven einen »Fasciculus anterior nervi auditorii in utriculum et ambas ampullas anteriores ducens», einen Fasciculus medius s. secundus in saccum lapilli, und einen Fasciculus posterior s. tertius, »qui dividitur in ramum ad sacculum lapilli descendentem, et in ramum, qui sub saccum cœcum ad ampullam posteriorem ascendit».

Nachdem schon Meissner[4] angegeben hatte, dass bei Fischen (Karpfen) die Endzweige des Gehörnerven in kleine, Ganglienzellen ähnelnde Zellen übergehen, und Stannius[5] sie an den Concrementen und den Septa der Ampullen sich vertheilen gesehen, theilte Leydig[6] mit, dass er an der Ampulle eines Aales gesehen hatte, dass das Epithel zunächst der Nervenendigung in lange haarähnliche Fortsätze ausgeht, gleichsam in kolossale Wimpern; je eine Zelle setzt sich in ein Haar fort; in Betreff der Nervenendigung sagt er, dass die Primitivfasern, blass geworden, in einer klein-

[1] Steifensand, J. Müller's Archiv für Anatomie, Physiologie und wiss. Medicin, 1835.
[2] Krieger, De otolithis. Diss. inauguralis. Berlin 1840.
[3] Ibsen, Atlas anatomicus auris internæ (1846).
[4] Meissner, Rudolph Wagner's Neurologische Untersuchungen, Göttinger Nachrichten 1853.
[5] H. Stannius, Handbuch der Zootomie, zweite Auflage. Berlin 1856.
[6] Fr. Leydig, Lehrbuch der Histologie des Menschen und der Thiere. Frankfurt a. M. 1857.

http://dl.ub.uni-freiburg.de/diglit/retzius1881-1/0056
© Universitätsbibliothek Freiburg
gefördert durch
Baden-Württemberg

zelligen Masse enden, und er meint gesehen zu haben, dass die Fasern eine der kleinen Zellen als Ganglienkugel aufnehmen, aber sie scheinen auch noch darüber hinaus in eine feine Spitze auszulaufen.

Bald danach erschien die bedeutungsvolle Abhandlung Max Schultze's[1] über die Endigungsweise des Hörnerven im Labyrinth, besonders der Plagiostomen, aber auch des Hechtes. In den Nervenausbreitungen der Ampullen, welche er eben »Cristæ acusticæ» benannte, sah er die Nerven, kurz ehe sie die Grenze des Bindegewebes erreichen, ihr Mark verlieren und sich bis auf den Axencylinder verschmälern, während die Axencylinder sich in das Epithel einsenken und zwischen den Elementen desselben in eine grosse Zahl feiner Fäserchen zerfallen; erst nach wiederholter Theilung und äusserster Verfeinerung entziehen sie sich der weiteren Beobachtung. In dem mehrschichtigen Epithel beschreibt er drei Arten von Zellen, nämlich die *Cylinderzellen*, die *Basalzellen*, welche beide er als mehr indifferente Elemente betrachtet, und die *Fadenzellen*, welche letztere, an Zahl die Anderen bei weitem überwiegend, mit zwei feinen Fortsätzen, einem centralen und einem peripherischen, versehen und den Riechzellen der Regio olfactoria sehr ähnlich sind, weswegen er sie am ehesten für die Nervenendigungen halten wollte, um so mehr, da er sie, wenn auch nicht in Zusammenhang, doch in inniger Berührung mit den Nerven fand. Ueber diesem Epithel sah er einen Wald von langen, feinen, steifen, spitz auslaufenden, nicht wimpernden Haaren stehen; einen Zusammenhang dieser Haare mit den genannten Zellen des Epithelialüberzuges konnte er nicht finden, dagegen sah er bei Wasserzusatz das Haar in einen vorher nicht sichtbaren, zwischen den übrigen Elementen eingebetteten, stark lichtbrechenden, wurstförmigen, später birnförmig werdenden, kernlosen Körper von zweifelhafter Natur übergehen. In der Nervenausbreitung der Otolithensäcke fand er dasselbe Verhalten der Nerven und dieselben drei Arten von Zellen; die Härchen fand er aber hier entweder fehlend oder zweifelhaft. Eine eigenthümliche Art von Cylinderzellen mit sternförmigem Querschnitt beschrieb er in der Nähe der Nervenausbreitungen.

Dann theilte F. E. Schulze[2] einige Beobachtungen mit, welche er über die Hörnervenendigungen an jungen Exemplaren von Gobius gemacht hatte; er giebt nämlich an, dass er hier den directen Zusammenhang der in die Cristæ acusticæ eintretenden Nerven mit den von Max Schultze beschriebenen Haaren gesehen hätte; die bis an das Epithel dringenden Nerven theilen sich hier in marklose, dünnere, zwischen den Epithelzellen laufende Fasern, »welche sich leicht durch das Epithel hindurch bis in die Haare verfolgen lassen». Die Haare hat er sonst auch bei jungen Barschen gesehen.

Hartmann[3] bestritt aber das Eindringen der Nerven in das Epithel, sowie das Nacktwerden der Axencylinder und die Theilung derselben; er beschrieb die Nervenendigung als Schlingenbildung in der oberflächlichen Lage der bindegewebigen Cristæ (Septa). Dasselbe Verhalten gab er auch für die Otolithensäcke an. Die Nervenausbreitungen fand er an der Innenseite von einschichtigem Cylinderepithel bekleidet, und einzelne dieser Cylinderzellen, die zwischen den anderen einfachen lagen, trugen borstenähnliche Haare.

Vom Bau des Gehörorgans der Cyprinoiden gab Lang[4] eine werthvolle Darstellung. Er bestritt aber die Communication des Vorhofs (Utriculus) mit dem Sacculus; ebenfalls das Vorhandensein der Hörhaare an den Cristæ acusticæ, indem er meinte, dass sie nur Ueberreste eines vom ihm zuerst gefundenen Gebildes, der *Cupula terminalis*, sei, welche als eine unendlich zarte, feinstreifige, aus sehr feinen, das Licht stark brechenden, aufrechten mit noch feineren Seitenästen versehenen Fäden zusammengesetzte Kuppe die Cristæ der Ampullen bedeckt. Diese Bildung zusammen mit dem Nervenepithel der Cristæ und den Plana semilunata macht den Endapparat aus. In den Plana semilunata konnte er keinen Zusammenhang zwischen den Cylinderzellen und den Nervenfasern entdecken, so wahrscheinlich er einen solchen auch nach Betrachtung mit der Loupe fand. Im Cristaepithel sah er an der Oberfläche eine Lage von Cylinderzellen und darunter ziemlich grosse, runde, ovale oder biscuitförmige Hohlräume sowie die aus der Crista ausgetretenen Axencylinder, deren Contouren plötzlich aufhörten. Im Vestibulum (Utriculus) fand er eine gefensterte Membran unter dem Otolithen und im Nervenepithel haartragende Cylinderzellen; im Saccus (Sacculus) sah er dieselben Verhältnisse an derjenigen Nervenausbreitung, wo der Asteriscus sich befindet, an der anderen fand er auch eine Membran, deren Structur sowohl wie die des vorderen Endapparates er nicht eruirt hat. Er sah ferner das Verbindungsloch der hinteren mit der vorderen Sackabtheilung.

[1] Max Schultze, *Ueber die Endigungsweise des Hörnerven im Labyrinth*, J. Müller's Archiv f. Anat., Physiol. u. wiss. Medicin, 1858.
[2] F. E. Schulze, Archiv f. Anat., Physiol. und wiss. Medicin, herausgeg. von Reichert und Du Bois-Reymond, 1862.
[3] R. Hartmann, Archiv f. Anat., Physiol. und wiss. Medicin, herausgeg. von Reichert und Du Bois-Reymond, 1862.
[4] Gustav Lang, *Das Gehörorgan der Cyprinoiden mit besonderer Berücksichtigung der Nervenendapparate*. Zeitschrift f. wissensch. Zoologie, Bd XIII, Heft. 2. 1863.

http://dl.ub.uni-freiburg.de/diglit/retzius1881-1/0057
© Universitätsbibliothek Freiburg
gefördert durch
Baden-Württemberg

Ueber die gröberen Verhältnisse des Gehörorgans der Fische theilte dann Hasse[1] eine sehr werthvolle Abhandlung mit. Auf die Arbeiten von Scarpa, Weber und Breschet, aber auch auf eigene Untersuchungen an Arten aus den Familien Gadus, Pleuronectes, Squalus, Perca sich stützend verglich er in eingehender Weise die einzelnen Theile des Gehörorgans dieser Thiere mit dem der übrigen Wirbelthierclassen. Er stellte dabei das Vorhandensein einer Communicationsöffnung (resp. eines Canales) zwischen den von ihm sogenannten Sacculus und Utriculus dar. Vor Allem aber legte er auf sicheren Gründen dar, dass auch den Fischen ein Schneckenrudiment zukommt, indem die schon von älteren Anatomen beschriebene kleine hintere Abtheilung des Steinsacks ganz gewiss der Lagena cochleæ der höheren Thiere entspricht.

Die Cupula terminalis Lang's, von einigen Forschern angezweifelt, wurde dann von Hasse[2] bestätigt. Er beschrieb sie als eine schalenförmige Membran, die rings um die Cristæ am angrenzenden Epithel angeheftet ist und in deren Concavität die langen, feinen Hörhaare stehen; die Spitzen der Hörhaare sollen in feine, blind geschlossene Canäle an der Unterfläche der Membran stechen. Sonst ist nach ihm die Membran ganz structurlos und nicht, wie Lang meint, aus sehr feinen, aufrechten Fäden zusammengesetzt; sie ist am dicksten an der höchsten Erhebung der Crista und des Nervenepithels, an den Seiten dagegen, an der Seite des Epithels, stellt sie eine ausserordentlich dünne Lamelle dar.

Rüdinger[3] gab eine Darstellung über die Nerven und das Epithel in den Ampullen und Säckchen des häutigen Labyrinthes der Fische sowohl wie der übrigen Wirbelthierclassen. In der Nervenepithelschichte sah er theils fortsatzlose Cylinderzellen (Stützzellen), welche mit breitem Ende an der Oberfläche des Epithels stehen und mit stumpfem conischem unterem Ende versehen sind, theils Spindelzellen (Faden- oder Stäbchenzellen), welche zahlreicher sind und spindelförmige Gestalt haben, mit einem langen Ausläufer nach dem Centrum und einem stäbchenförmigen Aufsatze nach der Peripherie zu. Die letzteren Zellen, welche zwischen den Cylinderzellen stehen, sind die haartragenden und in deren Innerem sah er einen dunklen Streifen vom Kern nach dem Haare gehen. Die Existenz solcher Zellen wie der Basalzellen Schultze's blieb ihm zweifelhaft. Die in die Epithelschicht eingetretenen Nervenfasern gehen hier nach Rüdinger vielfache Anastomosen mit einander ein, und so entsteht ein Nervennetz, welches sowohl an den Knotenpuncten wie auch an den feinen Fäserchen zahlreiche Anschwellungen zeigt; aus dem Nervennetz gehen Fasern hervor, welche sich senkrecht im Epithel anordnen und wahrscheinlich eben in die Spindelzellen übergehen. Die Cupula terminalis scheint er gesehen zu haben, aber er glaubte vorderhand annehmen zu dürfen, dass sie aus mit einander verklebten Hörhaaren bestehe. In dem Stricker'schen Handbuch gab Rüdinger[4] eine mit der eben angeführten übereinstimmende Darstellung.

In einer vorläufigen Mittheilung lieferte ich[5] eine Darstellung meiner Untersuchungen über den Bau des Gehörorgans: Bei den Knochenfischen (Hecht, Barsch) hob ich u. A. hervor, dass der Schnecke wenigstens zwei Nervenausbreitungen zukommen und dass in den Plana semilunata keine Nervenendigungen vorhanden sind. Ich fand die Hörhaare den Cylinderepithelzellen Max Schultze's constant angehörend und den flaschenförmigen Hörzellen der übrigen Vertebraten entsprechend; ich hatte diese Zellen in Zusammenhang mit zweigetheilten Nervenfasern gefunden. Die Hörhaare, welche den Hörzellen der Otolithensäcke (der Maculæ acusticæ des Utriculus, des Sacculus und der Schnecke) sowohl wie den der Ampullen constant angehören, sah ich wie bei den übrigen Vertebraten aus feinen Fäden zusammengesetzt. Die Basal- und Fadenzellen Max Schultze's entsprachen aber meiner Ansicht nach den eigentlichen, »indifferenten« Epithelzellen anderer Vertebraten. In Betreff der Nerven fand ich das merkwürdige Verhältniss, dass sie bei den untersuchten Fischen ihre Myelinscheide eine lange Strecke in die Epithellage hinein behalten und gewöhnlich mit derselben ungefähr bis zur Mitte der Dicke dieser Lage verlaufen; sie biegen sich dann um, und gehen eine Strecke horizontal, ehe sie die Myelinscheide verlieren und sich theilen, um in ihre Endorgane überzugehen.

In seiner grösseren Arbeit über das Gehörorgan der Fische lieferte Hasse[6] eine Darstellung seiner Untersuchungen über dieses Organ, vorzugsweise bei den Familien Pleuronectes, Gadus, Perca und Cyprinus. Zuerst be-

[1] C. Hasse, *Bemerkungen über das Gehörorgan der Fische.* Verhandl. der Physical.-Medic. Gesellschaft in Würzburg, Neue Folge. Bd 1. Zweites Heft, 1868.

[2] C. Hasse, *Die Cupula terminalis der Cyprinoiden*, Anatomische Studien, herausgeg. von Dr C. Hasse. Erstes Heft, 1870.

[3] Rüdinger, Beiträge zur Histologie des Gehörorganes. München 1870.

[4] Rüdinger, Handbuch der Lehre von den Geweben des Menschen und der Thiere, herausgeg. v. Stricker, Bd II, Leipzig 1872.

[5] Gustaf Retzius, *Om körselnervens ändningssätt i maculæ och cristæ acusticæ.* Nordiskt Medicinskt Arkiv, Bd III, 1871.

[6] C. Hasse, *Das Gehörorgan der Fische*, Anatomische Studien, herausgeg. von Dr C. Hasse. Drittes Heft. Leipzig 1872.

http://dl.ub.uni-freiburg.de/diglit/retzius1881-1/0058
© Universitätsbibliothek Freiburg
gefördert durch
Baden-Württemberg

schrieb er eingehend die Theile des Schädels, welche das häutige Gehörorgan beherbergt, mit den Verhältnissen bei höheren Vertebraten dieselben vergleichend. Dann gab er eine genaue Schilderung vom Bau der einzelnen Partien des häutigen Gehörorgans. An der concaven Seite der drei Bogengänge beschrieb er einen aus höheren Epithelzellen bestehenden Streifen, eine Art von Raphe, welcher auch am Dach der Ampullen zu finden ist. Die eigentliche Wand der Bogengänge und Ampullen sowohl wie im ganzen des häutigen Gehörorgans besteht aus dem von Hasse sogenannten Spindelknorpel; der die Innenfläche bekleidenden Epithelschicht zunächst sah er fast überall einen Basalsaum, eine homogene Schicht. Am oberen Ende der Commissur der verticalen Bogengänge erwähnt er bei Perca und Cyprinus einen Blindsack, Appendix commissuræ, welchen er mit der bei den Clupeiden beschriebenen Verbindungsröhre der beiden Labyrinthe zusammenstellt. Am Boden der Ampullen beschrieb er die von M. Schultze erwähnten Zellen mit sternförmigem Querschnitt (flaschenförmige Pigmentzellen, Hasse). Im Nervenepithel der Cristæ acusticæ, deren Gestalt er genauer beschrieb, sah er wie bei den übrigen Vertebraten nur zwei Arten von Zellen, die haartragenden Stäbchenzellen (Cylinderzellen M. Schultze's) und die dieselben umgebenden indifferenten Zahnzellen (Basalzellen Max Schultze's, dessen Fadenzellen nach Hasse den Basalzellen als obere Enden angehören). Die Nervenfasern steigen als dicke Myelinfasern ins Epithel hinauf und biegen sich unter der Stäbchenzellenschicht um, laufen dann horizontal eine Strecke fort, geben die Myelinscheide ab und theilen sich dann in feinste Nervenprimitivfibrillen, welche mit den Stäbchenzellen zusammenhängen. Die Zahnzellen bilden unter der Stäbchenzellenschicht ein protoplasmatisches Maschennetz, in dessen Lücken die Nervenfasern verlaufen. Auf der Crista sitzt die Cupula terminalis von der von ihm früher geschilderten Beschaffenheit. In den Maculæ acusticæ des Recessus utriculi, des Sacculus und der Lagena cochleæ fand Hasse dieselbe Zusammensetzung des Epithels wie in den Cristæ; nur ist es hier etwas niedriger und die Hörhaare kürzer; in deren den Otolithen ansitzenden Membranæ tectoriæ sah er rundliche Oeffnungen, die in blindgeschlossene Räume hineinführen. Zwischen dem Utriculus und dem Sacculus erwähnt er bei Perca eine offene Verbindungsöffnung, bei Cyprinus fand er statt dessen einen sehr engen Canal. Bei den Cyprinoiden ist die Lagena sehr gross und mit dem kleinen Sacculus durch eine enge Oeffnung verbunden. Der Sinus impar Weber's bei den Cyprinoiden ist nur eine kurze quergehende Verbindungsröhre zwischen den Sacculi der beiden Gehörorgane; er verlängert sich nicht nach hinten zu einem Sack, der mit dem Schwimmblasenapparat in Verbindung steht. Aquæductus vestibuli und A. cochleæ konnte er bei den Knochenfischen nicht entdecken. Im ganzen unterschied er bei diesen Thieren zwei Typen des Gehörorgans, nämlich das der Cyprinoiden und das der übrigen Teleostier.

In demselben Jahre und fast zu gleicher Zeit sowie ganz unabhängig erschien meine[1] ausführliche Arbeit über das Gehörlabyrinth der Knochenfische. In eingehender Weise beschrieb ich hier in morphologischer und histologischer Beziehung das Gehörorgan von Esox Lucius und im Anschlusse daran dasjenige von Perca fluviatilis, Pleuronectes Flesus, Murænа Anguilla, Abramis Brama, Gadus Morrhua und Coregonus Oxyrhynchus. Nach einer Schilderung der das membranöse Labyrinth umgebenden knöchernen und knorpeligen Partien und des perilymphatischen Gewebes beschrieb ich die einzelnen Theile des häutigen Labyrinths, von dem Utriculus ausgehend. Ausser den früher bekannten Nervenendstellen, der Macula recessus utriculi, der Macula sacculi und der Papilla lagenæ sowie der drei Cristæ acusticæ hatte ich (beim Hecht, Aal, Barsch, Brachsen, nicht bei Dorsch, Flunder) noch zwei kleine, bisdahin unbekannt gebliebene Nervenendstellen gefunden, welche an der Scheidewand des Utriculus und des Sacculus eben in der Nähe der Communicationsöffnung dieser Gebilde belegen, dem Boden des ersteren zugekehrt waren; zwei kleine Nervenzweige gingen zu ihnen vom Nervus cochlearis ab; da unter den den höheren Vertebraten zukommenden, bisher bekannten Nervenendstellen die Pars basilaris cochleæ diesen Endstellen mir am meisten ähnlich erschien, hielt ich es bis auf Weiteres für wahrscheinlich, dass in ihnen dass Homologon der Pars basilaris cochleæ vorlag, und ich nannte dieselben deswegen Papillæ partis basilaris cochleæ sowie die Nervenzweige Ramuli partis basilaris. Diese Endstellen sowie alle die übrigen fand ich nach einem und demselben Plane gebaut; im Nervenepithel sah ich, ausser den zuerst myelinhaltigen, dann blassen, sich wiederholt dichotomisch theilenden Nervenfasern, nur zwei Zellenarten, die cylindrischen haartragenden Hörzellen, welche den indifferenten Cylinderzellen Max Schultze's entsprachen, und die indifferenten Epithelzellen (Stütz- oder Isolirungszellen), welche den Fadenzellen sowohl wie den Basalzellen Max Schultze's entsprachen. Die Hörzellen sah ich als mit den Nervenfasern verbunden an. An den

[1] Gustaf Retzius, *Studien über den Bau des Gehörlabyrinthes:* Erste Abtheilung: Das Gehörlabyrinth der Knochenfische. Anatomische Untersuchungen, Erste Lieferung. Stockholm. Klemmings Antiqvariat 1872 (im März).

http://dl.ub.uni-freiburg.de/diglit/retzius1881-1/0059
© Universitätsbibliothek Freiburg
gefördert durch
Baden-Württemberg

Hörhaaren sah ich eine Zusammensetzung aus Fibrillen, welche durch die Präparation sich von einander oft trennen können. Die Cupula terminalis fand ich aus feinen dichtgedrängten Fasern zusammengesetzt sowie an der unteren Fläche mit den von Hasse beschriebenen Löchern versehen. In den Membranæ tectoriæ der Maculæ acusticæ sah ich eine Fibrillirung nur an den Rändern, sonst einen homogenen Bau mit Höhlungen, von denen die an der unteren Fläche belegenen sich dort öffnen. An den Papillæ partis basilaris konnte ich keine Membrana tectoria finden. Eine Communicationsöffnung zwischen Utriculus und Sacculus sah ich beim Hecht, Aal, Brachsen, nicht aber beim Barsch, Flunder, Dorsch, Coregonus. Ausserdem fand ich in der Sacculuswand eben nahe an dieser Communicationsöffnung ein zweites kleines Loch, welches zu einem Canal führte, der nach oben, neben dem Sinus superior und der Dura mater verlief, dessen oberes Ende ich jedoch nicht verfolgen konnte. Ich hielt es für sehr wahrscheinlich, dass in diesem Canal das Homologon des Aquæductus vestibuli vorliege.

Im folgenden Jahre erschien die Abhandlung Hasse's[1] über die Schwimmblase der Fische, wo er ausführlicher die Theorie Weber's von deren Verbindung mit dem Gehörorgan besprochen hat. Hasse blieb bei seiner schon dargestellten Ansicht. Das Atrium sinus imparis der Cyprinoiden ist ein Lymphraum und der Sinus impar besteht nur aus einer queren kurzen Verbindungsröhre der Sacculi der beiden membranösen Labyrinthe ohne eigentlichen Zusammenhang mit der Schwimmblase. Bei den Clupeiden konnte er die von Weber beschriebene quere Verbindung der beiden häutigen Gehörorgane (der beiden Utriculi) an der Schädelbasis nicht finden; dagegen erkannte er, statt der von anderen Forschern geschilderten oberen Verbindung der Gehörorgane, etwas unterhalb der unter den Knochen des Schädeldaches gelagerten Spitze der Bogengangscommissur eine hinter dem Mittelhirne, oberhalb des Nachhirns, gelegene, bogenförmig von einer Commissur zur anderen ziehende Röhre, welche die Aquæductus vestibulorum aufnehmen und in welcher diese mit einander verschmelzen, wodurch in der That eine Art Verbindung der beiden Gehörorgane entsteht.

In seiner zu gleicher Zeit erschienenen Arbeit über die Lymphbahnen des inneren Ohres besprach Hasse[2] auch die Verhältnisse bei den Knochenfischen, indem er das Vorhandensein des von mir beschriebenen, vom Sacculus ausgehenden Canals bestätigte, dessen oberes blindes Ende auffand und diese Bildung mit voller Sicherheit als das Homologon des Aquæductus vestibuli oder Ductus endolymphaticus anderer Wirbelthiere feststellte.

In demselben Jahre erschien die zusammenfassende Arbeit Hasse's[3] über die vergleichende Morphologie und Histologie des häutigen Gehörorganes der Wirbelthiere. Von seinen Angaben betreffs der Knochenfische werde ich hier Folgendes hervorheben. Nach seinen Erfahrungen, entgegen den meinigen, ist bei allen Fischen eine enge Communication des Recessus sacculi mit dem Utriculus vorhanden. Die Existenz der von mir gefundenen Nervenendstelle, welche ich Pars basilaris genannt hatte, wird durch Hasse bestätigt; aus mehreren Gründen war er aber nicht geneigt, meiner Deutung sich anzuschliessen, sondern hielt es für möglich, dass wir es hier mit einem Reste des im Bereiche der Vestibularsäckchen der Neunaugen vorhandenen Flimmerepithels zu thun haben. Uebrigens stimmen im ganzen seine bezüglichen Angaben in dieser Arbeit mit seinen in der Abhandlung über das Gehörorgan der Fische mitgetheilten überein. Er scheint aber nun mehr meine Auffassung von der Zusammensetzung der Hörhaare aus mehreren Fäserchen zu theilen. In Betreff der Cupula terminalis sagt er, dass sie eine muldenförmig ausgehöhlte, resistente Membran ist, deren Form ein Abdruck der kuppelförmigen Nervenepithelfläche der Gehörleisten ist; sie zeigt sich zuweilen leicht streifig in der Längsaxe, jedoch ohne irgend welche faserige Structur erkennen zu lassen; diese Streifung ist der Ausdruck einer schichtweisen Absonderung der Membran.

Vor einigen Jahren hat Kuhn[4] Untersuchungen über das häutige Labyrinth der Knochenfische veröffentlicht, und diese Untersuchungen sind an ziemlich denselben Thieren, an welchen ich arbeitete, vorgenommen, nämlich besonders an Esox Lucius, Perca fluviatilis und Chondrostoma nasus und ausserdem an Murena Anguilla, Cyprinus carpio, Solea vulgaris und Gadus morrhua. In einigen wichtigen Beziehungen kam er jedoch zu anderen ihm eigenthümlichen Resultaten. Im Nervenepithel der Cristæ und Maculæ acusticæ erkannte er zu unterst eine Basalzellen-

[1] C. Hasse, *Beobachtungen über die Schwimmblase der Fische*, Anatomische Studien, herausgeg. von Dr C. Hasse (viertes Heft), N:o XIV. Leipzig 1873.

[2] C. Hasse, *Die Lymphbahnen des inneren Ohres der Wirbelthiere*, Anatomische Studien, herausgeg. von Dr C. Hasse, (viertes Heft) N:o XIX. Leipzig 1873.

[3] C. Hasse, *Die vergleichende Morphologie und Histologie des häutigen Gehörorganes der Wirbelthiere*. Supplement zu den Anatomischen Studien, Band I. Leipzig 1873.

[4] Kuhn, *Untersuchungen über das häutige Labyrinth der Knochenfische*, Archiv für mikroskop. Anatomie, herausgeg. von v. la Valette St. George und W. Waldeyer. Bd XIV, 1877 (Nov.).

http://dl.ub.uni-freiburg.de/diglit/retzius1881-1/0060
© Universitätsbibliothek Freiburg
gefördert durch
Baden-Württemberg

schicht aus indifferenten, dicht neben einander liegenden runden Zellen. Darüber sah er eine Schicht von Fadenzellen, deren untere Ausläufer sich mit den Nerven-Axencylindern vereinigen, deren obere sich entweder mit dem unteren Pole der Cylinderzellen verbinden oder sich in die Zwischenräume der letzteren hineinlegen, um am oberen Rande derselben stumpf zu enden; die Fadenzellen müssen daher als ein Hauptfactor des nervösen Endapparates im Fischlabyrinthe angesehen werden. Die Cylinderzellen stehen vermittelst ihres unteren spitzen Endes mit dem oberen Fortsatze der Fadenzellen und hiedurch mit den Nerven-Axencylindern in Verbindung; ob die auf der oberen Fläche der Cylinderzellen aufsitzenden (3—4—5) »Flimmerhaare» das letzte Glied des Nerven-Endapparates sind, muss nach Kuhn noch bezweifelt werden. Die in der Umgebung der Nervenendstellen vorkommenden grossen protoplasmatischen Epithelzellen fand er sicher oft mehrkernig. An der Oberfläche der Cristæ acusticæ sah er zwei von einander trennbare Cuticulargebilde, nämlich erstens eine dicht auf dem oberen Rande der Cylinderepithelien, ungemein dünne, einfache, structurlose, von den haarförmigen Cilien der Cylinderzellen durchbohrte Cuticularmembran; und zweitens findet sich über derselben die Cupula terminalis, welche aus dicht aneinander liegenden, vertical verlaufenden, feinen Fasern zusammengesetzt ist.

Hensen[1] fand bei jungen durchsichtigen Exemplaren von Gobius, welche er ohne Präparation untersuchen konnte, keine Cupula terminalis; die Härchen der Cristæ acusticæ sind hier nach ihm unverhältnissmässig länger als es von den neueren Autoren beschrieben wird, sie gehen mindestens bis zur Mitte des Ampullenraumes und messen 0,06 mm. Er erklärt deswegen, dass dem Gobius im Leben eine Cupula nicht zukommt; sie sei nach ihm wahrscheinlich durch die Erhärtungsflüssigkeiten (Salpetersäure und Alkohol, Osmiumsäure) entstanden oder eher vorgetäuscht.

Endlich habe ich[2] in einem vorläufigen Bericht mitgetheilt, dass ich die früher von mir sogenannte »Pars basilaris cochleæ» unter den zahlreichen von mir untersuchten Knochenfischen bei den meisten, nicht aber bei allen, gefunden; auf Grund ausführlicher Untersuchungen bei den höheren Wirbelthieren war ich indessen zu dem Ergebnisse gekommen, dass hier in der That kein Homologon der Pars basilaris cochleæ vorlag, ebensowenig wie eine Pars initialis cochleæ oder ein anderer Schneckentheil, sondern eine ganz eigenartige Nervenendstelle, welche bis zu den Säugethieren hinauf sich spüren liess. Ich benannte sie die *Macula* (resp. Maculæ) *neglecta* sowie ihren Nerv den *Ramulus neglectus*. Den Knochenfischen kommt keine andere Schneckenpartie zu als die Lagena cochleæ.

Anatomische Beschreibung.

Die von mir wegen der vorliegenden Arbeit untersuchten Knochenfische sind, nach dem zoologischen Systeme geordnet, folgende:

1. Ordnung *Acanthopteri*.
   - Perca fluviatilis L.
   - Lucioperca Sandra Cuv.
   - Mullus barbatus L.
   - Pagellus centrodontus C. V.
   - Scomber Scomber L.
   - Zeus faber L.
   - Trachinus draco L.
   - Lophius piscatorius L.

[1] V. Hensen, *Bemerkungen gegen die Cupula terminalis* (Lang). Archiv für Anatomie und Entwickelungsgeschichte, Anatom. Abtheil. d. Arch. f. Anat. u. Physiol. herausgeg. v. His und Braune. Jahrg. 1878.

[2] Gustav Retzius, *Zur Kenntniss des inneren Gehörorgans der Wirbelthiere*, Archiv für Anatomie und Physiologie, herausgeg. von His und Braune, 1880.

http://dl.ub.uni-freiburg.de/diglit/retzius1881-1/0061
© Universitätsbibliothek Freiburg
gefördert durch
Baden-Württemberg

		Trigla gurnardus L.
		Cyclopterus lumpus L.
		Gobius niger L.
		Callionymus lyra L.
		Anarrhicas lupus L.
		Zoarces viviparus Cuv.
		Gasterosteus spinachia L.
2. Ordnung *Pharyngognathi*	I. Ph. acanthopterygii.	Labrus mixtus L.
	II. Ph. malacopterygii.	Belone vulgaris Flem.
		Exocoetus volitans L.
3. Ordnung *Anacanthini*	I. An. gadoidei.	Gadus morrhua L.
		Raniceps raninus O. F. Müller.
	II. An. pleuronectoidei.	Solea vulgaris Quensel.
4. Ordnung *Physostomi.*		Silurus glanis L.
		Malapterurus electricus Lac.
		Cyprinus Idus L.
		Salmo salar L.
		Coregonus oxyrhynchus L.
		Esox lucius L.
		Clupea harengus L.
		Anguilla vulgaris Turt.
5. Ordnung *Plectognathi*		Ostracion cornutus L.
		Tetrodon mappa Less.
6. Ordnung *Lophobranchi*		Siphononostoma typhle Kp.
		Hippocampus brevirostris Leach.

Soweit es mir hier möglich war, habe ich also aus den verschiedenen Ordnungen, Unterordnungen und Familien der Teleostier für diese Untersuchung Typen herausgewählt. In der Beschreibung und in der Anordnung der Tafeln bin ich einem gebräuchlichen zoologischen System[1] gefolgt. Zwar werden dadurch Gehörorgane zusammengeführt, welche von ziemlich differentem Habitus sind. Eine natürliche Anordnung derselben lässt sich aber, ohne sehr umfassende Untersuchungen, kaum ausführen. Wie sie hier vorliegen, können sie jedoch, vielleicht eben durch ihre Differenzen, für die Phylogenese interessant sein und für eine natürliche Gruppirung Hinweisungen geben.

Ich beginne deswegen mit der Darstellung des Gehörorgans der Perca fluviatilis. Da indessen das Gehörorgan der Knochenfische in dem letzten Decennium durch die Arbeiten von Hasse, mir selbst u. A. schon in so eingehender Weise beschrieben ist, so fand ich es kaum nöthig noch einmal eine ganz ausführliche Schilderung zu liefern, um so mehr weil ich bei erneuerter Untersuchung auf demselben Standpunkte geblieben bin wie in meinen betreffenden früheren Arbeiten. Ich kann deswegen auf diese Arbeiten hinweisen und gebe hier nur eine mehr kurz gefasste Darstellung.

[1] S. Handbuch der Zoologie von Carus und Gerstaecker. Leipzig 1868—75.

http://dl.ub.uni-freiburg.de/diglit/retzius1881-1/0062
© Universitätsbibliothek Freiburg
gefördert durch
Baden-Württemberg

Das Gehörorgan der Perca fluviatilis L.

Tafel VI.

Zu beiden Seiten des Gehirns und von ihm nur durch eine sehr dünne Haut (Dura mater) getrennt liegen, von einem sehr fettreichen perilymphatischen Gewebe umgossen, die membranösen Gehörorgane innerhalb der Schädelkapsel eingeschlossen. Die das Gehörorgan beherbergende Höhle der Schädelkapsel ist, wie bei allen bis jetzt untersuchten Knochenfischen, nach innen ganz offen, nur durch die eben erwähnte dünne Haut von der Gehirnhöhle abgegrenzt. Die Partien der Schädelkapsel, welche das Gehörorgan umfassen, bestehen theils aus Knorpel, theils aus Knochen. Der Knorpel ist auf schmalere oder breitere Fugstücke, welche die Knochen verbinden, beschränkt. Die Knochen — ich behalte hier die in letzterer Zeit am meisten gebrauchten Benennungen, ohne auf die Theorie einzugehen, in wie weit diese Knochen eine besondere Ohrkapsel constituiren oder nicht — sind (Fig. 3, 4) *Occipitale basilare* (*ob*), *Occipitale laterale* (*ol*), *Occipitale superius* (*os*), *Epioticum*, *Prooticum* (*pr*) und *Squamosum*. In der grossen Einsenkung an der Innenseite der Schädelwand, in welcher das Gehörorgan also liegt, bemerkt man am Boden einige Höhlungen und Grübchen mit dazwischen befindlichen Firsten. Zu unterst findet sich eine längliche Grube, *Fovea sacculi et lagenæ* (*fs*), deren vordere Hälfte vom Prooticum, deren hintere vom Occipitale basilare und Occipitale laterale begrenzt wird; die kleine Fovea lagenæ findet sich im Occipitale laterale. Ueber diese Grube läuft eine horizontale Firste, in deren Mitte der von unten vertical aufsteigende Knorpel zwischen den drei eben angeführten Knochen liegt. Dieser Knorpelfug erweitert sich nach oben hin und geht in eine knorpelige Firste über, welche zwei vor und hinter ihr befindliche tiefe Gruben trennt. Die hintere dieser Gruben, welche vorn und oben von Knorpel, unten und hinten vom Occipitale laterale begrenzt wird, ist die gemeinsame Oeffnung des frontalen und horizontalen Canals (*Ostium commune canalis posterioris et externi*); oben und hinten in dieser Grube findet sich nämlich die untere-hintere Mündung des hinteren Canals; der Boden der Grube liegt im Squamosum und setzt sich nach aussen und vorn in den äusseren Canal fort. Nach sehr kurzem Verlauf öffnet sich dieser Canal am Boden einer vorn davon liegenden, ebenso tiefen, fast kraterförmigen Grube, deren laterale Bodenpartie vom Squamosum, deren mediale Mündung hinten und oben und vorn von Knorpel, unten aber vom Prooticum umfasst wird; diese Mündung stellt das *Ostium anterius canalis externi* dar, die Grube und der Canal beherbergen die Ampulla externa und den Canalis externus. Nach vorn-unten senkt sich die Grube allmählig in eine kleine Rinne hin, in welcher der Recessus utriculi (*Fovea recessus utriculi*) liegt. Vom unteren-vorderen zugespitzten Ende dieser Rinne steigt nach vorn-oben eine zweite rinnenförmige Grube im Prooticum hinauf, welche die Ampulla anterior (*Fovea ampullæ anterioris*) beherbergt; diese Rinne setzt sich nach oben fort, erweitert sich zu einer etwas grösseren Grube, biegt sich dann, schmaler werdend, nach oben-hinten, wird von einer schmalen Knorpelspange überbrückt, um dann wieder als schmale Rinne, zunächst von Knorpel begrenzt, sich nach hinten-oben in sanftem Bogen fortzusetzen, den *Semicanalis anterior* bildend. Der hintere Theil dieses Halbcanals findet sich am Occipitale superius; von hier aus geht nach aussen-hinten eine Rinne im Epioticum; die innere Fläche dieses letzteren Knochens bildet eine kraterförmige Grube, deren Boden nach oben-hinten gerichtet ist; in diesem Boden, zu dem auch der vordere Halbcanal verläuft, findet sich eine Oeffnung (*Ostium anterius canalis posterioris*), welche zu dem hinteren Canal führt; letzterer senkt sich im Epioticum zu seiner oben schon erwähnten unteren-hinteren Oeffnung.

In diesem also von Knorpel und Knochen nach aussen begrenzten Raum liegt das häutige Gehörorgan, dicht umschlossen von einem reichlichen perilymphatischen Gewebe, also in einem perilymphatischen Raum (*Cavum perilymphaticum*). Das perilymphatische Gewebe besteht beim erwachsenen Thier aus Fettgewebe, in welchem man ausser grossen, dicht gedrängten Fettzellen nur ein sehr sparsames Zwischengewebe erkennt; dieses letztere besteht

http://dl.ub.uni-freiburg.de/diglit/retzius1881-1/0063
© Universitätsbibliothek Freiburg
gefördert durch
Baden-Württemberg

aus Blutgefässen, welche hier und da mit feinen Capillarschlingen die Fettzellen umfassen, zugleich aber von einem sehr spärlichen, aus endothelialen, feine Fibrillen und Faserbalken führenden Häutchen bestehenden Bindegewebe begleitet sind. Ausserdem bemerkt man hier und da dicht am häutigen Gehörorgan, besonders in den halbzirkelförmigen Canälen kleinere Partien eines homogenen, durchsichtigen Schleimgewebes, in welchem nur zerstreute körnig-protoplasmatische, runde oder längliche Zellen, zuweilen kleinere Fetttropfen enthaltend, zu sehen sind. Es sind diese Partien wahrscheinlich Reste des fœtalen, noch nicht oder kaum fettig umwandelten perilymphatischen Gewebes. Nach dem Gehirn zu wird, wie oben erwähnt, das perilymphatische Gewebe durch eine dünne, Blutgefässe und Pigmentzellen führende, bindegewebige Haut, abgegrenzt, welche als einer Partie der Dura mater homolog zu betrachten ist.

Am membranösen Gehörorgan selbst unterscheidet man folgende Theile: *Utriculus* mit seinem *Sinus superior* und *Apex, Recessus utriculi, Ampulla* und *Canalis m. anterior, Ampulla* und *Canalis m. externus, Ampulla* und *Canalis m. posterior, Sacculus* mit seinem *Ductus endolymphaticus,* und *Lagena cochleae.*

Es finden sich sieben (resp. acht) Nervenendstellen, nämlich, *Macula ac. recessus utriculi, Crista ac. amp. anterioris, Crista ac. amp. externæ, Crista ac. amp. posterioris, Macula ac. sacculi, Papilla ac. lagenæ* und die aus zwei Platten bestehende *Macula ac. neglecta.*

Zu diesen Nervenendstellen verzweigt sich der Gehörnerv folgendermassen. Der äusserst kurze Stamm theilt sich sogleich in zwei Hauptpartien, einen *Ramus anterior* (s. vestibularis aut.), welcher Zweige zur Macula rec. utriculi und den Cristæ der beiden vorderen Ampullen (*Ramulus rec. utriculi, Ramulus ampullæ anterioris, Ramulus ampullæ externæ*) sendet, und einen *Ramus posterior* (s. cochlearis aut.), welcher die Macula sacculi, Papilla lagenæ, Crista ampullæ posterioris und Macula neglecta mit Zweigen (*Ramulus sacculi, Ramulus lagenæ, Ramulus ampullæ posterioris* und der zweigetheilte *Ramulus neglectus*) versorgt. Der sogleich in mehrere Bündel sich verzweigende Ramulus sacculi scheint — und dies kommt bei Knochenfischen oft vor — einen Theil seiner Fasern vom Ramus anterior zu beziehen; oder man kann, wie es auch Hasse früher bemerkt hat, die zum Ramulus sacculi gehörenden Bündel als einen mittleren Zweig, einen *Ramus medius*, betrachten. Jedoch lässt sich auch die oben erwähnte Auffassung, die übrigens mit dem allgemeinen Verzweigungstypus stimmt, gut vertheidigen.

Der *Utriculus* (Fig. 1, 2, 5 *u*) ist ein ungefähr horizontal liegender, seitlich etwas abgeplatteter häutiger Canal, welcher vorn in den Recessus utriculi übergeht, hinten die frontale Ampulle und das hintere Ende des horizontalen Bogengangs aufnimmt und am oberen Umfang in einen hohen, nach oben und etwas nach innen und hinten aufsteigenden *Sinus superior* übergeht. Dieser Sinus (Fig. 1, 2 *ss*), welcher an seinem oberen Ende das hintere Ende des vorderen und das innere, obere des hinteren Bogengangs aufnimmt, läuft nach oben hin in einen, bald kleineren, bald grösseren spitzen *Apex* (Fig. 1, 2 *ass*) aus; dieser reicht gegen das Schädeldach hinauf und ist dort lose befestigt. Der *Recessus utriculi* ist die directe Fortsetzung des Utriculus nach vorn, ist aber räumlicher, mit unterem schalenförmigem Boden, an welchem die ovale *Macula acustica rec. utriculi* (Fig. 1, 2, 5 *mu*) liegt, während die zu ihr sich verzweigenden Nervenbündel des Ramulus rec. utriculi an der unteren Wand des Recessus sich ausbreiten. Auf dieser Macula ruht der *Otolith* des Recessus (der sog. Lapillus); er ist unregelmässig viereckig mit einer äusseren-unteren und einer oberen-inneren Fläche; an ihm haftet eine fast homogene Membrana tectoria, an deren unterer Fläche eine Anzahl Löcher vorhanden ist. Oben mündet in den Recessus die äussere Ampulle und vorn die vordere Ampulle. Letztere, die *Ampulla anterior* (Fig. 1, 2 *aa*), ist durch eine schwache, ringförmige Einschnürung der Wand vom Recessus abgegrenzt, erweitert sich dann wieder in ihrem Lumen, ist von unten her durch eine quere Einbiegung, das *Septum transversum,* eingeknickt, biegt sich etwas nach unten und endlich etwas nach oben, um verschmälert in den vorderen Bogengang überzugehen. Von der Seite gesehen erhebt sich ihr Dach sanft gewölbt; von oben her zeigt sie eine längliche Ovale (Fig. 6), und am Durchschnitt (Fig. 7) sieht man, dass sie von den Seiten etwas comprimirt ist. Das Septum, in welches der Ramulus ampullæ anterioris von unten her, in zwei hauptsächliche Fascikel getheilt, hinaufsteigt, zeigt mitten eine Erhöhung an ihrem oberen Rande; auf diesem findet sich die *Crista acustica,* welche von oben betrachtet (Fig. 6 *cr*) in der Mitte breiter, dann nach beiden Seiten hin sich verschmälert und an den Enden sich wieder zungenförmig erweitert, indem sie verbreitert etwas an den Seitenwänden hinaufsteigt; über diesen Enden sieht man an den Seitenwänden je eine kleine halbmondförmige Partie, die Plana semilunata. Auf der Crista ruht die *Cupula terminalis* (Fig. 7 *cu*), welche frisch untersucht so durchsichtig und weich ist, dass man sie kaum wahrnimmt; nach Erhärtung in Müllerscher Flüssigkeit, Chromsäure

http://dl.ub.uni-freiburg.de/diglit/retzius1881-1/0064
© Universitätsbibliothek Freiburg
gefördert durch
Baden-Württemberg

oder Ueberosmiumsäure sieht man aber, besonders nach Färbung mit Anilin, dies Gebilde ganz deutlich an der von beiden Seiten her vorsichtig abgeschnittenen Ampulle; die Cupula erscheint dann als eine etwas verschieden hoch in das Ampullenlumen hinaufragende kuppelförmige Bildung (Fig. 7 *cu*), welche nach den Enden der Crista hin steil abfällt, um dünn und abgeplattet neben der Cristagrenze an den Seitenwänden aufzuhören. Zwischen ihrer unteren Fläche, welche auf der Crista liegt und der sie überall genau folgt, findet sich ein schmaler, spaltenförmiger Raum, in welchem man bei Vergrösserung die von der Crista sich erhebenden Haare hinaufragen sieht. Wenn man die abgelöste Cupula von unten her betrachtet (Fig. 9), findet man, dass ihre untere Fläche die Gestalt der Crista wiedergiebt, also in der Mitte beiderseits ausgehöhlt und schmal ist, um nach den Enden hin breiter zu werden, und zugleich ist sie von einem Ende zum anderen concavirt. Ueber dieser unteren Fläche wird sie von vorn nach hinten etwas dicker, aber zugleich in der Mitte der vorderen und hinteren Fläche etwas rinnenförmig ausgehöhlt (Fig. 8); die beiden seitlichen Endflächen sind ebenfalls von vorn nach hinten concav. Die Cupula hat also gar keine reine Kuppelform, sondern ist mit vier durch Firsten getrennten concavirten Seitenflächen versehen. Schon bei mittelstarker Vergrösserung sieht man in der Cupula eine feine senkrechte Strichelung, deren Streifen von der oberen Endfläche, wo sie dichtgedrängt enden, einander parallel nach unten ziehen, so jedoch, dass sie nach unten hin sich ein wenig mehr von einander trennen oder divergiren, um an der unteren Fläche der Cupula ihr unteres Ende zu finden. Bei stärkerer Vergrösserung sieht man nach vorsichtiger Zerzupfung, dass die ganze Cupula aus dicht aneinander liegenden Fasern besteht, wie ich es genauer bei der Beschreibung des Gehörorgans der Rochen dargestellt habe. An der unteren Fläche der Cupula findet man die zuerst von Hasse geschilderten, zahlreichen kleinen Löcher. Ebenso wie beim Barsche habe ich die Cupula auch beim Hechte gefunden, und da sowohl die Gestalt als der Bau dieses Gebildes mit derjenigen übereinstimmt, welche ich bei den Stören und den Plagiostomen gefunden, so halte ich es für mehr als wahrscheinlich, dass die Cupula eine den Fischen allgemein zukommende Bildung ist. Jedenfalls stellt sie nicht verklebte Hörhaare dar, sondern ist eine aus eigenthümlichen Fibrillen zusammengesetzte Deckmembran.

Der von der Ampulla anterior ausgehende *Canalis m. anterior* (Fig. 1, 2 *ca*) biegt sich nach vorn-oben und dann nach oben-hinten-innen, um sich dann nach unten-hinten und endlich nach innen zu senken und in den Sinus utriculi superior zu münden.

Die äussere Ampulle, *Ampulla externa* (Fig. 1, 2 *ae*, 10, 11), geht vom Dach des Recessus utriculi aus, biegt sich gleich nach aussen und dann nach vorn, um in den äusseren Bogengang überzugehen. Ihr Dach ist nach hinten-innen gerichtet, ihr Boden nach vorn-unten. Sie ist kleiner und niedriger (Fig. 11) als die vordere Ampulle. Das Septum transversum, zu dem der Nervenzweig von innen-hinten seitlich eindringt, ist sammt seiner Crista acustica schmal, in der Mitte nur wenig erhöht; ein Planum semilunatum sieht man nur an der vorderen-oberen Wand. Auf der Crista ruht eine Cupula terminalis (Fig. 11 *cu*, 12), welche niedriger als die der vorderen Ampulle und nach dem hinteren-inneren Ende hin viel schmaler ist (Fig. 13). Der äussere Bogengang, *Canalis m. externus* (Fig. 1, 2 *ce*), ist verhältnissmässig kurz und schmal, geht fast im Zirkel nach aussen-hinten und dann nach innen und vorn, der hinteren Ampulle anliegend, und mündet kraterförmig erweitert in den Utriculus, unmittelbar am Abgang des Sinus superior.

Die hintere Ampulle, *Ampulla posterior* (Fig. 1, 2 *ap*), geht, wie erwähnt, nach hinten vom Utriculus aus, wendet sich nach aussen-hinten, dem äusseren Bogengang (Fig. 15, 16) eine Strecke so dicht angeheftet, dass beim Abtrennen letzterer zerreisst. Sie ist der Gestalt nach der vorderen Ampulle sehr ähnlich, erscheint aber nur etwas mehr seitlich comprimirt und höher. In dem Septum transversum steigt der zweigetheilte Nervenzweig der Ampulle nach der Crista acustica hinauf; letztere (Fig. 16 *cu*) hat etwa dieselbe Gestalt wie die der vorderen Ampulle, und auf ihr ruht eine wie die der vorderen gebaute und gestaltete, nur etwas höhere und schmalere Cupula terminalis. Nach hinten-aussen geht die hintere Ampulle in den hinteren Bogengang, *Canalis m. posterior* (Fig. 1, 2 *cp*) über, welcher sich nach oben-aussen und dann nach oben-vorn und innen biegt, um zuletzt am oberen Ende des Sinus superior in diesen einzumünden.

Am Boden des Utriculus, ungefähr in dessen Mitte, findet sich, in der Gestalt zweier kleiner und niedriger Hügel, die *Macula neglecta*, welche ich früher als Homologa der Pars basilaris ansah und deswegen Papillæ basilares nannte. Diese Hügel sind oval und liegen (Fig. 1, 2, 5 *mn*) so dicht aneinander, dass es nicht selten erscheint, als ob nur eine Maculaplatte vorhanden sei. Zu jedem von ihnen geht ein schmaler Nervenzweig, welche beide Zweige aber beim Abgang aus dem Ramulus lagenæ zusammenliegen, nur einen Nerven, *Ramulus neglectus*, bildend (Fig. 1, 2, 5 *rn*).

http://dl.ub.uni-freiburg.de/diglit/retzius1881-1/0065
© Universitätsbibliothek Freiburg
gefördert durch
Baden-Württemberg

Unter dem Utriculus liegt der grosse *Sacculus* (Fig. 1, 2 *s*). Eine Communicationsöffnung, einen Canalis utriculo-saccularis, konnte ich diesmal ebenso wenig wie bei meinen früheren Untersuchungen finden. Ich habe mich in der That überzeugt,, dass beim Barsche keine solche Communication vorhanden ist, obwohl der Utriculus und der Sacculus eine kurze Strecke einander sehr dicht anliegen. Der Sacculus selbst ist ein langgestreckt ovaler, vorn zugespitzter, seitlich etwas zugedrückter Sack, dessen laterale Wand dünner als die mediale ist. Sein vorderes, spitzes Ende reicht ungefähr so weit nach vorn, dass es unter dem hinteren Theil der vorderen Ampulle steht; das hintere, stumpf abgerundete Ende schiesst eine Strecke hinter der hinteren Ampulle hervor. Ueber den oberen Theil der medialen Sacculusfläche breitet sich in dreieckiger Ausbreitung der Ramulus sacculi aus, indem seine Bündel sich verzweigend nach unten hin immer mehr divergiren, um in der hier belegenen Macula acustica sacculi zu enden. Diese *Macula acustica sacculi* (Fig. 1, 2 *m s*) liegt an der Innenfläche der medialen Sacculuswand und ist von schmaler lancettähnlicher Gestalt mit einem sanften Einschnitt dicht hinter der Mitte des unteren Randes. Im Sacculus liegt der grosse *Otolith* (die sog. Sagitta), von etwa denselben Längen- und Höhendimensionen als der Sackraum selbst; der Otolith liegt der medialen Sackwand an, und ein von dicker Flüssigkeit erfüllter Raum bleibt zwischen ihm und der lateralen Wand übrig; der obere, der hintere und der untere Rand des Otolithen ist convex, der obere und hintere mit mehreren Einschnitten versehen; am oberen ist vorn ein grösserer Einschnitt, welcher zu einer horizontal verlaufenden Rinne an der medialen Fläche führt; diese Rinne, welche der Macula entspricht, ist mit einer glasig-homogenen Masse erfüllt, die viele kleine vacuolenähnliche Räume enthält und nach unten in eine Deckmembran übergeht, welche, die Gestalt der Macula wiederholend, an ihrer unteren Fläche mit zahlreichen sehr kleinen Löchern versehen ist, die zu blind endigenden Räumen führen; zwischen diesen Löchern ist das Gewebe der Deckmembran streifig, undeutlich balkig, indem die Streifung nach den dünnen Rändern hinaus radiirt. Der Bau des Otolithen stimmt vollständig mit dem des Recessus utriculi überein.

Vom oberen Rand des Sacculus geht, der medialen Fläche näher und vor der Mitte derselben, eine schmale, canalförmige, dünnwandige Röhre aus, welche mit ovaler Oeffnung dicht neben und medialwärts von der Macula neglecta (Fig. 1, 2, 5 *d e*) beginnend und, zuerst in sanftem Bogen nach hinten, dann wieder ein wenig nach vorn umbiegend, an der medialen Fläche des Utriculus und dessen Sinus superior, von der Dura mater bedeckt, ziemlich lothrecht nach oben zieht, um dort blind zu endigen. Es ist dies der von mir zuerst als Ductus sacculi beschriebene *Ductus endolymphaticus*.

Am oberen-hinteren Ende des Sacculus findet sich als eine mützenförmige Ausstülpung die *Lagena cochleae*, welche nur durch eine sehr schwache Einschnürung der hinteren und medialen Wand vom Sacculus abgegrenzt ist Fig. 1, 2, 5 *l*); sie communicirt also mittelst grosser ovaler Oeffnung mit diesem. An ihrer medialen Wand findet sich, gleich hinter der Einschnürungsfalte, die zungenförmige *Papilla ac. lagenae*, deren schmaleres Ende nach vorn-oben, deren breiteres dagegen nach unten-hinten gerichtet ist; an ihrer äusseren Fläche breitet sich fächerförmig der lange Ramulus lagenæ aus, und an der inneren Fläche der Papilla liegt der dreieckig-halbmondförmige *Otolith* (der nach dessen Gestalt bei Cyprinoiden sogenannte Asteriscus); zwischen ihm und der Papilla findet sich eine Deckmembran von demselben Bau als derjenigen des Sacculus.

In Betreff des feineren Baues des Nerven, der häutigen Wand, der ganzen Epithelbekleidung und besonders des Nervenepithels kann ich mich hier kurz fassen. Erneute Untersuchungen haben mich nämlich immer zu ungefähr denselben Ergebnissen geführt, welche ich in dem 1872 gedruckten Werke über das Gehörorgan der Knochenfische ausführlich mitgetheilt habe. Ich kann deswegen auf diese Beschreibung hinweisen und hier nur eine gedrängte Darstellung liefern.

Der *Gehörnerv* und seine Zweige bestehen aus markhaltigen Nervenfasern, deren Schwannsche Scheide die gewöhnlichen Einschnürungen und Kerne trägt, deren Myelinscheide die üblichen Unterbrechungen zeigt, und deren Axencylinder eine sehr deutliche Längsstreifung (resp. Fibrillirung) erkennen lässt; viele der Nervenfasern sind im vorderen sowohl als im hinteren Nervenaste von interpolirten grösseren oder kleineren bipolaren Nervenzellen unterbrochen, wobei entweder nur die Schwannsche Scheide oder zugleich die Markscheide der Nervenfaser sich über und um die Nervenzelle fortsetzen.

Die eigentliche *Wand* des häutigen Gehörorgans besteht aus einer im ganzen homogenen, hie und da aber etwas streifigen, ziemlich derben und elastischen Substanz mit eingestreuten Zellen, welche um einen ovalen, schmalen Kern ein körniges Protoplasma führen, das bald nach zwei, bald nach mehreren Richtungen Ausläufer zeigt.

http://dl.ub.uni-freiburg.de/diglit/retzius1881-1/0066
© Universitätsbibliothek Freiburg
gefördert durch
Baden-Württemberg

Hasse hat diese Substanz der Kürze wegen »Spindelknorpel» genannt und ich folgte seinem Vorgange. Bei der Untersuchung der Cyclostomen und Plagiostomen wurde es mir aber immer mehr zweifelhaft, dass hier in der That eine Knorpelsubstanz vorliegt, weniger deswegen, dass die in der Wand eingebetteten Zellen gewöhnlich sehr verzweigt sind, sondern mehr ihrer ganzen Consistenz wegen und weil sie hie und da in bindegewebsartige Partien übergeht. Eine darauf gerichtete, chemische Analyse des membranösen Gehörorgans von Perca und Esox gab kein ganz entscheidendes Ergebniss[1]. In den Bogengängen und Ampullen ist die Wand am dicksten. Die ersteren liegen, wie zuerst Rüdinger gezeigt hat, excentrisch in den knorpelig-knöchernen Canälen mit ihrem äusseren, convexen Rande der Innenfläche der Canäle an; hier ist die Wand der Bogengänge etwas dünner als in dem übrigen, mehr frei liegenden Umfange; ebenso ist das Dach der Ampullen in der Mittellinie dünner als an den Seitenwänden; der Boden ist ebenfalls wieder dünner. In der homogenen Substanz liegen nun die Zellen mit ihren verzweigten Ausläufern, theils mehr concentrisch, theils mehr schief die Wand durchziehend; ferner sieht man glänzende Linien, Fasern ähnlich, in der Richtung der Zellenausläufer die Substanz in Partien abtheilen; die Aussenfläche ist ziemlich uneben, und hier befestigen sich Balken und Blutgefässe des perilymphatischen Gewebes; die letzteren dringen auch zuweilen in die Wand hinein; besonders gilt dies von den Septa transversa der Ampullen, wo die Blutgefässe vielfache Schlingen bis dicht unter dem Nervenepithel der Cristæ hinaufsenden. In diesen Septa sieht man auch gewissermassen eine Schichtung der Grundsubstanz, indem von der Mittelebene aus, wie der Verticalschnitt zeigt, Streifen, welche diese Schichtung andeuten, nach beiden Seiten ausgehen. Am Utriculus, Sacculus und der Lagena ist die Wand dünner; sie besteht aus einer bald fast homogenen, bald deutlich streifigen, zuweilen sogar feine Fibrillen führenden Grundsubstanz, in welcher sparsame Zellen mit kleinen verzweigten Ausläufern eingebettet liegen; sie zeigt hie und da Andeutungen einer Schichtung und lässt sich zuweilen in dünne Blätter auflösen. An den Maculæ acusticæ ist sie etwas dicker und enthält hier ausser den Zellen auch Blutgefäss-schlingen; die Aussenfläche ist rauh und uneben und geht in Balken und Häutchen des perilymphatischen Gewebes über.

Die Innenfläche des häutigen Gehörorgans ist überall von einem einschichtigen *Epithel* bekleidet, welches im allgemeinen aus gewöhnlichen polygonalen, mit ovalen Kernen versehenen Plattenzellen besteht. An einigen Stellen ändert es jedoch seine Beschaffenheit; so in der sog. Raphe der Bogengänge, an dem freien concaven Rand derselben, und in den Mittellinie des Daches der Ampullen, wo die Plattenzellen von den Seiten her kleiner und höher werden und zugleich eine mehr spindelförmige Gestalt annehmen, um in der Mittellinie selbst wieder zu kleinen Cylinderzellen zu werden. Ferner ändert das Plattenepithel seinen Character in der Nähe der Nervenendstellen; in den Plana semilunata der Ampullen wird es zu einem Cylinderepithel, obwohl nicht so hoch als beim Hechte. Dann haben wir auch in der Umgebung der Nervenendstellen der eigenthümlichen Zellen zu gedenken, welche zuerst Max Schultze als Cylinderzellen mit sternförmigem Querschnitt, dann Hasse als flaschenförmige Pigmentzellen, und ich als protoplasmatische Epithelzellen beschrieb. Diese eigenthümlichen Zellen, für welche in der That eine kurze und gute Benennung sich nicht leicht finden lässt, kommen an ziemlich bestimmten Orten vor, nämlich: rings um die Macula sacculi und Papilla lagenæ, um die Macula rec. utriculi, wo sie im ganzen sehr reichlich vorhanden sind, am Boden des Utriculus, zerstreut auch im Sinus superior und endlich in den drei Ampullen; in den letzteren finden sie sich sowohl an den Seitenwänden in den beiderseitigen kleinen Grübchen am Uebergange zu den Bogengängen als auch in der anderen Hälfte am Boden der Ampulle, von wo aus sie sich etwas auf den Seitenwänden und dem Septum hinauf erstrecken. Es sind diese Zellen von sehr wechselnder Grösse und Gestalt, im frischen Zustande etwas gelblich glänzend und von wenig körnigem Aussehen; erhärtet aber werden sie stark grobkörnig, besonders in Ueberosmiumsäure, wodurch sie auch dunkel gefärbt werden. Sie haben eine verschiedene Höhe und liegen zwischen den Platten- resp. Cylinderzellen reihen- oder gruppenweise eingestreut, oft Inseln der anderen Zellenart umfassend. Oft haben sie einen regelmässig polygonalen Querschnitt, öfter aber sind sie in verschiedener Weise verzweigt, wobei sie Zweige zwischen die anliegenden Zellen hineinsenden, nicht selten mit vielen kleinen nach allen Richtungen ausstrahlenden Ausläufern oder kurzen Zacken. Früher hielt ich es für möglich, dass diese

[1] Durch Maceration der membranösen Wand in neutralem Trypsin bei 38—40° C. löste sich schon nach zwei-drei Stunden die Interzellularsubstanz vollständig auf unter Beibehaltung des schönen, fein verzweigten Zellennetzes. Hierdurch lässt sich zwar, wie von vornherein zu ersehen war, ein Gehalt der Wand an fibrillärem Bindegewebe ausschliessen. Ob aber ein dem mucösen Bindegewebe oder dem Knorpelgewebe mit verzweigten Zellen verwandtes Gewebe hier vorliegt, kann ich nicht endgültig entscheiden. Die gereinigten paarigen Gehörorgane von 19 mittelgrossen Hechten wurden gütigst von meinem College Professor S. Stexberg auf leimgebender Substanz geprüft; in Folge der immerhin unzureichenden Menge des Untersuchungsmateriales wurde indessen kein ganz sicheres Resultat erzielt. Möglicherweise giebt es aber noch eine Form von Bindegewebe mit nicht fibrillär zerfallener Grundsubstanz, welches Glutin nicht enthält; dann könne die membranöse Wand des Gehörorgans dazu gehören.

http://dl.ub.uni-freiburg.de/diglit/retzius1881-1/0067
© Universitätsbibliothek Freiburg
gefördert durch
Baden-Württemberg

Zellen beweglich sein könnten; directe Beobachtungen haben jedoch dies nicht bestätigt. Die eigentliche Natur dieser meistens in der Nähe der Nervenendstellen vorkommenden, nie aber mit Nerven zusammenhängenden Zellen bleibt noch unklar und lässt sich bis auf Weiteres nicht deuten. Von Interesse ist es, dass sie im Gehörorgan eine sehr weite Verbreitung bei den Wirbelthierclassen haben.

Das Nervenepithel (Fig. 20, 21) zeigt in allen Nervenendstellen, sowohl den Cristæ acusticæ der Ampullen als den Maculæ acusticæ des Recessus utriculi und des Sacculi, der Macula neglecta und der Papilla lagenæ eine und dieselbe Zusammensetzung. Sie bestehen nämlich alle aus zwei verschiedenen, zwischen einander liegenden Zellenarten und den in das aus denselben gebildete Epithel eindringenden Nervenfasern. An den Cristæ hat das Nervenepithel eine bis auf 0,09 mm. sich belaufende Höhe; an den Maculæ und der Papilla ist es etwas niedriger, bis auf 0,06 mm. Nach den Seiten hin fällt es aber in der Regel ab. Die beiden Zellenarten sind:

1. *Haarzellen* (Hörzellen, Cylinderzellen), welche (Fig. 20, 21 *hz*) senkrecht gegen die Oberfläche stehen, sie mit unregelmässig rundlicher Fläche erreichend, mit cylindrischem, in der Mitte oder tiefer unten etwas verbreitertem Körper, welcher am unteren, über der Mitte der Epithelhöhe gelegenen Ende sich schnell verschmälert, um in einen fadenförmigen Ausläufer überzugehen. Am unteren Ende oder mehr gegen die Zellenmitte hin liegt ein ziemlich grosser, rundlich-ovaler Kern. Im ganzen haben diese Zellen in allen den Nervenendstellen ungefähr dieselbe Länge (0,028—0,033 mm.). Im frischen Zustande sind die Zellen gelblich glänzend, wenig körnig; nach Erhärtung (besonders in Ueberosmiumsäure) erscheinen sie dunkel und grobkörnig, obwohl sich die Körner grösstentheils an der Oberfläche der Zellen, weniger in ihrem Protoplasma, befinden. Von der Seite gesehen, zeigen diese Zellen an ihrer oberen freien rundlichen Fläche einen glänzenden Saum, und diese Fläche scheint im ganzen eine von dem Zellprotoplasma etwas verschiedene, mehr glänzende Beschaffenheit zu haben. Von dieser Fläche erhebt sich je ein, bei den verschiedenen Nervenendstellen ungleich langes Haar (bei den Zellen der Cristæ 0,055—0,06 mm., bei denjenigen der Maculæ im allgemeinen nicht mehr als 0,01 mm. lang); beim Abgang von der Zelle ist das Haar breiter, verschmälert sich aber bald und endet oben spitz; im frischen Zustande ist es ziemlich elastisch, biegbar, bricht aber bei grösserer Biegung ab, und man sieht in ihr keine Structur; nach Erhärtung in Müllerscher Lösung oder Chromsäure erscheint es ebenfalls einfach; nach Behandlung mit Ueberosmiumsäure zerfällt es, wie ich vor längerer Zeit dargelegt habe, in eine Anzahl feiner Fibrillen, so dass statt des einen Haares ein Büschel von divergirenden Fasern entsteht. Ich bleibe bei meiner früheren Ansicht, dass die Haare aus feinen, parallel nebeneinander liegenden, ungleich langen Fibrillen bestehen, dass aber durch gewisse Präparationen das Bindemittel derselben gelöst wird und dadurch ein büschelförmiger Zerfall entsteht. Den von einzelnen Forschern gesehenen Zusammenhang des Kernes mit dem Haar oder dem unteren Zellenende habe ich nie finden können.

2. Zwischen den haartragenden Zellen findet sich die zweite Zellenart. Diese Zellen (Fig. 20, 21 *fz*), die *Fadenzellen* (eigentliche Epithelzellen, Isolirungs- oder Stützzellen, Zahnzellen) trennen überall die Haarzellen von einander, indem sie dichtgedrängt mit ihren oberen Enden bis zur freien Epithelfläche hinaufragen, mit dem anderen Ende bis zur häutigen Wand des Gehörorgans reichen. Sie durchziehen senkrecht das ganze Nervenepithel und sind mithin ebenso hoch wie dieses. Sie sind sehr schmal, mit zwei fadenförmigen Ausläufern versehen, im frischen oder wenig erhärteten Zustande sehr weich und im ganzen schwer isolirbar; der kleine, rundlich-ovale Kern liegt in verschiedener Höhe, zuweilen in der Mitte, öfter aber weiter hinab. Am oberen freien Ende sieht man zuweilen eine kleine Verdickung, ebenso ist auch die Fusspartie oft ein wenig dicker. Es entsprechen diese Zellen den von Max Schultze beschriebenen Fadenzellen, welche er als wahrscheinliche Nervenendigungen ansah, sowie den von ihm als Basalzellen geschilderten Zellen; die letzteren sind meiner Ansicht nach derselben Art, indem ein Theil der Fadenzellen ihre Kerne dicht unten an der Wand tragen; diese Zellen haben dann ein sehr kurzes, dreieckiges unteres oder Fussende, der obere Ausläufer ist um so viel länger, bis zur Epitheloberfläche hinaufreichend; der obere Ausläufer wird aber sehr leicht abgebrochen, und dadurch sind die Beschreibungen einer besonderen Schicht von rundlichen oder sonst gestalteten Basalzellen entstanden. Will man in der That den Namen »Basalzellen« nothwendig beibehalten, könnte man wohl diese Zellen mit tiefliegendem Kern so benennen; immer ist es aber nothwendig dabei festzuhalten, dass sie zu derselben Gattung gehören wie die übrigen Fadenzellen und jedenfalls nicht eine besondere Schicht bilden, denn sie reichen wie die übrigen bis zur Epitheloberfläche. Wenn man letztere von oben ansieht, findet man die fast regelmässig gestreuten, rundlichen, oberen Enden der Haarzellen und zwischen diesen glänzende Brücken, welche aus den oberen Enden der Fadenzellen bestehen.

http://dl.ub.uni-freiburg.de/diglit/retzius1881-1/0068
© Universitätsbibliothek Freiburg
gefördert durch
Baden-Württemberg

3. Die *Nervenfasern* (Fig. 19, 20, 21 *n*) dringen durch die häutige Wand, theils einzeln, theils zu kleineren Bündeln gesammelt, mit Myelin- und Schwannscher Scheide versehen. Beim Heraustreten aus der Wand scheinen sie die letztere Scheide abzugeben, die Myelinscheide behalten sie aber noch eine Strecke, indem sie mehr oder weniger senkrecht zwischen den Fadenzellen aufsteigen; einige biegen sich ziemlich früh um, die meisten aber erst etwas unter den unteren Enden der Haarzellen. Dann laufen sie mit Myelinscheide versehen eine kürzere oder längere Strecke horizontal im Nervenepithel fort. Auf Verticalschnitten des in Ueberosmiumsäure erhärteten Nervenepithels (Fig. 20, 21 *n*) sieht man die myelinhaltigen Nervenfasern theils als aufsteigend, theils durchgeschnitten, theils horizontal unter den Haarzellen verlaufend; zwischen ihnen schmiegen sich die Stützzellen empor, mit ihren Kernen in den Zwischenräumen der Nervenfasern liegend. Nur sehr selten theilen sich die Nervenfasern noch innerhalb der häutigen Wand; ebenfalls nicht oft sogleich nach dem Austritt ins Nervenepithel. Die Theilung geschieht gewöhnlich erst höher oben, unter den Haarzellen; entweder spaltet sich die Nervenfaser dabei in zwei etwa gleichdicke Fasern, oder auch sendet sie nur einen schmalen Zweig aus, um bald wieder neue feine Zweige nach oben hin auszuschicken. Nach kürzerer Behandlung mit Müllerscher Lösung lassen sich die Nervenfasern leicht in grossen Büscheln aus dem Nervenepithel ausziehen. In der Fig. 19 habe ich ein solches Bild gezeichnet. Man ersieht hieraus, wie die dickere Faser, von welcher die Myelinscheide abgefallen ist, dichotomisch sich theilend, feine Fäserchen meistens nach oben hin absendet; diese Fäserchen sind oft mit varicösen Erweiterungen versehen, und an den Theilungstellen sieht man nicht selten kleine dreieckige, verbreiterte Partien; in den Nervenfasern selbst ist die fibrilläre Streifung sehr deutlich hervortretend. Einen büschelförmigen Zerfall der Nervenfasern-Axencylinder sah ich nie. Netze, wie sie Rüdinger beschrieben hat, sah ich ebenfalls nie, ebenso wie im ganzen nie wirkliche Anastomosen der Nervenfasern und ihrer Zweigfäserchen.

Wie verhalten sich nun aber diese Nervenfäserchen zu den im Epithel befindlichen übrigen Elementen? Zwischen den Nervenfasern und den Fadenzellen fand ich nie eine wirkliche Vereinigung, nur eine Juxtaposition, ein Ankleben. Aber ebensowenig gelang es mir jetzt wie früher einen ganz sicheren Zusammenhang der Nervenfäserchen mit den unteren Ausläufern der Haarzellen zu sehen. Höchst wahrscheinlich scheint mir jedoch immer eine solche directe Verbindung zu sein, besonders aus dem Grunde, dass ein solches Verhältniss bei den höheren Wirbelthierclassen von Hasse, mir selbst u. A. wiederholt dargelegt wurde. Ich habe nichts gefunden, was die von Kuhn neulich angenommene Endigungsweise bestätigt; ebenso wenig als ich eine wirkliche Verbindung der Nervenfasern mit Fadenzellen sah, fand ich eine wirkliche Verbindung der letzteren mit den Haarzellen; ferner fand ich nicht das von Kuhn geschilderte Netz der Fadenzellen. Ich kann deswegen die Fadenzellen gar nicht für Nervenendigungen halten. Ebenfalls liegt kein Grund vor, ein Auslaufen der Nervenfasern bis zur Epitheloberfläche anzunehmen. Ich muss also meiner früheren Darstellung und Auffassung treu bleiben. Endgültig ist jedoch die Frage von der schliesslichen Endigungsweise der Hörnerven in den Cristæ und Maculæ acusticæ beim Barsche, wie bei den Knochenfischen überhaupt, nicht entschieden; dazu ist eine Präparationsweise nothwendig, wodurch sich die Endelemente des Nerven in sicherer Verbindung mit den Nervenfäserchen darstellen lassen.

Das Gehörorgan der Perca fluviatilis kann hier als Typus der Knochenfische gelten, und ich finde es deswegen überflüssig, die übrigen von mir untersuchten Repräsentanten dieser grossen Thiergruppe in der fraglichen Beziehung eingehender zu beschreiben, da es aus allen meinen Studien hervorgeht, dass eine grosse Uebereinstimmung, zwar nicht so viel in der äusseren Gestalt, als besonders in der morphologischen Zusammensetzung und im feineren Bau unter ihnen herrscht. Ich werde also, unter Hinweisung auf die besser als jede Beschreibung belehrenden Abbildungen, hier nur die morphologischen Eigenthümlichkeiten im membranösen Gehörorgane der vorliegenden Thiere einzeln hervorheben. In Betreff der knorpelig-knöchernen Kapsel, in welcher das Gehörorgan liegt, sind so unwesentliche Differenzen vorhanden, dass sie nur ausnahmsweise besprochen werden soll. Beim Hecht werde ich jedoch auf diese Frage, sowie auf den feineren Bau, noch einmal zurückkommen.

http://dl.ub.uni-freiburg.de/diglit/retzius1881-1/0069
© Universitätsbibliothek Freiburg
gefördert durch
Baden-Württemberg

Das Gehörorgan der Lucioperca Sandra Cuv.

Tafel VII. Fig. 1 und 2.

Das membranöse Gehörorgan der Lucioperca Sandra bietet viele Aehnlichkeit mit dem der Perca dar. Es ist aus denselben Theilen zusammengesetzt und besteht also aus *Utriculus* mit *Sinus superior* und einem kurzen *Apex, Recessus utriculi, Ampulla* und *Canalis m. anterior, Ampulla* und *Canalis m. externus, Ampulla* und *Canalis m. posterior, Sacculus* mit dem *Ductus endolymphaticus, Lagena cochleæ.* Es finden sich sieben Nervenendstellen, nämlich: *Macula ac. recessus utriculi, Crista ac. amp. anterioris, Crista ac. amp. externæ, Crista ac. amp. posterioris, Macula ac. sacculi, Papilla ac. lagenæ* und *Macula ac. neglecta.*

Der sehr kurze Nervus acusticus theilt sich gleich in Aeste, welche in zwei Hauptpartien zusammengestellt werden können, einen *Ramus anterior* (s. vestibularis aut.), welcher Zweige zu den beiden Cristæ amp. anter. und poster. und zu der Macula rec. utriculi sendet (ebensowie einige Bündel zu dem vorderen Theil der Macula sacculi), und einen *Ramus posterior* (s. cochlearis aut.), welcher den grössten Theil der Macula sacculi, Papilla lagenæ, Crista amp. posterioris und Macula neglecta mit Zweigen (*Ramulus sacculi, Ramulus lagenæ, Ramulus ampullæ posterioris* und *Ramulus neglectus*) versieht. Wie bei der Perca lassen sich auch die zur Macula sacculi gehenden Bündel als einen mittleren Ast (Ramus medius) auffassen.

Das membranöse Gehörorgan der Lucioperca bietet indessen einige Formverschiedenheiten von der der Perca dar. Ersteres ist nämlich im ganzen verhältmässig niedriger, indem der *Sinus utriculi superior* (Fig. 1, 2 *ss*) kürzer ist und der in ihn einmündende vordere und hintere Bogengang oben früher umbiegen. Der Apex (Fig. 1, 2 *ass*) des Sinus superior ist kurz und wenig entwickelt; der Sinus selbst ist an seiner Mitte schmaler, gleichsam etwas eingekniffen, erweitert sich aber stärker am oberen und unteren Ende. Der *Utriculus* (Fig. 1, 2 *u*) liegt horizontal, ist etwas niedriger als bei Perca. Der unten eine ovale Macula acustica enthaltende *Recessus utriculi* erhebt sich am vorderen Ende (Fig. 1, 2 *rec*), und die hier höher oben entspringende, verhältnissmässig grosse *vordere Ampulle* (Fig. 1, 2 *aa*) liegt deswegen ziemlich hoch; der *vordere Bogengang* (Fig. 1, 2 *ca*) steigt zuerst nach vorn und oben, um in sanftem Bogen sich dann nach hinten-oben und innen und endlich nach hinten-unten und innen sich zu kehren und in den Sinus superior auszumünden. Die *äussere Ampulle* (Fig. 1, 2 *ae*) und ihr *Bogengang* (*ce*) ähneln sehr denjenigen bei Perca. Die *hintere Ampulle* (Fig. 1, 2 *ap*) ebenfalls; der *hintere Bogengang* aber läuft (Fig. 1, 2 *cp*) in der Mittelpartie weniger gerade, mehr gebogen, und im oberen Theil eine grössere Biegung nach unten-innen-vorn bildend, um in den Sinus superior überzugehen. Der Utriculus ist in der Mitte seines Bodens etwas quer eingeschnürt und hier liegt an der Innenfläche die quer gestellte, ovale, verhältnissmässig grosse *Macula neglecta* (Fig. 2 *mn*) — bei den von mir untersuchten Exemplaren dieser Fischart sah ich nur eine einzige, nicht in zwei Platten getheilte Macula — zu welcher der sich in mehrere Bündel auflösende *Ramulus neglectus* (Fig. 2 *rn*), von dem Ramus posterior ungefähr an der Verzweigungsstelle des Ramulus lagenæ und Ramulus ampullæ posterioris entspringend, von hinten her verläuft, um in ihr zu enden. Eine Communicationsöffnung zwischen Utriculus und Sacculus, einen Canalis utriculo-saccularis, konnte ich hier ebensowenig wie bei Perca finden. Der *Sacculus* (Fig. 1, 2 *s*) ist lang, verhältnissmässig niedrig, mit dem vorderen Ende höher gestellt; sein Otolith ist in Uebereinstimmung hiermit lang und nicht hoch, sowohl vorn als hinten zugespitzt; die *Macula acustica sacculi* (*ms*) ist sehr schmal lancettförmig, an beiden Enden zugespitzt und in der Mitte des unteren Randes etwas eingebuchtet; am *Ramulus sacculi* (*rs*) kann man mehrere Bündel unterscheiden, vorzugsweise aber ein vorderes vom Ramus anterior, und ein hinteres vom Ramus posterior stammendes. Vor der Mitte geht am oberen

http://dl.ub.uni-freiburg.de/diglit/retzius1881-1/0070
© Universitätsbibliothek Freiburg
gefördert durch
Baden-Württemberg

Umfang des Sacculus der oben blind endende *Ductus endolymphaticus* aus. Auf dem hinteren-oberen, nach hinten stark hervorspringenden Sacculusende sitzt die blasenförmige *Lagena cochleæ* (Fig. 1, 2, *l*), auf deren Innenfläche an der medialen Wand die dreieckig-zungenförmige *Papilla ac. lagenæ* (*pl*) mit ihrem Otolithen liegt; der zu ihr verlaufende *Ramulus lagenæ* (Fig. 1, 2 *rl*) ist auffallend lang.

Das Gehörorgan des Mullus barbatus L.

Tafel VII. Fig. 3 und 4.

Von Perca und Lucioperca unterscheidet sich Mullus in Betreff der allgemeinen Gestalt des membranösen Gehörorgans in einigen Beziehungen. Man erkennt bei ihm indessen ganz dieselben Theile wieder, nämlich den *Utriculus* mit *Sinus superior, Recessus utriculi, Ampulla anterior, externa* und *posterior* mit ihren betreff. drei *Bogengängen, Sacculus* mit *Ductus endolymphaticus, Lagena cochleæ.* Es finden sich hier ferner dieselben sieben Nervenendstellen, nämlich *Macula ac. recessus utriculi,* die drei *Cristæ* der Ampullen, *Macula ac. sacculi, Papilla ac. lagenæ* und eine in zwei Platten getheilte *Macula ac. neglecta.*

Der sehr kurze Acusticusstamm verzweigt sich in gleicher Weise, indem sein *Ramus anterior* einen *Ramulus amp. anterioris,* einen *Ramulus amp. externæ* und einen *Ramulus rec. utriculi* und dazu noch ein dickes Bündel zum *Ramulus sacculi* entsendet; der *Ramus posterior* theilt sich in einen Zweig zum *Ramulus sacculi,* einen *Ramulus lagenæ,* einen *Ramulus amp. posterioris* und einen am Theilungswinkel der beiden letzteren entspringenden *Ramulus neglectus.*

Das ganze membranöse Gehörorgan ist verhältnissmässig hoch und kurz. Vom horizontal liegenden *Utriculus* (Fig. 3, 4 *u*) steigt mit breitem kraterförmigem unterem Ende der ziemlich hohe *Sinus superior* (*ss*) hinauf, besitzt innen am oberen Ende eine kleine Andeutung des Apex, und empfängt hier den von vorn-aussen-unten kommenden Canalis anterior sowie den von hinten-aussen-unten kommenden Canalis posterior. Der vordere Theil des Utriculus verengt sich etwas, um sich dann zu dem ziemlich räumlichen *Recessus utriculi* (*rec*) zu erweitern, welcher unten-aussen am Boden die halbmondförmig-ovale *Macula acustica rec. utriculi* (*mu*) mit ihrem Otolithen trägt; vorn-oben geht der Recessus in die ziemlich hohe *Ampulla anterior* (*aa*) über, welche sich wieder in den *Canalis m. anterior* fortsetzt; dieser (*ca*) steigt schnell nach oben und etwas nach vorn, um sich sehr bald nach hinten-oben-innen zu biegen und fast gerade oder sehr wenig gebogen in dieser Richtung nach dem oberen Ende des Sinus superior zu verlaufen, in welchen er erweitert, aber nicht wie bei Perca und Lucioperca nach unten umbiegend, sich öffnet. Die *Ampulla externa* (*ae*) ist wie bei Perca gebaut und der kurze schmale *Canalis m. externus* bildet, wie bei dieser, kraterförmig erweitert hinten in den Utriculus zurückkehrend, einen kleinen unregelmässigen Ring. Die ziemlich hohe *Ampulla posterior* (*ap*), vom hinteren Ende des Utriculus ausgehend, dreht sich stark nach aussen; von ihr entspringt fast gerade nach oben, nur wenig nach aussen-hinten gebogen, der *Canalis m. posterior* (*cp*), um dann, nach innen-oben-vorn, nicht aber nach unten umbiegend, erweitert in den Sinus superior einzumünden. Der hintere Canal bildet mit dem vorderen einen verhältnissmässig kleinen Winkel. Am Boden des Utriculus, gerade unter dem Sinus superior, findet sich die ungetheilte *Macula ac. neglecta* (Fig. 4 *mn*); dagegen konnte ich hier ebensowenig wie bei Perca und Lucioperca eine Communicationsöffnung zum Sacculus, einen Canalis utriculo-saccularis, entdecken. Der *Sacculus* (Fig. 3, 4 *s*) ist verhältnissmässig kurz, besonders wenn man ihn mit den entsprechenden Bildungen bei Perca und Lucioperca vergleicht. Er ist aber ziemlich hoch; seine *Macula acustica* (Fig. 3 *ms*) ist länglich-oval und liegt verhältnissmässig hoch oben an der medialen Wand. Vom oberen-inneren Umfang steigt der oben

http://dl.ub.uni-freiburg.de/diglit/retzius1881-1/0071
© Universitätsbibliothek Freiburg
gefördert durch
Baden-Württemberg

blind endende *Ductus endolymphaticus* (Fig. 3 *de*) neben dem Sinus hinauf. Der Otolith ist kurz und hoch mit tiefem Einschnitt am vorderen Ende. An der hinteren, stumpfen Seite des Sacculus sitzt als grosse, blasenförmige Ausstülpung, aber mit verengertem Halse, die *Lagena cochleæ* (Fig. 3, 4 *l*) mit dreieckig-zungenförmiger *Papilla acustica* (*pl*) und halbmondförmigem Otolithen (*o*).

Das Gehörorgan des Pagellus centrodontus C. V.

Tafel VII. Fig. 5 und 6.

Das membranöse Gehörorgan des Pagellus ist hoch und ähnelt in mehrerer Hinsicht dem der Perca, obwohl auch verschiedene Differenzen vorhanden sind. Wie bei diesem Fisch kann man auch hier folgende Partien unterscheiden: *Utriculus* mit *Sinus superior* und *Apex, Recessus utriculi, Ampulla anterior, externa* und *posterior* mit ihren betreff. drei *Bogengängen, Sacculus* mit *Ductus endolymphaticus*, und *Lagena cochleæ*. Es finden sich auch hier sieben Nervenendstellen, nämlich *Macula ac. recessus utriculi*, die drei *Cristæ acusticæ* der Ampullen, *Macula ac. sacculi, Papilla ac. lagenæ* und *Macula ac. neglecta* (aus zwei Platten gebildet).

Der kurze Acusticus theilt sich sogleich in einen *Ramus anterior*, welcher die vordere und äussere Ampulle mit je einem Zweige, und die Macula recessus utriculi mit einem aus mehreren Bündeln bestehenden Zweige (*Ramulus ampullæ anterioris, Ramulus ampullæ externæ, Ramulus recessus utriculi*) versieht und ein Bündel zur Macula sacculi sendet, sowie einen *Ramus posterior*, welcher Zweige zur Macula sacculi (*Ramulus sacculi*), zur Papilla lagenæ, zur zweigetheilten Macula neglecta und Ampulla posterior (*Ramulus lagenæ*, einen zweigetheilten *Ramulus neglectus* und *Ramulus ampullæ posterioris*) sendet, indem die Zweige der letzteren drei Nervenendstellen zuerst zusammen in einem Aste verlaufen und erst später sich von einander trennen.

Der horizontal liegende, kurze und ziemlich schmale *Utriculus* (Fig. 5, 6 *u*) sendet nach oben und ein wenig nach hinten den hohen und ziemlich schmalen *Sinus superior*, welcher oben-innen mit einem kleinen, kurzen *Apex* versehen ist und von oben-vorn und oben-hinten die beiden verticalen Canäle empfängt. Der Utriculus geht vorn in einen räumlichen, blasenartig erweiterten *Recessus utriculi* (Fig. 5, 6 *rec*) über, welcher am unteren schalenförmigen Boden, an dessen unterer Seite die Bündel des Ramulus rec. utriculi sich ausbreiten, die länglich ovale *Macula ac. rec. utriculi* (*mu*) trägt; vorn geht von ihm nach ringförmiger Einschnürung die hohe, gleichsam von vorn nach hinten zusammengezogene *Ampulla anterior* (Fig. 5, 6 *aa*) aus; von ihr steigt, schnell sich verschmälernd, der *Canalis m. anterior* (*ca*) nach oben und ein wenig nach vorn, um nach einer Strecke sich wieder nach hinten-oben-innen umzubiegen, endlich in schneller Biegung nach unten-innen zu kehren und in den Sinus superior einzumünden. Vom oberen-äusseren Umfang des Recessus geht die wie bei den beschriebenen Fischen gestaltete *Ampulla externa* (*ae*) aus und setzt sich in den schmalen und sehr kurzen, ringförmig gebogenen *Canalis m. externus* (*ce*) fort, welcher sich am Uebergang des Sinus superior in den Utriculus stark glockenförmig erweitert einsenkt. Die *Ampulla posterior* (*ap*) ist der vorderen Ampulle ähnlich und von ihr steigt der *Canalis m. posterior* (*cp*) nach oben und ein wenig nach hinten, um dann nach oben-vorn-innen und endlich, schnell gebogen, nach unten-vorn-innen zu ziehen und in den Sinus superior einzumünden. Das obere Ende des hinteren und das des vorderen Canals nähern sich, wie beim Barsche, stark, einen spitzen Winkel bildend, ehe sie in den Sinus einmünden. Am unteren Umfang senkt sich der Utriculus in der Mitte in eine kurze Ausstülpung hinab, indem sich zwischen der letzteren und dem Recessus eine starke Einbiegung der Wand befindet; an der Innenfläche des Bodens liegt fast gerade unter dem

http://dl.ub.uni-freiburg.de/diglit/retzius1881-1/0072
© Universitätsbibliothek Freiburg
gefördert durch
Baden-Württemberg

Sinus superior die *Macula ac. neglecta* (Fig. 6 *mn*), welche hier aus zwei getrennten, aber dicht neben einander belegenen, rundlichen Platten besteht, zu welchen sich der bald nach seinem Abgange von der Theilungsstelle des Ramulus lagenæ und Ramulus amp. posterioris sich in zwei Zweige spaltende Ramulus neglectus (Fig. 6 *rn*) von hinten her begiebt. Wie bei Perca, Lucioperca und Mullus kann ich auch beim Pagellus keine Communicationsöffnung zwischen Utriculus und Sacculus, keinen Canalis utriculo-saccularis, entdecken. Der *Sacculus* (Fig. 5, 6 *s*) ist etwa von Mittelgrösse, vorn etwas zugespitzt, hinten stumpf, enthält einen recht grossen, gezackten Otolithen und an der medialen Wand eine lancettförmige *Macula acustica sacculi* (Fig. 5 *ms*), zu welcher sich der Ramulus sacculi, in mehrere Bündel getheilt, ausbreitet; vom oberen Umfang steigt ein enger *Ductus endolymphaticus* am Sinus hinauf. Hinten sitzt als eine Ausstülpung der Sacculuswand die sehr grosse *Lagena cochleæ* (Fig. 5, 6 *l*), an deren medialer Wand sich eine grosse, halbmondförmige *Papilla acustica* (Fig. 5 *l*) mit daran liegendem, ebenfalls halbmondförmigem Otolithen (*o*) befindet.

Das Gehörorgan von Scomber Scomber L.

Tafel VIII. Fig. 1 und 2.

Das membranöse Gehörorgan dieses Fisches unterscheidet sich in seiner ganzen Gestaltung ziemlich viel von den bis jetzt beschriebenen. Es ist im ganzen länger und niedriger, besonders weil der Sacculus viel kleiner und niedriger ist. Er besteht aus denselben einzelnen Theilen wie die anderen, nämlich aus folgenden: *Utriculus* mit *Sinus superior* und dessen Apex, *Recessus utriculi*, *Ampulla anterior*, *Ampulla externa*, *Ampulla posterior* mit ihren betreff. *drei Bogengängen*, *Sacculus* mit dem *Ductus endolymphaticus*, *Lagena cochleæ*.

Es finden sich sieben Nervenendstellen, nämlich: *Macula ac. rec. utriculi*, die *Cristæ ac.* der drei Ampullen, die *Macula ac. sacculi*, *Macula ac. neglecta* (aus zwei Platten bestehend), *Papilla ac. lagenæ*.

Zu denselben verbreitet sich der Acusticus, indem der sehr kurze Stamm wie gewöhnlich einen *Ramus anterior* aussendet, welcher zur Crista der vorderen Ampulle einen *Ramulus amp. anterioris*, zur Crista der äusseren Ampulle einen *Ramulus amp. externæ* und dazwischen zur Macula rec. utriculi den in mehrere Bündel getheilten *Ramulus rec. utriculi* schickt und zugleich die Macula sacculi mit einem Bündel versieht; nach hinten geht der *Ramus posterior*, welcher zuerst Bündel zur Macula sacculi (den eigentlichen *Ramulus sacculi*) abgiebt, dann eine kurze Strecke verläuft, bis er sich in einen *Ramulus lagenæ* zur Papilla lagenæ, einen *Ramulus amp. posterioris* zur hinteren Ampulle und endlich einen zweigetheilten *Ramulus neglectus* theilt.

Der *Utriculus* (Fig. 1, 2 *u*) ist ein verhältnissmässig langer, horizontal liegender Canal, welcher sich oben mit breitem Anfangsstück in den *Sinus superior* (Fig. 1, 2 *ss*) ausstülpt; dieser steigt nach oben und hinten und läuft oben in einen kleinen Apex aus, indem er von vorn-aussen und von hinten-aussen die beiden verticalen Bogengänge empfängt. Der Utriculus senkt sich etwas nach vorn hin, indem er in den blasenartig erweiterten *Recessus utriculi* (Fig, 1, 2 *rec*) übergeht. Dieser, am unteren Boden die länglich-ovale *Macula acustica* mit dreieckigem Otolithen tragend, geht vorn in die *Ampulla anterior* (Fig. 1, 2 *aa*) über, welche sich nach vorn-unten dreht, um nach unten hin in den *Canalis m. anterior* (*ca*) überzugehen; dieser Canal läuft zuerst weiter nach unten-vorn, dann biegt er sich nach oben-vorn-aussen, um, etwas höher nach oben-hinten-innen umbiegend, sich wieder nach unten-innen-hinten zu senken und in den Sinus superior zu öffnen. Die *Ampulla externa* (Fig. 1, 2 *ae*), ziemlich gross und hoch, geht in den verhältnissmässig grossen und weiten, ringförmig zu seiner Einmündung in den unteren

http://dl.ub.uni-freiburg.de/diglit/retzius1881-1/0073
© Universitätsbibliothek Freiburg
gefördert durch
Baden-Württemberg

Theil des Sinus sup. gebogenen *Canalis m. externus* (*ce*) über. Die *Ampulla posterior* (Fig. 1, 2 *ap*), der vorderen Ampulle ähnlich, geht in den *Canalis m. posterior* (*cp*) über, welcher schnell nach hinten-oben-aussen, dann nach oben-vorn und endlich umbiegend nach unten-vorn-innen verläuft, um in den Sinus sup. auszumünden. Der Utriculus zeigt mitten am unteren Umfang eine schwache Einschnürung, und hier finden sich die zwei kleinen, rundlichen Hügel der *Macula neglecta* (Fig. 2 *mn*), jede mit ihrem von hinten kommenden Nervenzweig versehen. Eine Communicationsöffnung, einen Canalis utriculo-saccularis, konnte ich hier, wie bei den bis jetzt oben beschriebenen Teleostiern, nicht auffinden. Der *Sacculus* (Fig. 1, 2 *s*) ist, wie erwähnt, im ganzen klein, besonders sehr niedrig, reicht mit seinem vorderen spitzen Ende nur halbwegs unter dem Recessus, während der stark nach vorn gezogene, vordere Canal weit vor ihm hervorsteht. Die an der medialen Wand des Sacculus belegene *Macula acustica sacculi* (*ms*) ist schmal lancettförmig; der ihr anliegende Otolith (*o*) ist breiter lancettförmig; nach oben-hinten läuft der blind endigende *Ductus endolymphaticus* (Fig. 1 *de*), dem Sinus superior anliegend, hinauf. Am hinteren Umfang findet sich als Ausstülpung des Sacculus die verhältnissmässig grosse, blasenförmige, am Halse etwas eingeschnürte *Lagena cochleæ* (Fig. 1, 2 *l*), an deren medialer Wand sich die halbmondförmige *Papilla acustica lagenæ* (*pl*) mit ihrem ebenfalls etwa halbmondförmigen Otolithen (*o*) befindet.

Das Gehörorgan von Zeus faber L.

Tafel VIII. Fig. 3 und 4.

Das membranöse Gehörorgan dieses Fisches ist charakterisirt durch seine nicht unbedeutende Höhe, besonders aber durch die Kleinheit und vor Allem die Kürze des Sacculus. Es besteht aus folgenden Theilen: *Utriculus* mit *Sinus superior* und dessen *Apex, Recessus utriculi, Ampulla anterior, Ampulla externa, Ampulla posterior* mit ihren entsprechenden drei *Bogengängen, Sacculus* mit *Ductus endolymphaticus, Lagena cochleæ.*

Von Nervenendstellen konnte ich hier nur sechs wiederfinden, nämlich: *Macula ac. recessus utriculi*, drei *Cristæ ac. ampullarum, Macula ac. sacculi* und *Papilla ac. lagenæ.*

Der Acusticusstamm theilt sich sogleich in einen *Ramus anterior*, welcher zur vorderen Ampulle einen *Ramulus amp. anterioris*, zur äusseren Ampulle einen *Ramulus amp. externæ* und zwischen diesen zum Recessus utriculi einen bald in mehrere Bündel sich auflösenden *Ramulus rec. utriculi* schickt, woneben er auch einzelne Bündel zur Macula sacculi ausgehen lässt; nach hinten sendet der Stamm einen *Ramus posterior*, welcher zuerst mehrere Bündel zur Macula sacculi (*Ramulus sacculi*) sendet und dann sich in zwei Zweige theilt, nähmlich: in einen *Ramulus lagenæ* zur Papilla lagenæ und einen *Ramulus amp. posterioris* zur hinteren Ampulle.

Der nach vorn sich etwas senkende *Utriculus* (Fig. 3, 4 *u*) sendet nach oben einen hohen *Sinus superior* Fig. 3, 4 *ss*), welcher oben-innen mit einem kurzen Apex endigt und die beiden verticalen Bogengänge aufnimmt. Nach vorn-unten hin erweitert sich der Utriculus zu einem ziemlich grossen, blasenförmigen *Recessus utriculi* (Fig. 3, 4 *rec*), welcher am unteren, schalenförmigen Umfang eine länglich ovale *Macula acustica* mit dreieckigem Otolithen trägt (*mu*). Nach vorn-oben geht derselbe mit weiter Mündung in die recht grosse *Ampulla anterior* (Fig. 3, 4 *aa*) über, welche, nach vorn hin sich erhebend, in den nach oben-vorn-aussen aufsteigenden, dann nach hinten und etwas nach innen-oben umbiegenden und endlich nach unten-innen in den Sinus superior einmündenden *Canalis m. anterior* sich fortsetzt. Die ebenfalls räumliche *Ampulla externa* (Fig. 3, 4 *ae*), von gewöhnlicher Gestalt, geht in einen auffallend kurzen, ringförmig gebogenen *Canalis m. externus* (*ce*) über, welcher erweitert hinten in den Utriculus eben an

http://dl.ub.uni-freiburg.de/diglit/retzius1881-1/0074
© Universitätsbibliothek Freiburg
gefördert durch
Baden-Württemberg

der Einmündung des Sinus superior einläuft. Die *Ampulla posterior* (Fig. 3, 4 *ap*), welche mit weiter Mündung sich vom hinteren Ende des Utriculus fortsetzt, ist gross und der vorderen Ampulle ähnlich; von ihr geht nach hinten-oben-aussen der *Canalis m. posterior* (*cp*) aus und steigt dann nach oben-vorn, um sich nach vorn-innen zu kehren und in den Sinus superior auszumünden. Am unteren Umfang des Utriculus findet sich in der Mitte eine kleine Ausbuchtung nach unten, aber keine Communication, kein Canalis utriculo-saccularis; ebenfalls konnte ich hier keine Macula neglecta und keinen Ramulus neglectus entdecken. Ersteres stimmt mit den Verhältnissen der im Systeme nahestehenden Fische; das Fehlen der Macula neglecta mit ihrem Nervenzweig erscheint aber sonderbar, wenn man bedenkt, dass der Zeus unter den Scomberoidei aufgeführt worden ist. Ich habe zwar, so genau ich konnte, untersucht, hatte aber nur ein Exemplar des Fisches zu Verfügung. Ich lasse deswegen diese Frage als nicht ganz sicher entschieden dahingestellt sein. Der *Sacculus* (Fig. 3, 4 *s*) ist eine auffallend kurze, aber verhältnissmässig hohe, rundlich dreieckige Blase mit länglich ovaler Macula acustica (*ms*); auf ihr liegt ein eigenthümlich gestalteter, im ganzen dreieckiger Otolith (Fig. 4 *a*) an der medialen Wand; nach oben läuft der Sacculus in einen, dem Sinus superior anliegenden, oben blind endigenden *Ductus endolymphaticus* (Fig. 3 *de*) aus. Am hinteren-oberen Umfang findet sich als Ausstülpung der Sacculuswand die ziemlich kleine *Lagena cochleæ* (Fig. 3, 4 *l*) mit dreieckig-halbmondförmiger *Papilla acustica* (*pl*); einen besonderen Otolithen konnte ich hier in den beiden von mir untersuchten Gehörorganen nicht finden.

Das Gehörorgan von Trachinus draco L.

Tafel VIII. Fig. 5 und 6.

Das membranöse Gehörorgan des Trachinus ist durch die bedeutende Grösse des Sacculus besonders charakterisirt. Es besteht aus folgenden Theilen: *Utriculus* mit *Sinus superior* und dessen *Recessus utriculi, Ampulla anterior, Ampulla externa, Ampulla posterior* mit den ihnen angehörigen drei *Bogengängen, Sacculus* mit dem *Ductus endolymphaticus, Lagena cochleæ.*

Es finden sich sieben verschiedene Nervenendstellen, nämlich: eine *Macula ac. recessus utriculi,* drei *Cristæ ac.* der Ampullen, eine *Macula ac. sacculi, eine Papilla ac. lagenæ* und eine aus zwei getrennten Platten bestehende *Macula neglecta.*

Der Acusticusstamm theilt sich in einen *Ramus anterior,* welcher sich in einen *Ramulus amp. anterioris* zur vorderen Ampulle, einen *Ramulus amp. externæ* zur äusseren Ampulle, und zwischen diesen in einen in mehrere Bündel sogleich sich auflösenden *Ramulus recessus utriculi* zur Macula rec. utriculi sich zweigt und ausserdem noch Bündel zur Macula sacculi sendet; ferner sendet der Stamm seinen zweiten Ast, *Ramus posterior,* nach unten und hinten, und dieser sendet zuerst zur Macula sacculi den übrigen Theil des *Ramulus sacculi,* verläuft dann eine Strecke weiter nach hinten und theilt sich in einen langen *Ramulus lagenæ* und einen *Ramulus amp. posterioris,* wobei er aber noch einen kleinen Zweig, *Ramulus neglectus,* nach vorn sendet, welcher sich in zwei Bündel theilt, von denen eins zu jeder Platte der Macula neglecta geht.

Der *Utriculus* (Fig. 5, 6 *u*) ist ein langer, horizontal liegender Canal, der von oben her einen kurzen *Sinus superior* (Fig. 5, 6 *ss*) aufnimmt, an dem oben ein ziemlich grosser *Apex* (Fig. 5, 6 *ass*) sich findet; unter dem letzteren münden die beiden sog. verticalen Bogengänge ein. Der Utriculus geht direct und wenig erweitert in den *Recessus utriculi* (Fig. 5, 6 *rec*) über, welcher am Boden mit länglich-ovaler *Macula acustica* (*mu*) und dreieckigem

http://dl.ub.uni-freiburg.de/diglit/retzius1881-1/0075
© Universitätsbibliothek Freiburg
gefördert durch
Baden-Württemberg

Otolithen (*o*) versehen ist. Die vom Recessus vorn ausgehende *Ampulla anterior* (Fig. 5, 6 *aa*) setzt sich in den *Canalis m. anterior* fort, welcher zuerst nach vorn-oben-aussen geht, dann aber nach hinten-oben-innen umkehrt, sich dann etwas senkt und erweitert in den Sinus superior einmündet. Die *Ampulla externa* (Fig. 5, 6 *ae*), von der diesem Gebilde gewöhnlichen Form, geht in einen ringförmig gebogenen, verhältnissmässig langen, horizontal liegenden *Canalis m. externus* über, welcher unter dem Sinus in den Utriculus einmündet. Die *Ampulla posterior* (Fig. 5, 6 *ap*), der vorderen ähnlich, geht in den *Canalis m. posterior* über, welcher sich nach aussen-hinten und oben, dann nach vorn-oben und innen und endlich nach innen-unten kehrt, um in den Sinus einzumünden. Am Boden des Utriculus, gerade unter dem Sinus superior, finden sich die beiden neben einander liegenden Platten der *Macula neglecta* (Fig. 5, 6 *mn*). Eine Communicationsöffnung, Ductus utriculo-saccularis, zwischen den einander anheftenden Utriculus und Sacculus konnte ich nicht entdecken. Der *Sacculus* (Fig. 5, 6 *s*) ist auffallend gross, mandelförmig, mit dem vorderen zugespitzten Ende bis unter die vordere Ampulle, mit dem hinteren stumpfen Ende hinter die Ampulla posterior reichend. An der medialen Wand des Sacculus findet sich eine im ganzen kleine, lancettförmige *Macula acustica sacculi* (Fig. 5, 6 *ms*), während der Otolith (*o*) fast ebenso lang und hoch als der Sacculus selbst ist. Nach oben läuft vom letzteren an der Seite des Sinus superior der enge und blind endigende *Ductus endolymphaticus* (*de*) aus. Am hinteren Umfang des Sacculus findet sich oben, als Ausstülpung desselben, die verhältnissmässig sehr kleine, mützenförmige *Lagena cochleæ* (Fig. 5, 6 *l*), an deren medialer Wand eine, wie der Otolith (*o*), halbmondförmige *Papilla acustica* (*pl*) belegen ist.

Das Gehörorgan von Lophius piscatorius L.

Tafel IX. Fig. 1—3.

Das membranöse Gehörorgan des Lophius bietet beim ersten Anblick ein eigenthümliches Aussehen. Es ist nämlich sehr niedrig, wie von oben her zugedrückt und nach vorn ausgezogen. Es besteht aus folgenden, einzelnen Partien: *Utriculus* mit *Sinus superior, Recessus utriculi, Ampulla anterior, Ampulla externa, Ampulla posterior* mit den ihnen angehörigen drei *Bogengängen, Sacculus* mit *Ductus endolymphaticus, Lagena cochleæ.*

Von Nervenendstellen fand ich nur sechs, nämlich: eine *Macula ac. recessus utriculi*, drei *Cristæ ac. ampullarum*, eine *Macula ac. sacculi* und eine *Papillæ ac. lagenæ.*

Der kurze Acusticusstamm theilt sich, von hinten her kommend, sogleich in einen dickeren *Ramus anterior*, welcher hier merkwürdiger Weise den ganzen *Ramulus sacculi* zur Macula sacculi sendet und dann, seinen langen Weg nach vorn zurücklegend, sich in drei Partien theilt, nämlich: in einen *Ramulus amp. anterioris* zur vorderen Ampulle, einen *Ramulus amp. externæ* zur äusseren Ampulle und dazwischen einen in mehrere Bündel zerfallenden *Ramulus rec. utriculi* zur Macula rec. utriculi. Schon weit hinten, am hinteren Sacculusende, geht der *Ramus posterior* vom Stamm ab, verläuft nach innen und hinten und theilt sich dann in einen *Ramulus lagenæ*, welcher sich schlingenförmig zur Papilla lagenæ umbiegt, und einen *Ramulus amp. posterioris*, der weiter zur hinteren Ampulle geht.

Der *Utriculus* (Fig. 1—3 *u*) ist eine besonders lange, schmale Röhre, welche nach oben hin einen breiten, sehr kurzen *Sinus superior*, ohne oberen Apex, aussendet. Vorn geht der Utriculus in den etwas blasenförmig erweiterten *Recessus utriculi* (Fig. 1—3 *rec*) über, welcher am Boden eine ovale *Macula acustica* mit kleinem, dreieckigem Otolithen trägt. Nach vorn hin geht er mit weiter Oeffnung in die *Ampulla anterior* (Fig. 1—3 *aa*) über, welche verhältnissmässig gross und hoch ist und nach vorn-aussen hin in den zuerst eine Strecke horizontal verlaufenden *Canalis m. anterior* (*ca*) sich fortsetzt; letzterer biegt sich dann in schnellem Bogen nach oben und hinten-innen um und

http://dl.ub.uni-freiburg.de/diglit/retzius1881-1/0076
© Universitätsbibliothek Freiburg
gefördert durch
Baden-Württemberg

endet, stark erweitert, am oberen Ende des Sinus superior einmündend. Die *Ampulla externa* (Fig. 1—3 *ae*) geht nach aussen hin in den ziemlich langen *Canalis m. externus* (*ce*) über, welcher sich ringförmig nach hinten und dann nach innen kehrt, um weit hinten in den Utriculus einzumünden. Die *Ampulla posterior* (Fig. 1—3 *ap*), welche vom hinteren, ungewöhnlich weit ausgezogenen, eine Ansatzröhre oder einen Sinus posterior bildenden Ende des Utriculus ausgeht, dreht sich sogleich nach aussen-hinten und läuft in den *Canalis m. posterior* (*cp*) über, der nach oben-aussen und dann nach oben-vorn-innen zieht, um, nach unten-vorn-innen sich senkend, am oberen Ende des Sinus superior einzumünden. Im letzteren Theil seines Verlaufs bildet der hintere Bogengang mit dem vorderen beinahe einen rechten Winkel (Fig. 3). Am unteren Umfang des Utriculus findet sich unter dem Sinus superior eine kleine Einbiegung der Wand; aber keine Macula neglecta, keinen Ramulus neglectus konnte ich entdecken. Ebensowenig war es mir möglich, eine Communicationsöffnung, einen Canalis utriculo-saccularis, zu finden. Der *Sacculus* (Fig. 1—3 *s*) ist mittelgross, im Verhältniss zur Länge hoch und breit, sowohl vorn als hinten zugespitzt, und trägt an der medialen Wand eine kleine, schmale, lancettförmige *Macula acustica* (Fig. 1, 3 *ms*), an welcher von hinten her der Ramulus sacculi sich ausbreitet; der Macula liegt ein ziemlich grosser, ovaler, besonders am oberen Rande gezahnter Otolith an. Nach oben geht vom oberen Umfange des Sacculus der *Ductus endolymphaticus* (Fig. 1 *de*) aus und legt sich dem Sinus superior dicht an, oben blind endigend. Etwas vor und nach aussen-oben von dem hinteren spitzen Ende des Sacculus geht mit eigenthümlich langem und schmalem, rohrförmigem Halse die *Lagena cochleæ* (Fig. 1—3 *l*) nach hinten hin aus, wo sich an ihrer medialen Wand die kleine, unregelmässig ovale *Papilla acustica* (Fig. 1, 3 *pl*) mit anliegendem Otolithen (*o*) befindet.

Neben der Ansicht von aussen und derjenigen von innen habe ich auch eine von oben (Fig. 3) mitgetheilt, da das membranöse Gehörogan des Lophius zu den mehr eigenthümlich gestalteten gehört.

Das Gehörorgan von Trigla gurnardus L.

Tafel IX Fig. 4—6.

Das membranöse Gehörorgan der Trigla ist von dem des Lophius sehr verschieden, sowohl in Betreff der allgemeinen Gestalt als in Einzelheiten. Es besteht aus folgenden Theilen: *Utriculus* mit *Sinus superior, Recessus utriculi, Ampulla anterior, Ampulla externa* und *Ampulla posterior* mit den drei, ihnen angehörigen *Bogengängen, Sacculus* mit *Ductus endolymphaticus, Lagena cochleæ.*

Von Nervenendstellen sind sieben vorhanden, nämlich: *Macula ac. recessus utriculi,* drei *Cristæ ac. ampullarum, Macula ac. sacculi, Papilla ac. lagenæ* und eine aus zwei Platten bestehende *Macula ac. neglecta.*

Der sehr kurze Acusticusstamm sendet nach vorn und unten den *Ramus anterior,* welcher wie gewöhnlich den *Ramulus amp. anterioris, Ramulus amp. externæ* und *Ramulus rec. utriculi* und dazu noch ein dickes Bündel zum Ramulus sacculi, und nach hinten und unten den *Ramus posterior,* welcher zuerst den grösseren Theil des *Ramulus sacculi* abschickt und dann sich in den *Ramulus lagenæ, Ramulus amp. posterioris* sowie den später zweigetheilten *Ramulus neglectus* theilt.

Der *Utriculus* (Fig. 4, 5 *u*) sendet einen ziemlich hohen *Sinus superior* (Fig. 4, 5 *ss*) aus, welcher, ohne Apex, von oben-vorn und oben-hinten den Canalis anterior und Canalis posterior in der Weise aufnimmt, als ob er sich in die beiden theilte. Nach vorn-unten geht der ziemlich lange und enge Utriculus erweitert in einen blasenförmigen *Recessus utriculi* (Fig. 4, 5 *rec*) über, welcher an seinem schalenförmigen Boden die ovale *Macula acustica*

http://dl.ub.uni-freiburg.de/diglit/retzius1881-1/0077
© Universitätsbibliothek Freiburg
gefördert durch
Baden-Württemberg

(Fig. 4, 5 *mu*) mit rundlich-dreieckigem Otolithen trägt. Oben-vorn setzt er sich in die *Ampulla anterior* (Fig. 4, 5 *aa*) fort, welche, von gewöhnlicher Gestalt, in den *Canalis m. anterior* übergeht; dieser verläuft zuerst nach vorn-aussen-oben, dann in sanftem Bogen nach hinten-oben-innen und senkt sich zuletzt in den Sinus superior. Die *Ampulla externa* (Fig. 4, 5 *ae*) geht hoch oben vom Recessus aus; der von ihr auslaufende *Canalis m. externus* ist ziemlich kurz, verläuft nicht ganz horizontal, sondern aussen etwas höher, ringförmig gebogen und der hinteren Ampulle sich dicht anlegend, bis zum unteren Ende des Sinus superior, wo er in den Utriculus mit breiter Oeffnung mündet. Die *Ampulla posterior* (Fig. 4, 5 *ap*) ist relativ gross, der vorderen ähnlich und geht in den *Canalis m. posterior* über, zuerst nach hinten-oben-aussen und dann sanft gebogen nach innen-oben-vorn, um, einen spitzen Winkel mit dem Canalis anterior bildend, sich in den Sinus einzusenken. Am Boden des Utriculus findet sich eben unter dem hier einmündenden, hinteren Ende des äusseren Bogenganges die aus zwei dicht neben einander liegenden Platten bestehende *Macula ac. neglecta* (Fig. 5, 6 *mn*), zu welcher der zweigetheilte *Ramulus neglectus* geht. Einen Canalis utriculo-saccularis konnte ich auch bei diesem Fische nicht entdecken. Der *Sacculus* (Fig. 4, 5 *s*) ist verhältnissmässig kurz, sowohl vorn als hinten stumpf, trägt an der medialen Wand eine länglich ovale *Macula acustica* (Fig. 4 *ms*) mit ziemlich grossem Otolithen. Nach oben geht wie gewöhnlich ein blind endigender *Ductus endolymphaticus* (Fig. 4, 5 *de*) aus, dem Sinus superior anliegend. Am hinteren Umfang des Sacculus findet sich, als Ausstülpung seiner Wand, die verhältnissmässig grosse *Lagena cochleæ* (Fig. 4, 5 *l*), welche vom Sacculus unten durch eine tiefe Einschnürung abgegrenzt ist; an ihrer medialen Wand findet sich eine ovale *Papilla acustica* (Fig. 4 *pl*) mit halbmondförmig-ovalem Otolithen.

Das Gehörorgan des Cyclopterus lumpus L.

Tafel IX. Fig. 7—8.

Das schon von Ibsen, im ganzen richtig abgebildete, membranöse Gehörorgan des Cyclopterus ist, obwohl ganz eigenthümlich gestaltet, jedoch nicht vom gewöhnlichen Typus so abweichend, als es aus der Figur dieses Forschers zu sein scheint, indem besonders der dort nach oben (vertical) gerichtete, äussere Bogengang dem Horizontalplan viel näher verläuft. Ich habe dies Gehörorgan hier theils von innen (Fig. 7), theils von oben (Fig. 8) abgebildet. Es besteht wie bei den anderen Knochenfischen aus folgenden Theilen: *Utriculus* mit *Sinus superior*, *Recessus utriculi, Ampulla anterior, Ampulla externa, Ampulla posterior* mit ihren betreff. drei *Bogengängen, Sacculus* mit *Ductus endolymphaticus, Lagena cochleæ.*

Von Nervenendstellen giebt es sieben, nämlich: die *Macula ac. recessus utriculi,* drei *Cristæ ac. ampullarum, Macula ac. sacculi, Papilla ac. lagenæ* und eine aus zwei Platten bestehende *Macula ac. neglecta.*

Der Acusticusstamm theilt sich bald und sendet nach vorn den *Ramus anterior,* welcher sogleich nach unten den *Ramulus sacculi* abgiebt, dann weiter verläuft und sich zuletzt in drei Partien theilt, von welchen eine, der *Ramulus amp. anterioris,* für die vordere Ampulle, eine, der *Ramulus amp. externæ,* für die äussere Ampulle, und die zwischenliegende Partie, *Ramulus rec. utriculi,* für die Macula rec. utriculi bestimmt sind; der übrige kleinere Ast des Stammes, *Ramus posterior,* geht nach hinten-innen und theilt sich in drei Zweige, nämlich den *Ramulus lagenæ* für die Papilla lagenæ, den *Ramulus amp. posterioris* für die hintere Ampulle und den *Ramulus neglectus,* welcher sich wieder in zwei Bündel theilt, die in je einer Platte der Macula neglecta enden.

http://dl.ub.uni-freiburg.de/diglit/retzius1881-1/0078
© Universitätsbibliothek Freiburg
gefördert durch
Baden-Württemberg

Der *Utriculus* (Fig. 7, 8 *u*), ist eine verhältnissmässig grosse Röhre, welche in ihrer Mitte nach oben hin in einen engen und ausserordentlich kurzen *Sinus superior* (Fig. 7 *ss*) ausläuft; letzterer hat keinen Apex, nimmt aber die beiden verticalen Bogengänge von oben-vorn-aussen und von oben-hinten-aussen auf, welche hier in besonders spitzem Winkel zusammenlaufen (Fig. 7, 8). Nach vorn hin geht der Utriculus ohne bestimmte Grenze in den *Recessus utriculi* (Fig. 7, 8 *rec*) über, welcher an seinem Boden eine länglich-ovale *Macula acustica* (Fig. 7, 8 *mu*) mit gleichfalls ovalem Otolithen trägt. Vorn-aussen und oben münden in den Recessus, dicht an einander liegend, die vordere und die äussere Ampulle. Die *Ampulla anterior* (Fig. 7, 8 *aa*) geht nach oben-vorn-aussen in den *Canalis m. anterior* (Fig. 7, 8 *ca*) über, welcher in schönem sanftem Bogen nach hinten und zuletzt erweitert nach innen und unten verläuft, um in den Sinus superior einzumünden. Die *Ampulla externa* (Fig. 7, 8 *ae*), ungefähr von gewöhnlicher Form, setzt sich nach aussen-vorn-oben in einen ausserordentlich langen *Canalis m. externus* (Fig. 7, 8 *ce*) fort, welcher dann eine weite Strecke nach aussen und etwas hinten zurücklegt, dann sich schnell nach hinten und etwas innen (sogar etwas geknickt) umbiegt und endlich nach vorn-innen und etwas nach unten gegen den Utriculus zurückläuft, um, neben der hinteren Ampulle und stark erweitert, in denselben nach unten und hinten vom Sinus superior einzumünden. Im ganzen bildet dieser Bogengang mit der Horizontalebene einen spitzen Winkel. Die *Ampulla posterior*, der vorderen ähnlich, (Fig. 7, 8 *ap*) geht in den *Canalis m. posterior* (Fig. 7, 8 *cp*) über, welcher zuerst fast gerade nach aussen-hinten-oben, dann nach oben-vorn-innen in sanftem Bogen sich umkehrt und, dem vorderen Bogengang sehr genähert, in den Sinus einmündet. Am Boden des Utriculus konnte ich keinen Canalis utriculo-saccularis entdecken. Dagegen finden sich hier die beiden Platten der *Macula neglecta* (Fig. 7, 8 *mn*) mit dem in ihnen endigenden zweigetheilten *Ramulus neglectus* (Fig. 7, 8 *rn*). Der *Sacculus* (Fig. 7, 8 *s*) ist auffallend klein, eiförmig, liegt dem unteren Umfang des Utriculus in einer kleineren Strecke dicht an, setzt sich nach oben in einen *Ductus endolymphaticus* fort, enthält eine länglich ovale *Macula acustica* an der medialen Wand nebst einem ovalen, nach einem Ende hin spitzen Otolithen und stülpt sich hinten-oben in eine kleine, rundlich ovale, blasenförmige *Lagena cochleæ* (Fig. 7, 8 *l*) aus, welche mit ziemlich engem Halse versehen ist und hinten eine dreieckig ovale *Papilla acustica* (Fig. 7, 8, *pl*) nebst einem ovalen, nach einer Seite hin zugespitzten Otolithen trägt.

Im ganzen zeichnet sich also das membranöse Gehörorgan des Cyclopterus lumpus dadurch aus, dass die drei Bogengänge, und vor Allem der äussere, ausserordentlich lang und auch ziemlich weit sind und grosse Biegungen bilden, während der Sinus superior, der Sacculus und die Lagena unverhältnissmässig klein sind. Die Knorpelkapsel, in welcher das membranöse Gehörorgan logirt, ist mit ausserordentlich weiten Canälen versehen.

Das Gehörorgan von Gobius niger L.

Tafel X. Fig. 1 und 2.

Das membranöse Gehörorgan zeichnet sich schon bei erster Ansicht durch die sehr auffallende Grösse und Lage des Sacculus und dessen Macula acustica, sowie durch die Länge des hinteren Endes des Utriculus aus. Man unterscheidet an demselben: *Utriculus* mit *Sinus superior, Recessus utriculi, Ampulla anterior, Ampulla externa, Ampulla posterior*, die entsprechenden drei *Bogengänge, Sacculus* und *Lagena cochleæ*.

Von Nervenendstellen sind sechs vorhanden: *Macula ac. recessus utriculi*, drei *Cristæ ac. ampullarum, Macula ac. sacculi* und *Papilla ac. lagenæ*.

http://dl.ub.uni-freiburg.de/diglit/retzius1881-1/0079
© Universitätsbibliothek Freiburg
gefördert durch
Baden-Württemberg

Der Acusticus theilt sich sogleich beim Abgang von der Medulla oblongata in einen *Ramus anterior*, welcher sich in den *Ramulus amp. anterioris*, den *Ramulus amp. externæ*, sowie den *Ramulus rec. utriculi* verzweigt und ein kräftiges Bündel zum Ramulus sacculi abgiebt, und in einen *Ramus posterior*, welcher den übrigen Theil des *Ramulus sacculi* nach vorn-aussen sendet und dann, nach hinten verlaufend, in die zwei Endzweige, *Ramulus lagenæ* und *Ramulus amp. posterioris*, sich theilt; einen Ramulus neglectus konnte ich nicht entdecken.

Der *Utriculus* (Fig. 1 *u*) ist eine besonders lange und schmale Röhre, welche an ihrer Mitte knieförmig nach oben gebogen ist; von hier geht der *Sinus superior* (Fig. 1 *ss*) nach oben-hinten aus, mit einem sehr kurzen Apex endend und die beiden verticalen Bogengänge aufnehmend. Der Utriculus senkt sich nach vorn-unten und geht in den stark und blasenförmig, der Breite nach erweiterten *Recessus utriculi* (Fig. 1 *rec*) über, welcher am Boden die ziemlich kleine, ovale *Macula acustica rec. utriculi* mit ziemlich grossem ovalem Otolithen (*o*) trägt. Nach vorn und etwas nach aussen gehen vom Recessus dicht neben einander mit ziemlich langen Ansatzröhren die zwei Ampullen aus, von welchen die *Ampulla anterior* (Fig. 1, 2 *aa*), von gewöhnlicher Gestalt, nach vorn-aussen-oben gerichtet ist und in den *Canalis m. anterior* sich fortsetzt; dieser (Fig. 1, 2 *ca*) steigt zuerst nach oben-vorn und biegt sich dann in spitzem Winkel nach hinten-innen und etwas nach oben, um, sich wieder etwas senkend, in das obere Ende des Sinus superior zu münden. Die *Ampulla externa* (Fig. 1, 2 *ae*) geht vom oberen-äusseren Umfang des Recessus mit ungewöhnlich langem Ansatzrohre aus, richtet sich dann noch mehr nach aussen und setzt sich in den *Canalis m. externus* (Fig. 2 *ce*) fort, welcher ziemlich horizontal zuerst nach aussen-hinten, dann nach hinten und etwas nach innen verläuft, um in das hintere Ende des Utriculus, dicht neben, nach unten und aussen von der hinteren Ampulle einzumünden, in ähnlicher Weise wie bei Lophius, Gadus und Raniceps der Fall ist. Die *Ampulla posterior* (Fig. 1, 2 *ap*) geht von dem eben erwähnten, hinteren, (wie bei den Gadiden, Urodelen und vielen Reptilien) lang ausgezogenen Ende, *Sinus posterior*, des Utriculus aus, wendet sich nach aussen-hinten und setzt sich in den nach oben-vorn und dann nach innen ziehenden, in das obere Ende des Sinus superior einmündenden *Canalis m. posterior* (Fig. 1, 2 *cp*) fort. Am unteren Umfang des Utriculus konnte ich keine Spur von einem Canalis utriculo-saccularis entdecken; ebenso wenig sah ich hier eine Macula neglecta und einen dazu gehörigen Ramulus neglectus. Der *Sacculus* (Fig. 1, 2 *s, s*), wie oben erwähnt, von einer bei Teleostiern sehr ungewöhnlichen Gestalt, Grösse und Lage, ist im ganzen von rundlicher, seitlich abgeplatteter Form und findet sich an der lateralen Seite des Utriculus und Recessus utriculi; mit seinem unteren, ziemlich geraden Umfang senkt er sich eine Strecke unter den Utriculus, vorn wendet sich die untere Contour in starkem, winkligem Bogen in den vorderen Umfang um, bis zu den Amp. anterior und externa, nach aussen von ihnen liegend, bis zur vorderen Biegung des äusseren Bogenganges zureichend. Der vordere Umfang steigt dann nach oben bis zur Höhe des hinteren Endes des vorderen Bogengangs, biegt sich in den oberen Umfang um, welcher ungefähr so hoch wie der Sinus superior ist, dessen lateraler Seite er dicht anliegt; dieser Umfang biegt sich in den hinteren um, welcher fast bis zum hinteren Bogengang reicht, der hinteren Ampulle sowie dem hinteren Ende des Utriculus anliegt und nach unten hin winklig in die untere Contour übergeht. Die *Macula acustica sacculi* (Fig. 1 *ms*) liegt an der medialen Wand, aber nicht wie sonst bei Teleostiern unter dem Utriculus, sondern lateralwärts und nach oben von ihm, indem die Nervenbündel des Ramulus sacculi sich (ebenfalls wie bei vielen Reptilien) fächerförmig nach oben und vorn in der breit halbmondförmigen Macula acustica ausbreiten. In dem Sacculus liegt der überaus grosse, platt scheibenförmige, im ganzen rundlich-viereckige, am hinteren Umfang ausgezackte Otolith (Fig. 1, 2 *o*). Einen Ductus endolymphaticus konnte ich hier nicht auffinden. Nahe an der hinteren, unteren Ecke des Sacculus mündet in ihn (wie bei den Gadiden u. A.) mit schmalem Halse und kleiner Oeffnung die *Lagena cochleæ* (Fig. 1, 2 *l*), welche von birnförmiger Gestalt ist und an der lateralen Wand eine kleine ovale *Papilla acustica* (Fig. 1 *pl*) trägt sowie einen ovalen, vorn etwas gezahnten, scheibenförmigen Otolithen (Fig. 1, 2 *o*) enthält.

http://dl.ub.uni-freiburg.de/diglit/retzius1881-1/0080
© Universitätsbibliothek Freiburg
gefördert durch
Baden-Württemberg

Das Gehörorgan von Callionymus lyra L.

Tafel X. Fig. 3 und 4.

Das membranöse Gehörorgan des Callionymus zeichnet sich durch geringe Höhe, durch die Länge der vorderen Partie und die Weite der Bogengänge aus. Man bemerkt an ihm folgende Theile: *Utriculus* mit *Sinus superior, Recessus utriculi, Ampulla anterior, Ampulla externa, Ampulla posterior*, die entsprechenden drei *Bogengänge, Sacculus* mit *Ductus endolymphaticus, Lagena cochleæ.*

Von Nervenendstellen sind sechs vorhanden, nämlich: *Macula ac. recessus utriculi,* drei *Cristæ ac. ampullarum, Macula ac. sacculi, Papilla ac. lagenæ.*

Der kurze Acusticus theilt sich, wie gewöhnlich, in einen *Ramus anterior,* welcher sich in den langen *Ramulus amp. anterioris,* den ebenfalls langen *Ramulus amp externæ,* den *Ramulus rec. utriculi* und ein Bündel zum Ramulus sacculi verzweigt, und in einen *Ramus posterior,* welcher den übrigen Theil des *Ramulus sacculi* abgiebt und sich dann in den *Ramulus lagenæ* und *Ramulus amp. posterioris* theilt.

Der *Utriculus* (Fig. 3, 4 *u*) ist eine lange, im ganzen horizontal liegende, aber nach oben gebogene Röhre, welche nach oben hin den *Sinus superior* (Fig. 3, 4 *ss*) aussendet; das oberste Ende des letzteren stellt einen kurzen, stumpfen Apex (*ass*) dar, und nach unten von diesem münden die beiden verticalen Bogengänge in ihn hinein. Vorn geht der lange Utriculus in den verhältnissmässig wenig erweiterten *Recessus utriculi* (Fig. 3, 4 *rec*) über, welcher am Boden eine kleine ovale *Macula acustica* (*mu*) mit rundlich-viereckigem Otolithen trägt. Nach vorn setzt sich nun der Recessus in eine ziemlich lange Ansatzröhre der *Ampulla anterior* (Fig. 3, 4 *aa*) fort, welche von gewöhnlicher Gestalt und nach vorn-aussen gerichtet ist; sie geht in den *Canalis m. anterior* (Fig. 3, 4 *ca*) über, welcher zuerst nach vorn-aussen und oben steigt, dann, nach hinten-innen-oben umbiegend, in weiter Strecke bis zum oberen Ende des Sinus superior verläuft. Die hoch belegene *Ampulla externa* (Fig. 3, 4 *ae*), vom oberen-vorderen-äusseren Umfang des Recessus ausgehend, wendet sich nach aussen und vorn und setzt sich in den langen, von der Horizontalebene sich erhebenden *Canalis m. externus* (Fig. 3, 4 *ce*) fort, welcher sich nach oben-aussen-hinten, dann nach innen und zuletzt nach innen-vorn dreht, um erweitert in das untere Ende des Sinus superior einzumünden. Die *Ampulla posterior* (Fig. 3, 4 *ap*), vom hinteren, ebenfalls ziemlich lang ausgezogenen Ende des Utriculus ausgehend und von gewöhnlicher Gestalt, ist nach hinten-aussen gerichtet und setzt sich in den *Canalis m. posterior* (Fig. 3, 4 *cp*) fort, welcher zuerst nach aussen-hinten, dann nach oben und zuletzt nach innen-vorn und etwas nach unten gebogen in das obere Ende des Sinus sup. übergeht. Die Septa der Ampullen sind niedrig, und die Cristæ acusticæ haben, von oben betrachtet, nicht die gewöhnliche Erweiterung in der Mitte. Am unteren Umfang des Utriculus konnte ich keinen Canalis utriculo-saccularis und keine Macula neglecta mit dem entsprechenden Nerven entdecken. Dicht unter dem Utriculus liegt der ovale, mandelförmige, ziemlich dicke, vorn und hinten etwas zugespitzte, im ganzen nicht grosse *Sacculus* (Fig. 3, 4 *s*). Dieser setzt sich nach oben hin in den der medialen Seite des Sinus superior angehefteten, oben blind endigenden *Ductus endolymphaticus* (Fig. 3 *de*) fort. An der medialen Wand des Sacculus findet sich die schmale, lancettförmige, mitten am unteren Rande etwas eingeschnittene *Macula acustica* (Fig. 3 *ms*), an welcher der grosse, im ganzen ovale Otolith (Fig. 3, 4 *o*) liegt. Etwas nach oben von seinem hinteren Ende stülpt sich der Sacculus zu einer taschenförmigen *Lagena cochleæ* (Fig. 3, 4 *l*) aus, welche an ihrer medialen Seite eine ovale *Papilla acustica* (Fig. 3, 4 *pl*) trägt; der Otolith derselben ist mir entgangen.

http://dl.ub.uni-freiburg.de/diglit/retzius1881-1/0081
© Universitätsbibliothek Freiburg
gefördert durch Baden-Württemberg

Das Gehörorgan von Anarrhicas lupus L.

Tafel X. Fig. 5 und 6.

Das membranöse Gehörorgan von Anarrhicas zeichnet sich durch die auffallende Eigenthümlichkeit aus, dass der Sacculus mit Lagena vom Utriculus weit abgetrennt und nach unten gerückt ist. Es besteht aus *Utriculus* mit *Sinus superior, Recessus utriculi, Ampulla anterior, Ampulla externa, Ampulla posterior,* den entsprechenden drei *Bogengängen, Sacculus* mit *Ductus endolymphaticus, Lagena cochleæ.*

Von Nervenendstellen sind sieben vorhanden: *Macula ac. recessus utriculi,* drei *Cristæ ac. ampullarum, Macula ac. sacculi, Papilla ac. lagenæ.*

Der Acusticus theilt sich sogleich in eine vordere Partie, den *Ramus anterior,* welcher sich in den *Ramulus amp. anterioris,* den Ramulus amp. externæ, den *Ramulus rec. utriculi* sowie in ein dickes Bündel zum *Ramulus sacculi* verzweigt, und in einen *Ramus posterior,* welcher den übrigen Theil des *Ramulus sacculi* zur Macula sacculi abgiebt und sich dann in den *Ramulus lagenæ* und *Ramulus amp. posterioris* theilt, wobei der lange, äusserst feine *Ramulus neglectus* nach oben hin abgeht.

Der *Utriculus* (Fig. 5, 6 *u*) ist eine unregelmässig gestaltete, nach oben winklig gebogene Röhre, welche nach oben den ziemlich kurzen *Sinus superior* (Fig. 5, 6 *ss*) aussendet; dieser endet oben mit kurzem Apex und nimmt die beiden verticalen Bogengänge auf. Vorn erweitert sich der Utriculus etwas zu dem blasenförmigen *Recessus utriculi* (Fig. 5, 6 *rec*), welcher am Boden die ovale *Macula acustica* mit ihrem dreieckigen Otolithen trägt. Vorn geht von dem Recessus mit gekrümmter Ansatzröhre die *Ampulla anterior* (Fig. 5, 6 *aa*) aus, wendet sich nach vorn-oben-aussen und setzt sich in den *Canalis m. anterior* (Fig. 5, 6 *ca*) fort, welcher zuerst nach oben steigt, dann nach hinten-innen, und endlich, nach unten-innen, zum oberen Ende des Sinus superior verläuft. Die *Ampulla externa* (Fig. 5, 6 *ae*) geht aussen-oben vom Recessus aus, und setzt sich in den verhältnissmässig kurzen, nach aussen-hinten, dann nach hinten-innen und endlich nach vorn-innen verlaufenden *Canalis m. externus* (*ce*) fort, welcher am unteren Ende des Sinus superior erweitert einmündet. Die *Ampulla posterior* (Fig. 5, 6 *ap*), vom hinteren Ende des Utriculus nach aussen-hinten ausgehend, ist der vorderen Ampulle ähnlich und setzt sich in den *Canalis m. posterior* (Fig. 5, 6 *cp*) fort, welcher nach hinten-oben-aussen, dann nach innen-oben-vorn und zuletzt nach innen-unten-vorn geht, um in das obere Ende des Sinus sup. zu münden. Der untere Umfang des Utriculus ist mit einigen Einbuchtungen versehen; gerade unter dem Sinus superior findet sich die tiefste, und bemerkt man eben in ihr die kleine, rundliche *Macula ac. neglecta* (Fig. 5, 6 *mn*), zu welcher der feine *Ramulus neglectus* (Fig. 5, 6 *rn*) von unten her frei verlaufend aufsteigt. Vor dieser Einbuchtung senkt sich der Utriculusboden zu einem kleinen, trichterähnlichen Anhang hinab, sich einer von unten kommenden Röhre, Ductus endolymphaticus, dicht anlegend; ich suchte hier vergebens nach einem offenen Zusammenhang mit demselben oder im ganzen nach einem Canalis utriculo-saccularis; soviel ich sehen konnte, fehlt hier ein solcher. Der *Ductus endolymphaticus* (Fig. 5, 6 *de*), dessen oberer, blind endigender Theil, wie gewöhnlich, der medialen Wand des Sinus superior dicht anhaftet, bildet in der That, obwohl mit dem Utriculus nicht in offener Verbindung stehend, die einzige häutige Brücke zwischen diesem und dem Sacculus; und läuft er als freie, sehr schmale Röhre bis zum oberen Umfang des Sacculus hinab, um mit etwas erweiterter Oeffnung in ihn einzumünden. Der *Sacculus* (Fig. 5, 6 *s*), wie erwähnt, weit unten hinabgerückt, ist von ovaler, vorn zugespitzter Gestalt, trägt an der medialen Wand die länglich lancettförmige, hinter der Mitte etwas eingeschnürte *Macula acustica sacculi* (Fig. 5, 6 *ms*) mit dem anliegenden, im ganzen ovalen, vorn zugespitzten Otolithen. Am hinteren, stumpfen Ende stülpt sich der Sacculus zu einer birn- oder taschenförmigen *Lagena cochleæ* (Fig. 5, 6 *l*) aus, welche an der medialen Wand die kleine, ovale *Papilla acustica* (Fig. 5 *pl*) mit dreieckigem, zugespitztem Otolithen (Fig. 5, 6 *o*) trägt.

http://dl.ub.uni-freiburg.de/diglit/retzius1881-1/0082
© Universitätsbibliothek Freiburg
gefördert durch
Baden-Württemberg

Das Gehörorgan von Zoarces viviparus Cuv.

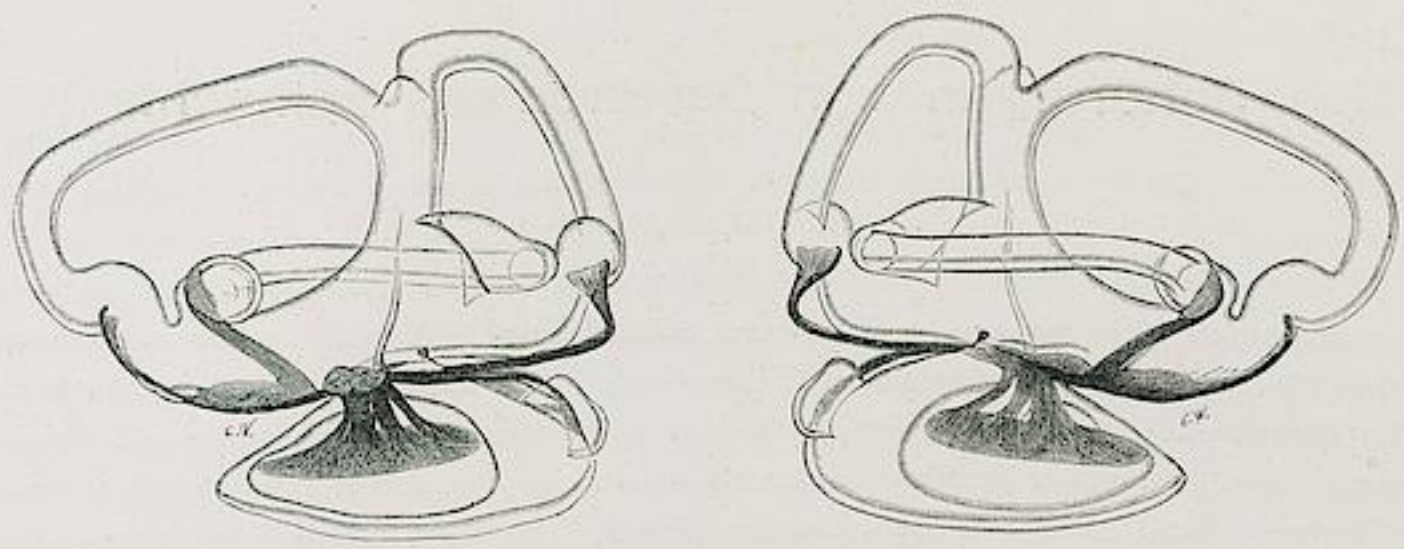

Obwohl Zoarces zu derselben Familie wie Anarrhicas gehört, so unterscheidet sich das membranöse Gehörorgan desselben in wichtigen Beziehungen; der Sacculus ist nämlich bei Zoarces nicht in der Weise wie bei Anarrhicas vom Utriculus entfernt. Leider konnten die Abbildungen des betreff. Organs von Zoarces auf den Tafeln nicht Platz finden; ich theile sie jedoch hier oben im Holzschnitt mit. Man unterscheidet an ihm: *Utriculus* mit *Sinus superior, Recessus utriculi, Ampulla anterior, Ampulla externa, Ampulla posterior,* die entsprechenden drei *Bogengänge, Sacculus* und *Lagena cochleæ.*

Von Nervenendstellen sind sieben vorhanden, nämlich: *Macula ac. recessus utriculi,* drei *Cristæ ac. ampullarum, Macula ac. sacculi, Papilla ac. lagenæ, Macula ac. neglecta.*

Der Acusticus theilt sich sogleich in den *Ramus anterior,* welcher sich in den *Ramulus amp. anterioris,* den *Ramulus amp. externæ* und den *Ramulus rec. utriculi* verzweigt, sowie ein Bündel zum *Ramulus sacculi* abgiebt, und in den *Ramus posterior,* welcher den übrigen Theil des *Ramulus sacculi* absendet und sich dann in den *Ramulus lagenæ* und den *Ramulus amp. posterioris* theilt und zugleich den kleinen *Ramulus neglectus* abgiebt.

Der horizontal liegende, ziemlich lange *Utriculus* sendet nach oben einen kurzen *Sinus superior,* welcher mit kurzem *Apex* versehen ist und die beiden verticalen Bogengänge aufnimmt. Nach vorn erweitert er sich etwas zum *Recessus utriculi,* an dessen Boden die ovale *Macula acustica* mit unregelmässig viereckigem Otolithen liegt. Vorn-aussen münden in ihn die zwei Ampullen, von welchen die *Ampulla anterior,* von gewöhnlicher Gestalt, sich nach vorn-oben-aussen in den *Canalis m. anterior* fortsetzt; dieser steigt nach oben und biegt sich dann nach hinten-innen und etwas nach oben um, um sich wieder senkend nach einer Verschmälerung in das obere Ende des Sinus superior zu münden. Die oben-aussen vom Recessus ausgehende *Ampulla externa* ist nach aussen-hinten gerichtet und setzt sich in den nach aussen-hinten, dann nach hinten-innen und zuletzt nach vorn verlaufenden, horizontalen, am hinteren Ende erweiterten *Canalis m. externus* fort. Die *Ampulla posterior* ist nach aussen-hinten gerichtet und setzt sich in den nach oben-vorn, dann nach vorn-innen gehenden *Canalis m. posterior* fort, welcher, sich senkend, in den Sinus sup. mündet. Am unteren Umfang des Utriculus suchte ich vergebens einen Canalis utriculo-saccularis. Dagegen sah ich hier, gerade unter dem Sinus superior, eine kleine, aus zwei verschmolzenen Platten gebildete *Macula ac. neglecta* mit angehörigem kleinem Nervenzweig. Der *Sacculus* liegt dem unteren Umfang des Utriculus dicht an, ist von

http://dl.ub.uni-freiburg.de/diglit/retzius1881-1/0083
© Universitätsbibliothek Freiburg
gefördert durch
Baden-Württemberg

ovaler, vorn zugespitzter Gestalt, sendet nach oben den, der medialen Wand des Sinus sup. anhaftenden, oben blind endigenden *Ductus endolymphaticus* aus, trägt an seiner medialen Wand die lancettförmige *Macula ac. sacculi*, welcher ein nicht besonders grosser, ovaler Otolith anliegt, und stülpt sich hinten-oben in die taschenförmige *Lagena cochleæ* aus, an deren medialer Wand die ovale *Papilla acustica* sich befindet.

Das Gehörorgan von Gasterosteus spinachia L.

Tafel X. Fig. 7—9.

Das membranöse Gehörorgan des Gasterosteus besitzt geringe Höhe und, in Uebereinstimmung mit der geringen Grösse des Fisches, auch in ganzen kleine Dimensionen. Man unterscheidet an ihm, wie gewöhnlich, folgende Theile: *Utriculus* mit *Sinus superior, Recessus utriculi, Ampulla anterior, Ampulla externa, Ampulla posterior*, die entsprechenden drei *Bogengänge, Sacculus* mit dem *Ductus endolymphaticus* und *Lagena cochleæ*.

Von Nervenendstellen sind sieben vorhanden, nämlich: *Macula ac. recessus utriculi*, drei *Cristæ ac. ampullarum, Macula ac. sacculi, Papilla ac. lagenæ* und die aus zwei getrennten, kleinen Platten bestehende *Macula ac. neglecta*.

Der sehr kurze Acusticus theilt sich sogleich in den *Ramus anterior*, welcher sich in den *Ramulus amp. anterioris*, den *Ramulus amp. externæ* und den *Ramulus recessus utriculi* sowie ein Bündel zum *Ramulus sacculi* verzweigt, und in den *Ramus posterior*, welcher den übrigen Theil des *Ramulus sacculi* abgiebt und sich dann in den *Ramulus lagenæ*, den *Ramulus amp. posterioris* und den kleinen *Ramulus neglectus* theilt.

Der *Utriculus* (Fig. 7, 8 *u*) ist eine ziemlich horizontal liegende Röhre, welche nach oben-hinten den *Sinus superior* (Fig. 7, 8 *ss*) absendet, in dessen oberes Ende die beiden verticalen Bogengänge einmünden. Vorn geht der Utriculus, sich erweiternd, in den *Recessus utriculi* (Fig. 7, 8 *rec*) über, an dessen Boden die *Macula acustica rec. utriculi* mit ihrem Otolithen liegt. Vom vorderen-äusseren Umfang des Recessus geht die *Ampulla anterior* (Fig. 7, 8 *aa*) nach vorn-aussen ab; der von ihr sich fortsetzende *Canalis m. anterior* (Fig. 7, 8 *ca*) biegt sich bald in spitzem Winkel um und läuft in fast gerader Richtung nach hinten-oben-innen, um, wieder sich senkend, in den Sinus superior zu münden. Die vom äusseren-oberen Umfang des Recessus ausgehende *Ampulla externa* (Fig. 7, 8 *ae*) setzt sich nach aussen-hinten in den weiter nach hinten und zuletzt nach innen-vorn verlaufenden, in das hintere Ende des Utriculus neben der hinteren Ampulle mündenden, ziemlich horizontal liegenden *Canalis m. externus* (Fig. 7, 8 *ce*) fort. Die vom hinteren Ende des Utriculus nach aussen-hinten ausgehende *Ampulla posterior* (Fig. 7, 8, 9 *ap*) setzt sich in den nach aussen, dann nach oben und zuletzt nach vorn-innen-unten umbiegenden und in den Sinus sup. mündenden *Canalis m. posterior* (Fig. 7, 8 *cp*) fort. Am unteren Umfang des Utriculus findet man, ziemlich weit hinten, (Fig. 7, 9 *mn*) die aus zwei kleinen Platten bestehende *Macula ac. neglecta*, von welchen die laterale etwas grösser als die mediale ist (Fig. 9 *mn*); ihnen ist der feine *Ramulus neglectus* (Fig. 9 *rn*) gemeinsam. Etwas nach vorn von dieser Macula findet sich eine verhältnissmässig grosse, ovale Oeffnung, welche zum Sacculus führt, der *Canalis utriculo-saccularis* (Fig. 9 *cus*). Unter dem Utriculus, ihm anhaftend, liegt der ovale vorn zugespitzte *Sacculus* (Fig. 7, 8 *s*), an dessen medialer Wand sich die schmale, etwa halbmondförmige *Macula acustica sacculi* (Fig. 7 *ms*) mit dem rectangulären Otolithen (Fig. 8 *o*) befindet. Nach oben geht vom Sacculus der enge *Ductus endolymphaticus* (Fig. 7 *de*), dem Sinus superior dicht anliegend, aus; hinten-oben stülpt sich der Sacculus zur taschenförmigen *Lagena cochleæ* (Fig. 7, 8 *l*) aus, welche an der medialen Wand eine kleine, ovale *Papilla acustica* (Fig. 7 *pl*) mit rundlich-viereckigem, vorn eingeschnittenem Otolithen (*o*) trägt.

http://dl.ub.uni-freiburg.de/diglit/retzius1881-1/0084
© Universitätsbibliothek Freiburg
gefördert durch
Baden-Württemberg

Das Gehörorgan von Labrus mixtus L.

Tafel XI. Fig. 1 und 2.

Das membranöse Gehörorgan des Labrus bietet im ganzen keine auffallende Eigenthümlichkeiten dar. In seine Zusammensetzung gehen folgende Theile ein: *Utriculus* mit *Sinus superior, Recessus utriculi, Ampulla anterior, Ampulla externa, Ampulla posterior* mit ihren entsprechenden drei *Bogengängen, Sacculus* mit *Ductus endolymphaticus, Lagena cochleæ.*

Von Nervenendstellen sind sieben vorhanden, nämlich: *Macula ac. recessus utriculi,* die drei *Cristæ ac.* der Ampullen, *Macula ac. sacculi, Papilla ac. lagenæ, Macula ac. neglecta.*

Der kurze Stamm des Acusticus theilt sich in mehrere Partien, welche zu zweien zusammengefasst werden können, nämlich: einen *Ramus anterior,* welcher 'wie gewöhnlich' einen *Ramulus amp. anterioris,* einen *Ramulus amp. externæ* und zwischen diesen den *Ramulus rec. utriculi,* sowie mehrere Bündel zum Ramulus sacculi, abgiebt, und einen *Ramus posterior,* welcher den grösseren Theil des *Ramulus sacculi* nach unten sendet und sich dann in den *Ramulus lagenæ, Ramulus amp. posterioris* und *Ramulus neglectus* theilt.

Der *Utriculus* (Fig. 1, 2 *u*) ist ziemlich weit, nach vorne sich etwas senkend, geht nach oben in einen ziemlich hohen *Sinus superior* (*ss*) mit kleinem *Apex* über; nach vorne setzt der Utriculus sich in den verhältnissmässig weiten, blasenförmigen, etwas nach unten sich senkenden *Recessus utriculi* (Fig. 1, 2 *rec*) fort. Am oberen-äusseren Ende desselben mündet die *Ampulla anterior* (Fig. 1, 2 *aa*) ein; sie ist ziemlich gross, von gewöhnlicher Gestalt und geht nach oben-aussen-vorn in den *Canalis m. anterior* über, welcher weiter nach oben-hinten-innen sich biegt und endlich, sich senkend, in das obere Ende des Sinus superior einmündet. Die *Ampulla externa* (Fig. 1, 2 *ae*), von der bei Knochenfischen gewöhnlichen Gestalt, geht in einen kurzen und schmalen, ringförmig gebogenen und horizontal liegenden *Canalis m. externus* (Fig. 2 *ce*) über, welcher am unteren Ende des Sinus superior in den Utriculus einmündet. Die *Ampulla posterior* (Fig. 1, 2 *ap*), 'wie gewöhnlich' vom hinteren Ende des Utriculus ausgehend und von der der vorderen Ampulle ähnlichen Form, setzt sich in den *Canalis m. posterior* (Fig. 1, 2 *cp*) fort, welcher nach oben-aussen-hinten aufsteigend sich dann schnell nach vorn-innen und zuletzt unten biegt, um in den Sinus superior einzumünden. Am Boden des Utriculus konnte ich keinen Canalis utriculo-saccularis entdecken, wohl aber findet sich hier eine länglich ovale *Macula ac. neglecta,* an welcher sich eine Andeutung zur Zweitheilung wahrnehmen lässt und wo ein in mehrere Bündel aufgelöster *Ramulus neglectus,* von hinten her kommend, endet. Der dem Boden des Utriculus in einer kurzen Strecke dicht anliegende *Sacculus* (Fig. 1, 2 *s*) ist von Mittelgrösse, oval und an beiden Enden zugespitzt; die an seiner medialen Wand befindliche *Macula acustica sacculi* (Fig. 1, 2 *ms*) hat die gewöhnliche, lancettförmige Gestalt mit einer seichten Einbuchtung des unteren Randes, etwa an der Mitte desselben; an der Macula liegt ein ziemlich grosser Otolith, ebenfalls wie der Sacculus, oval und an beiden Enden zugespitzt (*o*). Vom oberen Umfang des Sacculus steigt an der medialen Wand des Sinus superior der oben blind endigende *Ductus endolymphaticus* (Fig 1, 2 *de*) auf. Ueber seinem hinteren, spitzen Ende stülpt sich der Sacculus zu einer mützenförmigen *Lagena cochleæ* (Fig. 1, 2 *l*) aus, an deren medialer Wand, dicht neben der sie vom Sacculus trennenden Falte, sich die länglich-zungenförmige *Papilla acustica* (Fig. 1, 2 *pl*) mit ihrem ovalen Otolithen (*o*) befindet.

http://dl.ub.uni-freiburg.de/diglit/retzius1881-1/0085
© Universitätsbibliothek Freiburg
gefördert durch
Baden-Württemberg

Das Gehörorgan von Belone vulgaris Flem.

Tafel XI. Fig. 3 und 4.

Das membranöse Gehörorgan von Belone zeichnet sich im allgemeinen durch seine niedrige Gestalt aus, wenigstens was die oberen Theile (den Sinus utriculi und die verticalen Bogengänge) betrifft. Es besteht aus folgenden Partien: *Utriculus* mit *Sinus superior*, *Recessus utriculi*, *Ampulla anterior*, *Ampulla externa*, *Ampulla posterior* mit den ihnen zugehörigen drei *Bogengängen*, *Sacculus* mit dem *Ductus endolymphaticus* und mit einer vom Sacculus nicht deutlich abgetrennten *Lagena cochleæ*.

Von Nervenendstellen giebt es sieben, nämlich: die *Macula ac. recessus utriculi*, drei *Cristæ ac. ampullarum*, *Macula ac. sacculi*, *Papilla ac. lagenæ* und die aus zwei Platten bestehende *Macula ac. neglecta*.

Der kurze Acusticus theilt sich sogleich in den *Ramus anterior*, welcher wie gewöhnlich nach vorn den *Ramulus amp. anterioris*, *Ramulus amp. externæ*, *Ramulus rec. utriculi* und Bündel zu dem Ramulus sacculi abgiebt, und in einen *Ramus posterior*, welcher den eigentlichen *Ramulus sacculi* absendet, dann nach hinten verläuft und sich in den *Ramulus lagenæ* und *Ramulus amp. posterioris* sowie in einen, an der Verzweigungsstelle abgehenden, aus zwei getrennten Bündeln bestehenden *Ramulus neglectus* verzweigt.

Der *Utriculus* (Fig. 3, 4 *u*) ist eine lange, horizontal liegende Röhre, welche nach oben mit sehr breitem Anfang den auffallend kurzen *Sinus superior* (Fig. 3, 4 *ss*) aussendet; dieser endet oben mit einer sehr kurzen Ausstülpung, einem kleinen *Apex* (*ass*), indem er zugleich die beiden verticalen Bogengänge aufnimmt. Vorn verschmälert sich der lang ausgezogene Utriculus, um sich dann wieder zu dem *Recessus utriculi* zu erweitern; dieser (Fig. 3, 4 *rec*), von ziemlich geringem Umfang, trägt am Boden die ovale *Macula acustica rec. utriculi* (Fig. 3, 4 *mu*) mit ihrem ungefähr dreieckigen Otolithen (*o*) und geht vorn in die wie gewöhnlich gestaltete *Ampulla anterior* (Fig. 3, 4 *aa*) über; von dieser entspringt nach unten-vorn-aussen der *Canalis m. anterior* (Fig. 3, 4 *ca*), welcher sich nach oben-vorn-aussen erhebt, um dann, wieder gleich nach hinten-oben-innen umgebogen und verlaufend, im oberen Ende des Sinus superior einzumünden. Die *Ampulla externa* (Fig. 3, 4 *ae*), ebenfalls von gewöhnlicher Form, setzt sich in den horizontalen *Canalis m. externus* (Fig. 4 *ce*) fort, welcher von ziemlich bedeutender Länge ist und nicht die übliche Ringform hat, obwohl er zuerst nach hinten-aussen, dann nach hinten-innen und endlich, der hinteren Ampulle anliegend, nach innen-vorn geht, um in das untere, breite Ende des Utriculus einzumünden. Die *Ampulla posterior* (Fig. 3, 4 *ap*), vom hinteren Ende des Utriculus nach aussen-hinten ausgehend und der vorderen Ampulle ähnlich, setzt sich in den *Canalis m. posterior* (Fig. 3, 4 *cp*) fort, welcher nach aussen-hinten-unten geht, um sich dann nach oben und endlich wieder nach innen-vorn zu biegen und in das obere Ende des Sinus zu münden. Am Boden des Utriculus suchte ich vergebens nach einer Communicationsöffnung zum Sacculus, einem Canalis utriculo-saccularis. Dagegen sind hier die neben einander liegenden zwei Platten der *Macula ac. neglecta* (Fig. 3, 4 *mn*) vorhanden, wohin der aus zwei Bündeln bestehende *Ramulus neglectus* geht. Der *Sacculus* (Fig. 3, 4 *s*), dem unteren Umfang des Utriculus eine Strecke anliegend, ist mittelgross, mandelförmig, nach vorn hin etwas zugespitzt, trägt an der medialen Wand eine länglich-ovale, vorn zugespitzte *Macula acustica sacculi* (Fig. 3 *ms*), an welcher ein grosser, ovaler Otolith liegt. Nach oben geht der Sacculus in den oben blind endigenden *Ductus endolymphaticus* hinaus. Das hintere Ende des Sacculus ist stumpf und entspricht (Fig. 3, 4 *l*) der *Lagena cochleæ*, deren Grenze kaum durch eine sehr schwache Einbuchtung des Sacculus angedeutet ist; die dreieckig-ovale *Papilla acustica* (Fig. 3, 4 *pl*) mit ihrem ovalen, an einem Ende spitzen Otolithen findet sich an der hinteren Wand.

http://dl.ub.uni-freiburg.de/diglit/retzius1881-1/0086
© Universitätsbibliothek Freiburg
gefördert durch
Baden-Württemberg

Das Gehörorgan von Exocoetus volitans L.

Tafel XI. Fig. 5 und 6.

Das membranöse Gehörorgan des Exocoetus ist in Betreff seiner ganzen Gestalt sehr eigenthümlich. Man findet hier den Sacculus ausserordentlich klein, fast rudimentär im Verhältniss zu den sehr langen Bogengängen. Leider kann ich hier kein ganz vollständiges Bild von diesem Organ liefern, indem bei dem einzigen, mir zugänglichen Kopfe dieses Thieres die Gehörnerven bei der Präparation theilweise abgerissen wurden. Das Gehörorgan ist jedoch von solchem Interesse, dass ich es werth fand, die Abbildungen, obwohl nicht vollständig, mitzutheilen. Das membranöse Gehörorgan des Exocoetus besteht aus folgenden Theilen: *Utriculus* mit *Sinus superior, Recessus utriculi, Ampulla anterior, Ampulla externa, Ampulla posterior,* die entsprechenden drei *Bogengänge, Sacculus* mit *Ductus endolymphaticus, Lagena cochleæ.*

Von Nervenendstellen sind sieben vorhanden, nämlich: *Macula ac. recessus utriculi,* drei *Cristæ ac. ampullarum, Macula ac. sacculi, Papilla ac. lagenæ, Maculi ac. neglecta.*

Der Acusticus, welcher mit seinen Zweigen offenbar in eigenthümlicher Weise und langen Weges verläuft, wurde, wie erwähnt, bei der Präparation leider zum grossen Theil zerstört. Von ihm blieb indessen der *Ramus anterior* zurück, welcher zu der vorderen und der äusseren Ampulle je einen Zweig, *Ramulus amp. anterioris* und *Ramulus amp. externæ,* sowie zur Macula rec. utriculi einen *Ramulus rec. utriculi* absendet. Vom *Ramus posterior* war beim Präparat nur soviel zurück, dass sich ersehen liess, dass die übrigen, gewöhnlich vorhandenen Zweige, sogar Ramulus neglectus, auch dem Exocoetus zukommen.

Der *Utriculus* (Fig. 5, 6 *u*) ist lang und eng, sendet nach oben einen, im Verhältniss zu den Bogengängen nicht eben hohen, engen, apexlosen *Sinus superior* (Fig. 5, 6 *ss*) aus, senkt sich, allmählich sich erweiternd, nach vorn zu dem *Recessus utriculi* (Fig. 5, 6 *rec*), welcher, eine ziemlich kleine, blasenförmige Erweiterung darstellend, am Boden die *Macula acustica recessus utriculi* (Fig. 5, 6 *mu*) mit dem kleinen Otolithen trägt und vorn-aussen die *Ampulla anterior* (Fig. 5, 6 *aa*) und *Ampulla externa* (Fig. 5, 6 *ae*) aufnimmt; erstere Ampulle, von gewöhnlicher Form, geht in den langen *Canalis m. anterior* (Fig. 5, 6 *ca*) über, welcher nach oben-vorn-aussen verläuft, um dann nach innen-oben-hinten umzubiegen und, sich etwas senkend, in das obere Ende des Sinus superior einzumünden. Die Ampulla externa, ebenfalls von gewöhnlicher Gestalt, setzt sich in den langen *Canalis m. externus* (Fig. 5, 6 *ce*) fort, welcher sich dann, in gerader Richtung nach hinten-aussen und ein wenig nach oben steigend, nach hinten und innen biegt, um, dem hinteren Bogengang und der hinteren Ampulle anliegend, in den Utriculus unter dem Sinus superior zu münden. Die *Ampulla posterior* (Fig. 5, 6 *ap*), von gewöhnlicher Form, geht nach oben hin vom hinteren Ende des Utriculus aus und setzt sich in den ebenfalls langen *Canalis m. posterior* (Fig. 5, 6 *cp*) fort, welcher zuerst nach hinten-aussen und etwas nach oben verläuft, dann nach oben-vorn steigt, sich zuletzt nach vorn-innen-unten senkt und in den Sinus superior einmündet. Am Boden des Utriculus, welcher im vorderen Umfange eng, im hinteren breiter und hoher ist, konnte ich keinen Canalis utriculo-saccularis finden, dagegen ist hier eine *Macula ac. neglecta* (Fig. 5 *mn*) mit zugehörigem, schmalem *Ramulus neglectus* (Fig. 5 *rn*) vorhanden. Der *Sacculus* (Fig. 5, 6 *s*) ist, wie oben erwähnt, in sehr auffallender Weise verkümmert; beim ersten Betrachten kann er sogar leicht übersehen werden; er liegt dem unteren Umfang des Utriculus dicht an, ist besonders niedrig, von länglicher Gestalt, vorn zugespitzt, hinten direct in die *Lagena cochleæ* (Fig. 5, 6 *l*) übergehend; an seiner medialen Wand führt er eine, im Verhältniss zur Grösse des Sacculus selbst eher grosse *Macula acustica sacculi* (Fig. 5, 6 *ms*), welche lancettförmig ist und einen kleinen, unregelmässig geformten Otolithen (Fig. 5, 6 *o*) trägt. Nach oben-hinten

http://dl.ub.uni-freiburg.de/diglit/retzius1881-1/0087
© Universitätsbibliothek Freiburg
gefördert durch
Baden-Württemberg

sendet der Sacculus, wie gewöhnlich, einen weiter nach oben, an der medialen Seite des Sinus superior verlaufenden, blind endenden *Ductus endolymphaticus* (Fig. 5, 6 *de*) aus. Nach hinten geht er, wie eben erwähnt, direct in die *Lagena* über, welche an ihrer medialen Wand eine ovale *Papilla acustica* (Fig. 5 *pl*) mit halbmondförmigem Otolithen (*o*) trägt.

Das Gehörorgan von Gadus Morrhua L.

Tafel XII. Fig. 1 und 2.

Das membranöse Gehörorgan des Gadus Morrhua ist nicht nur durch die bedeutende Grösse des Sacculus, sondern noch mehr durch die auffallende Länge des hinteren Theiles des Utriculus und das eigenthümliche Einmünden des äusseren Bogengangs in das Ende desselben, sowie durch das Fehlen der Macula neglecta und des Ramulus neglectus charakterisirt. Es besteht aus folgenden Theilen: *Utriculus* mit *Sinus superior*, *Recessus utriculi* *Ampulla anterior*, *Ampulla externa*, *Ampulla posterior*, mit den angehörigen drei *Bogengängen*, *Sacculus* mit *Ductus endolymphaticus*, *Lagena cochleæ*.

Von Nervenendstellen sind sechs vorhanden, nämlich: die *Macula ac. recessus utriculi*, drei *Cristæ ac. ampullarum*, *Macula ac. sacculi*, *Papilla ac. lagenæ*.

Der Acusticus theilt sich sogleich in einen *Ramus anterior*, welcher sich in *Ramulus amp. anterioris*, *Ramulus amp. externæ* und *Ramulus rec. utriculi* sowie in Bündel zu der Macula sacculi verzweigt, und in einen *Ramus posterior*, welcher den grössten Theil des *Ramulus sacculi* abgiebt und sich dann in zwei Zweige spaltet, den *Ramulus amp. posterioris* und den *Ramulus lagenæ*.

Der *Utriculus* (Fig. 1, 2 *u*) ist eine lange Röhre, welche nach oben hin den nicht sehr hohen *Sinus superior* (Fig. 1, 2 *ss*) aussendet; dieser ist oben mit nur sehr kleinem *Apex* (Fig. 1, 2 *ass*) versehen. Nach vorn senkt sich der Utriculus etwas, indem er sich in den blasenförmig erweiterten *Recessus utriculi* (Fig. 1, 2 *rec*) fortsetzt; letzterer, am Boden die länglich ovale *Macula acustica rec. utriculi* (1, 2 *mu*) mit unregelmässig dreieckigem Otolithen tragend, geht vorn-aussen in die *Ampulla anterior* (Fig. 1, 2 *aa*) über, welche, von gewöhnlicher Form und nach oben-vorn-aussen gerichtet, sich in den *Canalis m. anterior* (*ca*) fortsetzt; dieser steigt zuerst in derselben Richtung nach oben, biegt sich dann nach hinten-innen-oben und endigt am oberen Ende des Sinus superior. Die vom äusseren-oberen Umfange des Recessus ausgehende *Ampulla externa* (Fig. 1, 2 *ae*) ist von gewöhnlicher Gestalt und geht in einen ziemlich langen *Canalis m. externus* (Fig. 1, 2 *ce*) über, welcher eine weite Strecke nach hinten-aussen verläuft, um dann nach innen umzubiegen und sich unterhalb und dicht an der Einmündung der hinteren Ampulle in das hintere Ende des Utriculus zu öffnen (nicht wie gewöhnlich weiter vorn unter der Einmündung des Sinus superior). Von diesem nach hinten weit ausgezogenen Ende des Utriculus, *Sinus posterior utr.*, geht, über der etwas knieförmigen Einmündung des äusseren Bogengangs, die *Ampulla posterior* (Fig. 1, 2 *ap*) aus, welche, von gewöhnlicher Gestalt, sich in den *Canalis m. posterior* (Fig. 1, 2 *cp*) fortsetzt; dieser wendet sich zuerst nach oben-aussen, dann zugleich nach vorn und endlich nach innen-vorn, um, etwas sich senkend, in das obere Ende des Sinus superior einzumünden. Am unteren, von vorn nach hinten verlaufenden, nach oben gebuchteten Umfange des Utriculus findet sich kein Canalis utriculo-saccularis; ebenfalls sucht man hier vergebens nach der Macula neglecta und dem Ramulus neglectus. Der diesem Umfange des Utriculus in weiter Strecke dicht anliegende *Sacculus* (Fig. 1, 2 *s*) ist, wie erwähnt, gross, von ovaler Gestalt, vorn sehr stumpf, hinten zugespitzt, trägt an der medialen Wand eine sehr lange, schmale *Ma-*

http://dl.ub.uni-freiburg.de/diglit/retzius1881-1/0088
© Universitätsbibliothek Freiburg
gefördert durch
Baden-Württemberg

cula acustica sacculi (Fig. 1 *ms*); im Sacculus befindet sich ein denselben fast ausfüllender, ihm ähnlich gestalteter, an den Rändern gezahnter Otolith (*o*); von der Mitte des oberen Umfanges des Sacculus läuft mit ovaler Oeffnung nach oben hin der *Ductus endolymphaticus* (Fig. 1, 2 *de*) aus, welcher, sich bald verengend, als schmale Röhre an der medialen Wand des Sinus superior aufsteigt, um hoch oben blind zu enden. Ueber und etwas vorn von dem hinteren spitzen Ende des Sacculus sitzt als eine pabstmützenförmige Ausstülpung die *Lagena cochleæ* (Fig. 1, 2 *l*); sie hat unten-vorn eine abgeplattete oder sogar concavirte Fläche, welche dem Sacculus dicht angeheftet ist, und mündet vorn mit sehr enger Oeffnung (Fig. 2 *csl*) in den Sacculus-raum; an der medialen Wand der Lagena befindet sich die oval-zungenförmige *Papilla acustica* (Fig. 1 *pl*), an welcher der eigenthümlich gestaltete, mit tiefen Einschnitten an den zwei Rändern versehene Otolith liegt (Fig. 2 *o*).

Im Anschluss zu dieser Beschreibung vom Gehörorgan des Gadus Morrhua, will ich hier nur kurz erwähnen, dass die übrigen nahestehenden Gadidæ in den meisten Beziehungen einen übereinstimmenden Bau darbieten und eigentlich nur in Betreff der Proportionen von einander abweichen. So z. B. bei **Molva vulgaris,** wo das membranöse Gehörorgan grosse Uebereinstimmung mit dem des Gadus zeigt; es fehlen auch hier der Canalis utriculo-sacularis und die Macula neglecta mit ihrem betreff. Nerven; indessen ist hier der Sacculus verhältnissmässig ein wenig kleiner, ragt weniger weit nach hinten, nur bis zur hinteren Ampulle, dagegen weiter nach vorn, bis zur Mitte des Recessus, und ist auch hier mehr zugespitzt als bei Gadus; der Sinus superior ist etwas weniger hoch und die Bogengänge sind deswegen in etwas anderer Weise gebogen.

Das Gehörorgan von Raniceps raninus O. F. Müller.

Tafel XII. Fig. 3, 4 und 5.

Das membranöse Gehörorgan von Raniceps zeichnet sich bei der ersten Ansicht vor Allem durch die sehr auffallende Grösse des Sacculus und die geringe Höhe der oberen Theile, besonders des Sinus superior, aus. Der äussere Bogengang endigt hinten in etwa derselben Weise wie bei Gadus, und wie bei diesem fehlt auch hier die Macula neglecta mit ihrem Nerven. Eigenthümlich sind ferner: die Gestalt der Macula sacculi, der Verlauf des Ramus posterior und im ganzen auch die Richtung der Bogengänge. Das membranöse Gehörorgan besteht aus folgenden Theilen: *Utriculus* mit *Sinus superior, Ampulla anterior, Ampulla externa, Ampulla posterior,* die entsprechenden drei *Bogengänge,* sowie *Sacculus* mit *Ductus endolymphaticus* und *Lagena cochleæ.*

Von Nervenendstellen sind sechs vorhanden, nämlich: *Macula ac. rec. utriculi,* drei *Cristæ ac. ampullarum, Macula ac. sacculi, Papilla ac. lagenæ.*

Der Acusticus theilt sich sogleich in zwei Aeste: einen *Ramus anterior,* welcher sich, wie gewöhnlich, in den *Ramulus amp. anterioris,* den *Ramulus amp. externæ* und zwischen denselben in den *Ramulus rec. utriculi* sowie in einige Bündel zur Macula sacculi verzweigt; und einen *Ramus posterior,* welcher den eigentlichen *Ramulus sacculi* abgiebt und dann eine Strecke verläuft, um sich in zwei Endzweige, den *Ramulus lagenæ* und *Ramulus amp. posterioris* zu theilen, von denen der letztere gebogen über dem oberen Umfang der Lagena nach aussen läuft, um in der betreff. Ampullencrista zu enden.

http://dl.ub.uni-freiburg.de/diglit/retzius1881-1/0089
© Universitätsbibliothek Freiburg
gefördert durch
Baden-Württemberg

Der *Utriculus* (Fig. 3, 4 *u*) ist eine auffallend lange und enge Röhre, welche sich vorn sowohl wie auch hinten, wo sie sich zugleich nach aussen dreht, nicht unbedeutend senkt; nach oben hin läuft von ihr ein sehr kurzer *Sinus superior* (Fig. 3, 4 *ss*) aus, welcher oben, wo er den hinteren Bogengang aufnimmt, einen nur ganz kleinen Apex hat, und etwas tiefer hinab den von vorn kommenden vorderen Bogengang aufnimmt. Der Utriculus geht vorn in den kleinen, blasig erweiterten *Recessus utriculi* (Fig. 3, 4 *rec*) über, welcher am schalenförmigen Boden die länglich-ovale *Macula acustica rec. utriculi* (Fig. 3, 4 *mu*) mit etwa herzenförmigem Otolithen trägt. Die vorn-oben auslaufende *Ampulla anterior* (Fig. 3, 4 *aa*) ist, wie die übrigen beiden Ampullen, klein und von gewöhnlicher Gestalt; sie setzt sich zuerst nach oben in den *Canalis m. anterior* (Fig. 3, 4 *ca*) fort, welcher, bald nach hinten-oben-innen umgebogen, in ziemlich gerader Richtung verläuft, um zuletzt, etwas gesenkt, unter dem oberen Ende des Sinus superior zu münden. Die *Ampulla externa* (Fig. 4 *ae*), aussen vom Recessus ausgehend, setzt sich in den *Canalis m. externus* (Fig. 3, 4 *ce*) fort, welcher zuerst nach aussen-hinten und etwas nach unten verläuft, um dann nach hinten-unten, oft s-förmig (und nicht, wie gewöhnlich, ringförmig) gebogen, zusammen mit der hinteren Ampulle in das hintere, nach aussen-unten gedrehte Ende des Utriculus, Sinus posterior, überzugehen; der äussere Bogengang ist verhältnissmässig länger als gewöhnlich, verläuft mehr gerade und mit dem äusseren Umfang unter dem Horizontalplan gesenkt. Die *Ampulla posterior* (Fig. 4 *ap*) geht fast in rechtem Winkel von dem winklig gebogenen, hinteren Ende des Utriculus, S. posterior, aus, steigt nach oben-aussen auf und setzt sich in den *Canalis m. posterior* (Fig. 3, 4 *cp*) fort, welcher nach oben-aussen-vorn verläuft, um dann nach innen-vorn zu gehen und in das obere Ende des Sinus superior zu münden. Am Utriculus ist kein Canalis utriculo-saccularis vorhanden; ebenso fehlt hier die Macula ac. neglecta mit dem entsprechenden Ramulus neglectus. Die untere Fläche des Utriculus ruht fast in ihrer ganzen Ausdehnung auf dem *Sacculus* (Fig. 3, 4 *s*), welcher von höchst ansehnlicher Grösse und mandelförmiger Gestalt ist und, wie erwähnt, dem Utriculus dicht anliegend, ohne mit ihm zuzammenzuhängen, aussen zugleich über ihn ein wenig hinaufragt. An der medialen Sacculuswand findet sich eine grosse und ungewöhnlich breite *Macula acustica sacculi* (Fig. 3 *ms*), mitten an deren unterem Rande ein tiefer Einschnitt vorhanden ist, wodurch eine Andeutung zur Zweitheilung entsteht; der Otolith (Fig. 4 *o*) ist fast ebenso lang und hoch als der Sacculus und hat dieselbe mandelförmige, vorn und hinten abgestumpfte Gestalt wie dieser. Von der Mitte des oberen Umfangs des Sacculus geht mit ovaler Mündung ein kurzer, enger *Ductus endolymphaticus* (Fig. 3 *de*) nach oben hin aus, welcher, dem Sinus superior dicht angeheftet, oben an ihm blind endigt. Etwas über dem hinteren Ende des Sacculus findet sich, auf ihm ruhend, die *Lagena cochleæ* (Fig. 3, 4, 5 *l*) als eine birnförmige Ausstülpung, welche mit engem Halse und sehr kleiner ovaler Oeffnung (Fig. 5 *csl*) in den Sacculus mündet; an ihrem medialen Umfange findet sich die länglich-ovale *Papilla acustica* (Fig. 3, 4, 5 *pl*); der Otolith war in den von mir untersuchten Gehörorganen schon weggefallen, weswegen ich seine Gestalt nicht anzugeben vermag.

Das Gehörorgan von Solea vulgaris Quensel.

Tafel XII. Fig. 6 und 7.

Das membranöse Gehörorgan der Solea, an beiden Seiten des Kopfes ganz übereinstimmend gestaltet, zeichnet sich bei erster Ansicht durch ungewöhnliche Höhe und Kürze und durch die Richtung der vorderen und der hinteren Ampulle aus. Ihm fehlen auch, wie ich in früherer Zeit für Pleuronectes flesus angab, der Canalis utriculo-saccularis und die Macula neglecta mit ihrem Nerven. Er besteht, wie gewöhnlich, aus folgenden Theilen: *Utriculus*

http://dl.ub.uni-freiburg.de/diglit/retzius1881-1/0090
© Universitätsbibliothek Freiburg
gefördert durch
Baden-Württemberg

mit *Sinus superior, Recessus utriculi, Ampulla anterior, Ampulla externa, Ampulla posterior,* die entsprechenden drei *Bogengänge, Sacculus* mit *Ductus endolymphaticus, Lagena cochleæ.*

Von Nervenendstellen sind sechs vorhanden: *Macula ac. recessus utriculi,* drei *Cristæ ac. ampullarum, Macula ac. sacculi, Papilla ac. lagenæ.*

Der sehr kurze Acusticus sendet nach vorn den *Ramus anterior,* welcher sich in den *Ramulus amp. anterioris,* den *Ramulus amp. externæ,* den *Ramulus rec. utriculi* und noch in ein Bündel zum Ramulus sacculi verzweigt, und dann nach hinten und unten den *Ramus posterior,* welcher zuerst nach unten den eigentlichen *Ramulus sacculi* abgiebt, dann eine Strecke nach hinten verläuft und sich darauf in die zwei Endzweige theilt, von denen der *Ramulus lagenæ* nach unten geht, der *Ramulus amp. posterioris* aber nach oben steigt, um wie jener in seiner Nervenendstelle zu endigen.

Der *Utriculus* (Fig. 6, 7 *u*) ist eine ziemlich kurze, horizontal liegende Röhre, welche nach oben einen sehr hohen, in der Mitte erweiterten, nach beiden Enden verschmälerten *Sinus superior* (Fig. 6, 7 *ss*) aussendet, an dessen oberem Ende kein Apex vorhanden ist; die beiden verticalen Bogengänge münden von oben her in ihn ein, so dass er vollständig als durch ihren Zusammenfluss entstanden erscheint. Vorn geht der Utriculus in den blasenförmig erweiterten *Recessus utriculi* (Fig. 6, 7 *rec*) über, welcher am Boden die längliche *Macula acustica rec. utric.* (Fig. 6, 7 *mu*) mit ihrem sehr unregelmässig gestalteten (im ganzen etwa ovalen, mit zwei flügelartigen Fortsätzen versehenen) Otolithen trägt und dann nach vorn hin in eine Röhre übergeht, welche sich knieförmig nach oben umbiegt, sich ferner verschmälert und in die *Ampulla anterior* (Fig. 6, 7 *aa*) fortsetzt. Letztere ist von gewöhnlicher Form, aber vertical gestellt, und geht in den *Canalis m. anterior* (Fig. 6, 7 *ca*) über, welcher weiter nach oben und etwas nach hinten läuft, um sich nach hinten-innen zu biegen, dann nach innen-unten zu gehen und in den Sinus superior einzumünden. Die oben-aussen vom Recessus ausgehende *Ampulla externa* (Fig. 6, 7 *ae*), von gewöhnlicher Gestalt, geht in den sehr kurzen, schmalen, ringförmig gebogenen, fast horizontalen *Canalis m. externus* (Fig. 7 *ce*) über, dessen hinteres Ende, dem Utriculus dicht anliegend, sich kraterförmig erweitert und in diesen unter dem Sinus superior einmündet. Das hintere Ende des Utriculus, *Sinus posterior,* verengt und biegt sich in rechtem Winkel nach oben um und geht in die *Ampulla posterior* (Fig. 6, 7 *ap*) über; diese, der vorderen gleich, obwohl kleiner, ist ebenfalls senkrecht gestellt und setzt sich in den *Canalis m. posterior* (Fig. 6, 7 *cp*) fort, welcher nach oben und etwas nach vorn, dann nach vorn-oben-innen geht, um dann, winklig nach unten umgebogen und mit dem vorderen Bogengang confluirend, in den Sinus sup. auszumünden. Am Boden des Utriculus sucht man vergebens nach einem Canalis utriculo-saccularis. Ebensowenig ist eine Macula neglecta mit dem Ramulus neglectus vorhanden. Der *Sacculus* (Fig. 6, 7 *s*) ist gross, oval, abgeplattet, liegt dem unteren Umfang des Utriculus an, ist ihm aber nicht angeheftet, obwohl der vom oberen Sacculusumfang mit ovaler Oeffnung nach oben ausgehende, blind endende *Ductus endolymphaticus* (Fig. 6 *de*) an der medialen Fläche des Utriculus und Sinus superior sich dicht anlegt und dadurch eine Art Verbindung darstellt. An der medialen Wand des Sacculus liegt weit nach vorn hin die langgestreckte, ovale *Macula acustica sacculi* (Fig. 6 *ms*); der Otolith (*o*) ist sehr gross, von einer dem Sacculus ähnlichen Gestalt, aber am hinteren Rande eingebuchtet. Am hinteren-oberen Umfang des Sacculus sitzt als weite Ausstülpung desselben die ziemlich lange, aber nicht besonders tiefe *Lagena cochleæ* (Fig. 6, 7 *l*), an der medialen Fläche durch eine niedrige Falte vom Sacculus abgegrenzt; an der medialen Wand der Lagena findet sich die zugespitzt ovale *Papilla acustica* (Fig. 6 *pl*) mit ihrem semilunar-ovalen Otolithen (Fig. 6, 7 *o*).

Dem Gehörorgan der Solea sehr ähnlich scheinen diese Organe bei den übrigen *Pleuronectoidei* zu sein. Ich habe früher[1] selbst das Gehörorgan des **Pleuronectes flesus** L. beschrieben und dabei auch die wichtigeren Verhältnisse an der knöchernen Gehörkapsel angegeben, auf welche Schilderung ich hier verweise. In späterer Zeit untersuchte ich auch das Gehörorgan des **Rhombus maximus,** welches ebenfalls übereinstimmend gebaut ist.

[1] Gustaf Retzius, Anatomische Untersuchungen. 1872.

http://dl.ub.uni-freiburg.de/diglit/retzius1881-1/0091
© Universitätsbibliothek Freiburg
gefördert durch
Baden-Württemberg

Das Gehörorgan von Silurus glanis L.

Tafel XIII. Fig. 1 und 2.

Unter den Siluroiden habe ich das Gehörorgan des Silurus glanis und des Malapterurus electricus untersucht. Das membranöse Gehörorgan des Silurus ist durch seine geringe Höhe, und besonders durch die eigenthümliche Gestalt des Sacculus und der Lagena charakterisirt. Es besteht aus folgenden Theilen: *Utriculus* mit *Sinus superior*, *Recessus utriculi*, *Ampulla anterior*, *Ampulla externa*, *Ampulla posterior*, die entsprechenden drei *Bogengänge*, *Sacculus* und *Lagena cochleæ*.

Von Nervenendstellen sind sieben vorhanden, nämlich: *Macula ac. recessus utriculi*, drei *Cristæ ac. ampullarum*, *Macula ac. sacculi*, *Papilla ac. lagenæ*, *Macula ac. neglecta*.

Der Acusticus theilt sich sogleich am Abgang von der Med. oblongata in einen *Ramus anterior*, welcher den *Ramulus amp. anterioris*, den *Ramulus amp. externæ* und den *Ramulus rec. utriculi* abgiebt; und in einen *Ramus posterior*, welcher nach unten-hinten den *Ramulus sacculi*, und über diesem den *Ramulus lagenæ* und den *Ramulus amp. posterioris* absendet; von der Theilungsstelle der beiden letzterwähnten Zweige, dem Ram. amp. poster. innig anliegend, geht der *Ramulus neglectus* aus.

Der *Utriculus* (Fig. 1, 2 *u*) nicht eben lang, liegt horizontal und verlängert sich nach oben in einen ziemlich kurzen *Sinus superior* (Fig. 1, 2 *ss*), welcher am oberen Ende einen sehr kurzen, zweigetheilten Apex besitzt und die beiden verticalen Bogengänge aufnimmt. Vorn geht der Utriculus in den ziemlich grossen, blasig erweiterten *Recessus utriculi* (Fig. 1, 2 *rec*) über, welcher am unteren, schalenförmigen Boden die halbmondförmig-ovale *Macula acustica rec. utric.* (Fig. 1, 2 *mu*) mit ihrem unregelmässig viereckigen Otolithen trägt. Vorn-aussen setzt sich der Recessus in die beiden, dicht neben einander liegenden Ampullen fort, von denen die *Ampulla anterior* (Fig. 1, 2 *aa*), von etwa gewöhnlicher Gestalt, nach vorn und etwas nach aussen gerichtet ist; der von ihr ausgehende *Canalis m. anterior* (Fig. 1, 2 *ca*) biegt sich nach oben, dann nach hinten-innen und ein wenig nach oben, um sich zuletzt in den Sinus superior zu senken. Die *Ampulla externa* (Fig. 1, 2 *ae*) ist, indem das Anfangsrohr am Recessus ziemlich lang ist, der vorderen Ampulle ähnlicher gestaltet als gewöhnlich; sie setzt sich in den verhältnissmässig langen, horizontalen *Canalis m. externus* (Fig. 1, 2 *ce*) fort, welcher, nach aussen-hinten umbiegend, zuletzt nach vorn-innen verläuft, um in den Utriculus unmittelbar unter dem Sinus superior einzumünden. Die *Ampulla posterior* (Fig. 1, 2 *ap*), der vorderen ähnlich, vom hinteren Ende des Utriculus ausgehend und nach hinten-aussen gerichtet, setzt sich in den zuerst nach hinten-aussen-oben, dann nach innen-vorn-oben verlaufenden und am oberen Ende des Sinus einmündenden *Canalis m. posterior* (Fig. 1, 2 *cp*) fort. Am unteren Umfang des Utriculus senkt sich in der Mitte des Bodens die Wand nach unten zu einer breiten, trichterförmigen Ausstülpung, an deren lateraler Wand die halbmondförmig-ovale *Macula ac. neglecta* (Fig. 1, 2 *mn*) liegt, in welcher der die hintere Wand dieser Ausstülpung herumziehende *Ramulus neglectus* (Fig. 1, 2 *rn*) endigt; unten verlängert sich diese Ausstülpung zu einer kurzen, engen Röhre, *Canalis utriculo-saccularis* (Fig. 1, 2 *cus*), welche zum Sacculus führt, indem sie fast gerade nach unten ziehend am oberen Umfang desselben, nahe an dessen vorderem Ende einmündet. Der *Sacculus* (Fig. 1, 2 *s*), welcher mit diesem seinen vorderen Ende sogar nicht einmal bis zur Mitte der Länge des Gehörorgans reicht, setzt sich nach unten-hinten und innen als eine verhältnissmässig enge Röhre fort, dessen hinteres Ende etwas hinter und ziemlich weit nach innen von der Ampulla posterior steht. An der medialen und unteren Wand des Sacculus breitet sich der ungewöhnlich lange Ramulus sacculi in eine ebenfalls langgestreckte und schmale *Macula acustica sacculi* (Fig. 1 *ms*) aus; hier liegt ein langer, schmaler, stabförmiger Otolith (*o*) auf. Einen Ductus endolymphaticus

http://dl.ub.uni-freiburg.de/diglit/retzius1881-1/0092
© Universitätsbibliothek Freiburg
gefördert durch
Baden-Württemberg

gelang es mir hier nicht nachzuweisen. Dagegen sah ich in der Mitte der medialen Wand, nach oben von der Macula, ein rundes Loch (Fig. 1 *si*), von welchem eine enge, kurze Röhre, ganz in derselben Weise wie bei den später zu beschreibenden Cyprinoiden, hinauslief. Im ganzen ist der Sacculus sehr klein; an seiner lateralen Fläche, über und nach aussen von ihm hinaufragend und mit ihm sehr innig verbunden, befindet sich die *Lagena cochleæ* (Fig. 1, 2 *l*). Sie ist eine verhältnissmässig grosse, rundlich-viereckige, seitlich abgeplattete Blase, welche unten-vorn neben der lateralen Wand des Sacculus und nahe an dessen unterem Umfang mit schmalem Halse, weit nach vorn hin, durch ein kleines, ovales Loch, einen *Canalis sacculo-lagenaris* (oder, wenn man so will, Can. reuniens) mit der Höhle des Sacculus zusammenhängt (Fig. 2 *csl*). An der medialen Wand der dem Sacculus dicht angehefteten Wand der Lagena befindet sich in der Mitte die ovale *Papilla acustica* (Fig. 1, 2 *pl*), und auf ihr liegt in der Höhle der Lagena der grosse, rundlich scheibenförmige Otolith (der bei den Cyprinoiden sog. Asteriscus), an welchem (*o*) man am vorderen Rande einen Ausschnitt und an der Fläche, von der Mitte aus gegen die Peripherie hin, radiirende Furchen sieht, denen kleine Einschnitte am Rande entsprechen.

Das Gehörorgan von Malapterurus electricus Lac.

Tafel XIII. Fig. 3 und 4.

Das membranöse Gehörorgan des Malapterurus steht dem des Silurus nahe, ist aber durch mehrere Eigenthümlichkeiten, vor Allem durch die nach unten gesenkte Lage des Sacculus und der Lagena, sowie durch die lange Verbindungsröhre dieser Theile mit dem Utriculus charakterisirt.

Es besteht aus: *Utriculus* mit *Sinus superior* und *Apex, Recessus utriculi, Ampulla anterior, Ampulla externa, Ampulla posterior*, die entsprechenden drei *Bogengänge, Sacculus, Lagena cochleæ.*

Von Nervenendstellen sind sieben vorhanden: *Macula ac. recessus utriculi*, drei *Cristæ ac. ampullarum, Macula ac. sacculi, Papilla ac. lagenæ, Macula ac. neglecta.*

Der Acusticus zerfällt sogleich in einen *Ramus anterior*, welcher sich in den *Ramulus amp. anterioris, Ramulus amp. externæ* und *Ramulus rec. utriculi* verzweigt, sowie in einen *Ramus posterior*, welcher nach aussen den *Ramulus amp. posterioris* abgiebt, von dem der kleine *Ramulus neglectus* ausgeht, dann nach unten verläuft und sich in den *Ramulus sacculi* und den *Ramulus lagenæ* theilt.

Der *Utriculus* (Fig. 3, 4 *u*) ist eine weite Röhre, welche nach oben einen in der Mitte engen, nach den beiden Enden hin erweiterten *Sinus superior* (Fig. 3, 4 *ss*) abgiebt, der oben in einen kleinen *Apex* (*ass*) ausläuft und unter diesem die beiden verticalen Bogengänge aufnimmt. Vorn geht der Utriculus in den erweiterten *Recessus utriculi* (Fig. 3, 4 *rec*) über, welcher an der unteren-äusseren Wand die länglich ovale *Macula acustica* (Fig. 3, 4 *mu*) trägt; in dem Recessus und ziemlich weit nach hinten in den Utriculus hineinragend liegt der sehr grosse Otolith (*o*), welcher im ganzen eine länglich ovale Gestalt mit unebenen Flächen hat. Vorn-aussen-oben münden in den Recessus die beiden Ampullen, von welchen die *Ampulla anterior* (Fig. 3, 4 *aa*) nach vorn-aussen gerichtet und von gewöhnlicher Gestalt ist. Der von ihr ausgehende *Canalis m. anterior* (Fig. 3, 4 *ca*) biegt sich bald nach oben-hinten-innen um und verläuft in dieser Richtung ziemlich gerade zu dem Sinus superior. Die *Ampulla externa* (Fig. 3, 4 *ae*), ungefähr von gewöhnlicher Gestalt, setzt sich in den horizontalen *Canalis m. externus* (Fig. 3, 4 *ce*), fort, welcher nach aussen-hinten, dann nach hinten-innen und endlich nach vorn über die hintere Ampulle verläuft, um erweitert am unteren Ende des Sinus superior einzumünden. Die *Ampulla posterior* (Fig. 3, 4 *ap*), vom hin-

http://dl.ub.uni-freiburg.de/diglit/retzius1881-1/0093
© Universitätsbibliothek Freiburg
gefördert durch
Baden-Württemberg

teren Ende des Utriculus ausgehend, von gewöhnlicher Gestalt und nach aussen-hinten gerichtet, setzt sich in den *Canalis m. posterior* (Fig. 3, 4 *cp*), fort, welcher nach oben-aussen-hinten, dann nach oben-innen-vorn verläuft, um in den Sinus sup. zu münden. Die untere Wand des Utriculus senkt sich, hinter der Mitte und etwas weiter nach hinten als die untere Einmündungsöffnung des Sinus superior, zu einer grossen trichter- oder kraterförmigen Röhre (Fig. 3, 4 *cus*), an deren lateraler Seite sich die halbmondförmige *Macula ac. neglecta* (Fig. 3, 4 *mn*) mit von hinten-innen kommendem *Ramulus neglectus* (Fig. 3, 4 *rn*) befindet; diese nach unten ziehende Röhre verengt sich allmählich, um sich dann wieder zu erweitern und am oberen Umfang des Sacculus, nahe dem vorderen Ende desselben zu münden, den *Canalis utriculo-sacularis* darstellend. Der im ganzen sehr kleine *Sacculus* (Fig. 3, 4 *s*) stellt eine nach hinten-unten-innen ziehende, derjenigen des Silurus ähnliche Röhre dar, welche an der medialen Wand die langgestreckte, schmale *Macula acustica sacculi* (Fig. 3, 4 *ms*) mit sehr länglichem, unregelmässig rectangulärem Otolithen (Fig. 3, 4 *o*) trägt. Den Ductus endolymphaticus sah ich nicht, ebenso wenig erkannte ich sicher an der medialen Wand das Loch des eigenthümlichen, medialen Verbindungsrohres. An der lateralen Wand des Sacculus, etwas nach unten und vorn von der Mitte, befindet sich die kleine, ovale Oeffnung des *Canalis sacculo-lagenaris* oder »reuniens» (Fig. 4 *csl*), welche zur *Lagena cochleæ* führt. Letztere (Fig. 3, 4 *l*) liegt der lateralen Wand des Sacculus hinten dicht an, mit ihr fast verschmolzen, und bildet eine beinahe rundliche, seitlich abgeplattete Blase, an deren medialer Wand sich die rundlich ovale *Papilla acustica* (Fig. 3, 4 *pl*) befindet; in der Lagena der beiden von mir untersuchten Gehörorgane dieses Thieres war kein verkalkter Otolith vorhanden, sondern nur eine ziemlich weiche, durchsichtige Partie von nicht sicher bestimmbarer Form, offenbar jedoch rundlich-scheibenförmig wie der Otolith des Silurus und mit einigen Einschnitten versehen; in ihrer Masse waren radiirende und concentrische Streifen wahrnehmbar.

Das Gehörorgan von Cyprinus Idus L.

Tafel XIII. Fig. 5—9.

Das Gehörorgan der Cyprinoiden ist schon mehrmals untersucht worden. Abgesehen von den älteren Forschungen Weber's und Breschet's wurde es in späterer Zeit von Hasse, mir und Kuhn näher studirt. Hasse und Kuhn untersuchten vorzugsweise den *Cyprinus carpio*, ich hingegen den *Abramis brama L.* Diesmal habe ich den *Cyprinus Idus* (Leuciscus Idus) gewählt. In Betreff der knöchernen Gehörkapsel sowie des feineren Baues des membranösen Gehörorgans verweise ich auf meine frühere Beschreibung des Abramis,[1] in welchen Beziehungen ich beim Cyprinus Idus keine Differenzen entdecken konnte.

Das membranöse Gehörorgan des Cyprinus Idus besteht aus: *Utriculus* mit *Sinus superior, Recessus utriculi, Ampulla anterior, Ampulla externa, Ampulla posterior,* die entsprechenden drei *Bogengänge, Sacculus* mit *Ductus endolymphaticus, Lagena cochleæ.*

Von Nervenendstellen giebt es sieben, nämlich: *Macula ac. rec. utriculi,* drei *Cristæ ac. ampullarum, Macula ac. sacculi, Papilla ac. lagenæ* und die aus zwei getrennten Platten bestehende *Macula ac. neglecta.*

Der sehr kurze Acusticus theilt sich in einen *Ramus anterior,* welcher sich in den *Ramulus amp. anterioris,* den *Ramulus amp. externæ,* und den *Ramulus rec. utriculi* verzweigt; und in einen *Ramus posterior,* welcher den *Ramulus sacculi* abgiebt und sich dann in den *Ramulus lagenæ* und *Ramulus amp. posterioris* theilt, wozu noch an der Theilungsstelle der beiden letzteren der *Ramulus neglectus* ausgeht, um sogleich sich in zwei getrennte Bündel zu theilen.

Der *Utriculus* (Fig. 5, 6 *u*) ist kurz und ziemlich hoch und läuft in einen hohen *Sinus superior* (Fig. 5, 6 *ss*) aus, welcher am oberen Ende einen sehr kurzen *Apex* (*ass*) hat und die beiden verticalen Bogengänge auf-

[1] Gustaf Retzius, Anatomische Untersuchungen. Stockholm 1872.

http://dl.ub.uni-freiburg.de/diglit/retzius1881-1/0094
© Universitätsbibliothek Freiburg
gefördert durch
Baden-Württemberg

nimmt. Nach vorn geht der kurze Utriculus in einen recht grossen, breiten, blasenförmig erweiterten *Recessus utriculi* (Fig. 5, 6 *rec*) über; dieser trägt am schalenförmigen Boden die ovale *Macula acustica rec. utric.* (Fig. 6 *mu*) mit ihrem unregelmässig ovalen, unten-aussen convexen, oben-innen concaven Otolithen (»Lapillus»). Am vorderen-äusseren-oberen Ende des Recessus münden in ihn die zwei Ampullen, von denen die *Ampulla anterior* (Fig. 5, 6 *aa*), von gewöhnlicher Gestalt und nach vorn-aussen gerichtet, in den *Canalis m. anterior* (Fig. 5, 6 *ca*) mit weiter Oeffnung übergeht; letzterer steigt nach oben und biegt sich dann in schönem Bogen nach hinten-innen, um erweitert in den Sinus superior zu münden. Die *Ampulla externa* (Fig. 5, 6 *ae*) ist kurz, im ganzen klein und ungefähr halbsphärisch oder kuppelförmig, geht vom oberen Umfang des Recessus aus und setzt sich in den langen, schmalen, vom Horizontalplan aussen und vorn sich ziemlich stark erhebenden *Canalis m. externus* (Fig. 5, 6 *ce*) fort, welcher sich zuerst nach vorn-aussen-oben, dann nach aussen-oben-hinten dreht und dann nach hinten-innen-unten geht, um endlich, nach vorn-innen umbiegend, mit stark erweitertem Ende unten am Sinus superior einzumünden. Die *Ampulla posterior* (Fig. 5, 6 *ap*), der vorderen ähnlich, geht vom hinteren Ende des Utriculus aus und setzt sich in den *Canalis m. posterior* (Fig. 5, 6 *cp*) fort, welcher nach oben-aussen-hinten, dann nach oben-innen-vorn verläuft, um, sich etwas senkend, sich erweitert oben in den Sinus superior zu öffnen. Am Boden des Utriculus finden sich, nahe an einander liegend, die beiden kleinen ovalen Platten der *Macula ac. neglecta* (Fig. 6, 7 *mn*), zu welchen der zweigetheilte *Ramulus neglectus* (Fig. 6, 7 *rn*) geht. Ein wenig nach vorn davon sieht man (Fig. 6, 7 *cus*) die kleine ovale Oeffnung des nach unten zum Sacculus führenden Canals, *Canalis utriculo-saccularis*, welcher sich ein wenig hinter dem vorderen Ende des Sacculus an seinem oberen Umfang öffnet. Der im ganzen sehr kleine *Sacculus* (Fig. 5, 6, 8 *s*) stellt eine nach hinten und etwas nach unten verlaufende Röhre dar, welche vorn spitz ausläuft und unten an der medialen Wand eine lange, schmale *Macula acustica* mit dem langen, schmalen, etwas platten und mit drei scharfen Rändern versehenen Otolithen (»Sagitta») trägt. Ueber der Macula ungefähr mitten am Sacculus findet man am auspräparirten, membranösen Gehörorgan ein rundes Loch (Fig. 5 *si*), von welchem eine kurze Röhre mit mehr oder weniger fetzigen Rändern nach innen hin entspringt. In dieser Röhre hat Hasse eine Communicationsröhre erkannt, welche bei den Cyprinusarten quer durch den Sinus impar zwischen den Sacculi der beiden Gehörorgane verläuft und dieselben also in gegenseitige, offene Verbindung setzt, ohne mit dem Sinus impar selbst zu communiciren. Die Präparation der sehr dünnwandigen Röhre ist in der That ziemlich schwer, indem sie leicht zerreisst. Jedoch gelang es mir, die Angabe Hasse's zu bestätigen; die Röhre läuft, dicht hinter der vorderen Oeffnung des Sinus impar, quer durch diesen Raum, verschmälert sich etwas nach dem Abgang aus den Sacculi und bildet eine offene Communication zwischen ihnen; sie erweitert sich aber gegen die Mitte des Sinus impar und scheint hier eine sackförmige Ausbuchtung zu bilden; mir schien diese Ausbuchtung sogar eine Strecke weit nach hinten in den Sinus zu reichen; sie ist, wie die Röhre selbst, mit einschichtigem Pflattenepithel bekleidet. Näher dem hinteren Ende des Sacculus befindet sich an der lateralen Wand desselben eine andere ovale Oeffnung welche zur Lagena cochleae (Fig. 6, 8 *csl*) führt und den *Canalis sacculo-lagenaris* (»Can. reuniens») darstellt. Der *Ductus endolymphaticus* geht vom unteren Theil des Canalis utriculo-saccularis aus, dreht sich dann etwas hinten und oben, läuft medialwärts von der inneren Platte der Macula neglecta (Fig. 6, 7 *de*) und dann nach oben an der medialen Wand des Sinus superior, um oben blind zu endigen. Die *Lagena cochleae* (Fig. 5, 6, 8, 9 *l*), bei den Cyprinoiden eine sehr grosse, hohe, rundliche, aber seitlich abgeplattete, vorn-oben zugespitzte Blase bildend, liegt nach aussen-oben und hinten vom Sacculus, dessen lateraler Wand so dicht angeheftet, dass hier eigentlich nur eine Scheidewand zwischen beiden existirt, in der sich die eben beschriebene Communicationsöffnung befindet. An der medialen Wand der Lagena bemerkt man die ovale *Papilla acustica* (Fig. 5, 8, 9 *pl*). In der Lagena findet sich der schon längst unter dem Namen »Asteriscus» bekannte platte, rundliche Otolith (*o*), an dessen beiden Oberflächen vom Centrum nach den Rändern radiirende Firsten vorhanden sind.

Wenn man nun das membranöse Gehörorgan des Cyprinus mit dem des Malapterurus und dem des Silurus vergleicht, so findet man eine sehr grosse Uebereinstimmung in den wichtigsten Beziehungen und besonders in Betreff des Verhaltens des Sacculus und der Lagena. Unter den hier beschriebenen Teleostiern bilden sie eine eigenthümliche, gut charakterisirte Gruppe, und wir finden sie auch in den zoologischen Systemen einander nahe gestellt. Die zunächst hier folgenden Gehörorgane führen uns wieder zu dem mehr gewöhnlichen Teleostier-Typus zurück.

http://dl.ub.uni-freiburg.de/diglit/retzius1881-1/0095
© Universitätsbibliothek Freiburg
gefördert durch
Baden-Württemberg

Das Gehörorgan von Salmo salar L.

Tafel XIV. Fig. 1—3.

Am membranösen Gehörorgan des Salmo unterscheidet man: *Utriculus* mit *Sinus superior, Recessus utriculi, Ampulla anterior, Ampulla externa, Ampulla posterior,* die entsprechenden drei *Bogengänge, Sacculus* mit *Ductus endolymphaticus, Lagena cochleæ.*

Von Nervenendstellen sind sieben vorhanden, nämlich: *Macula ac. recessus utriculi,* drei *Cristæ ac. ampullarum, Macula ac. sacculi, Papilla ac. lagenæ, Macula ac. neglecta* (aus zwei Platten bestehend).

Der Acusticus theilt sich sogleich in einen *Ramus anterior,* welcher sich in den *Ramulus amp. anterioris,* den *Ramulus amp. externæ* und *den Ramulus rec. utriculi* verzweigt, sowie ein Bündel zum Ramulus sacculi abgiebt; und in einen *Ramus posterior,* welcher zuerst den *Ramulus sacculi* nach unten sendet und sich dann in den *Ramulus lagenæ* und *Ramulus amp. posterioris* theilt, von welchem sich sogleich nach dieser Theilung der kleine *Ramulus neglectus* (Fig. 2, 3 *rn*) abzweigt, um sich bald darauf in zwei getrennte Bündel zu spalten.

Der *Utriculus* (Fig. 1, 2 *u*) ist eine ziemlich kurze und hohe Röhre, welche nach oben und etwas nach hinten den breiten *Sinus superior* (Fig. 1, 2 *ss*) aussendet, dessen oberes Ende in einen kurzen *Apex* hinausläuft und unmittelbar unter demselben die beiden verticalen Bogengänge aufnimmt. Vorn geht der Utriculus in den erweiterten *Recessus utriculi* (Fig. 1, 2 *rec*) über, an dessen concavem Boden sich die ovale *Macula acustica* (Fig. 1, 2 *mu*) mit dem kleinen, etwa viereckigen Otolithen (*o*) befindet. Die nach vorn-aussen vom Recessus ausgehende *Ampulla anterior* (Fig. 1, 2 *aa*), von gewöhnlicher Gestalt, geht in den *Canalis m. anterior* (Fig. 1, 2, *ca*) über, welcher zuerst nach vorn-aussen und etwas nach oben hin verläuft, dann weiter nach oben, ferner nach hinten-innen-oben eine weite Strecke in gerader Richtung geht, um, sich zuletzt etwas senkend, in das obere Ende des Sinus superior einzumünden. Die oben-aussen vom Recessus ausgehende *Ampulla externa* (Fig. 1, 2 *ae*) ist von der ihr eigenen Gestalt und geht in den ziemlich kurzen und horizontal liegenden, ringförmig gebogenen *Canalis m. externus* (Fig. 1, 2 *ce*) über, dessen hinteres, erweitertes Ende in den Utriculus unmittelbar an seinem Uebergang in den Sinus superior einmündet. Die vom hinteren, sehr kurzen Ende des Utriculus ausgehende *Ampulla posterior* (Fig. 1, 2 *ap*), der vorderen ähnlich, geht nach aussen-hinten und etwas nach unten in den *Canalis m. posterior* (Fig. 1, 2 *cp*) über, welcher bald nach oben umbiegt und in dieser Richtung eine Strecke gerade fortläuft, dann nach innen-vorn sich umbiegt und, sich senkend, in das obere Ende des Sinus sup. mündet. Am Boden des Utriculus befindet sich unter der Einmündung des Sinus sup. eine Vertiefung, an welcher Stelle der obere Umfang des Sacculus innig anliegt. Hier bemerkt man eine sehr kleine, ovale Oeffnung zwischen diesen Theilen, *Canalis utriculo-saccularis* (Fig. 3 *cus*), und eine Strecke davon nach hinten die aus zwei kleinen ovalen, je mit ihrem Nervenzweig versehenen Platten bestehende *Macula ac. neglecta* (Fig. 2, 3 *mn*). Der *Sacculus* (Fig. 1, 2 *s*) ist mittelgross, oval, trägt an der medialen Wand die langgestreckte, ovale *Macula acustica sacculi* (Fig. 1, 2 *ms*) mit ovalem, vorn zugespitztem, nicht eben grossem Otolithen (Fig. 1, 2 *o*); der *Ductus endolymphaticus* geht mit spaltenförmiger Oeffnung etwas hinter und nach innen vom Canalis utriculo-saccularis aus und legt sich, stark verengt, der medialen Seite des Sinus superior dicht an, oben blind endigend (Fig. 1, 3 *de*). Am hinteren, breiten Ende des Sacculus und mit ihm in offener Verbindung, nur medialwärts durch eine kleine Falte abgegrenzt, sitzt die niedrige Ausstülpung desselben, die *Lagena cochleæ* (Fig. 1, 2 *l*), deren ovale *Papilla acustica* (Fig. 1, 2 *pl*) sich an der inneren-hinteren Wand befindet; der Otolith derselben ist mir entgangen.

http://dl.ub.uni-freiburg.de/diglit/retzius1881-1/0096
© Universitätsbibliothek Freiburg
gefördert durch
Baden-Württemberg

Das Gehörorgan von Coregonus oxyrhynchus L.

Tafel XIV. Fig. 4—6.

Das membranöse Gehörorgan des Coregonus besteht aus: *Utriculus* mit *Sinus superior* und Apex, *Recessus utriculi, Ampulla anterior, Ampulla externa, Ampulla posterior,* den entsprechenden drei *Bogengängen, Sacculus* mit dem *Ductus endolymphaticus* und der wenig abgegrenzten *Lagena cochleæ.*

Von Nervenendstellen sind sieben vorhanden, nämlich: *Macula ac. recessus utriculi,* drei *Cristæ ac. ampullarum, Macula ac. sacculi, Papilla ac. lagenæ,* die aus zwei kleinen Platten bestehende *Macula ac. neglecta.*

Der Acusticus theilt sich sogleich in den *Ramus anterior,* welcher sich in den *Ramulus amp. anterioris,* den *Ramulus amp. externæ* und den *Ramulus recessus utriculi* zweigt; sowie in den *Ramus posterior,* welcher nach unten den *Ramulus sacculi* abgiebt, dann weiter verläuft und sich in den *Ramulus lagenæ* und den *Ramulus amp. posterioris* sowie in den ziemlich kleinen, sich bald zweitheilenden *Ramulus neglectus,* welcher von der Theilungstelle der beiden letztgenannten Zweige ausgeht.

Der kurze *Utriculus* (Fig. 4, 5 *u*) sendet nach oben und hinten den sich verengenden und oben in einen kurzen Apex endenden *Sinus superior* (Fig. 4, 5 *ss*) aus. Nach vorn geht er in den erweiterten *Recessus utriculi* (Fig. 4 *rec*) über, an dessen concavem Boden sich die ovale *Macula acustica rec. utric.* (Fig. 4, 5 *mu*) mit unregelmässig dreieckigem Otolithen (*o*) befindet; die vorn-oben ausgehende *Ampulla anterior* (Fig. 4, 5 *aa*) geht nach unten in den *Canalis m. anterior* (Fig. 4, 5 *ca*) über, welcher sich zuerst in kleinem Bogen nach vorn-aussen, dann nach oben, dann nach oben-hinten-innen wendet und eine weite Strecke in dieser Richtung gerade verläuft, bis er am oberen Ende des Sinus superior einmündet. Die vom oberen-äusseren Umfange des Recessus ausgehende *Ampulla externa* (Fig. 4, 5 *ae*) setzt sich in den kurzen, horizontal liegenden, etwa ringförmigen *Canalis m. externus* (Fig. 4, 5 *ce*) fort, welcher, der hinteren Ampulle dicht anliegend, erweitert am unteren Ende des Sinus superior einmündet. Die *Ampulla posterior* (Fig. 4, 5 *ap*) geht vom hinteren, besonders kurzen Ende des Utriculus nach aussen-hinten aus und setzt sich in den *Canalis m. posterior* (Fig. 4, 5 *cp*) fort, welcher zuerst nach aussen-hinten-unten, dann fast in rechtem Winkel umbiegend, nach oben hin verläuft und, zuletzt wieder in rechtem Winkel nach innen-vorn sich biegend, in den Sinus sup. mündet. Der untere Umfang des Utriculus senkt sich zu einer ziemlich grossen Ausstülpung nach unten, welche dem Sacculus dicht anliegt. Hier finden sich sehr nahe an einander die beiden kleinen, ovalen Platten der *Macula ac. neglecta* (Fig. 5, 6 *mn*), welche mit je einem Zweige des *Ramulus neglectus* (Fig. 5, 6 *rn*) versehen werden. Weiter nach vorn in der erwähnten Ausstülpung des Utriculus bemerkt man eine kleine, verdünnte Stelle der Wand, aber keine wirkliche Oeffnung, also nur eine Andeutung des *Canalis utriculo-saccularis* (Fig. 6 *cus*). Der *Sacculus* (Fig. 4, 5 *s*) ist ziemlich gross, oval-mandelförmig, vorn zugespitzt, hinten abgestumpft, trägt an der medialen Wand die lange, schmale *Macula acustica sacculi* (Fig. 4, 5 *ms*) und enthält einen ziemlich grossen, spitz-ovalen, mit gezackten Rändern versehenen Otolithen (Fig. 4, 5 *o*). Nach oben geht mit ovaler Oeffnung vom Sacculus der sich nach oben verengende und blind endende *Ductus endolymphaticus* (Fig. 4, 6 *de*) aus, welcher der medialen Wand des Sinus superior sehr innig anliegt. Nach hinten-oben stülpt sich der Sacculus zu der von ihm nur sehr schwach, durch eine niedrige mediale Falte der Wand, abgegrenzte *Lagena cochleæ* (Fig. 4, 5 *l*) aus; an ihrer medialen Wand findet sich die halbmondförmige *Papilla acustica* (Fig. 4, 5 *pl*) mit ebenfalls halbmondförmigem Otolithen (*o*).

http://dl.ub.uni-freiburg.de/diglit/retzius1881-1/0097
© Universitätsbibliothek Freiburg
gefördert durch
Baden-Württemberg

Das Gehörorgan von Clupea harengus L.

Tafel XIV. Fig. 7—9.

Das membranöse Gehörorgan der Clupea wurde schon mehrmals von Anatomen untersucht, und man hat an demselben in der That sehr eigenthümliche Einrichtungen beschrieben. So fand, wie oben erwähnt wurde, E. H. Weber eine quere Verbindung der beiderseitigen häutigen Gehörorgane, indem unter dem Gehirn ein querer, häutiger Canal die vorderen Enden des Vestibulum (Recessus utriculi sp. Aut.) des rechten und linken Ohres in der Weise mit einander vereinigt, dass Injectionen des einen in das andere führen. Ferner schickt nach Weber derselbe Theil (Recessus utriculi) einen Appendix nach aussen, durch welche die Schwingungen der Schwimmblase vom Gehörorgan aufgefasst werden können. Breschet scheint zwar nicht den letzteren Anhang gesehen zu haben; dagegen erkannte er die untere Verbindung der beiden Gehörorgane und legte noch eine obere quere Verbindung derselben hinzu, so dass dadurch eine ringförmige Verbindung der beiden Organe um das Gehirn herum entstehe. Hasse bestritt das Vorhandensein sowohl des nach aussen ziehenden Appendix des Recessus utriculi als auch der unteren, queren, canalförmigen Verbindung der beiden Recessus, und in Betreff der oberen queren Verbindung gab er eine genauer definirte Beschreibung; es findet sich nach ihm etwas unterhalb der unter den Knochen des Schädeldaches gelagerten Spitze der Bogengangscommissur eine hinter dem Mittelhirn, oberhalb des Nachhirns, gelegene, bogenförmig von einer Commissur zur anderen ziehende Röhre, welche die Aquæductus vestibulorum aufnimmt und in welcher diese mit einander verschmelzen, wodurch in der That eine Art Verbindung der beiden Gehörorgane entstehe. Ausserdem sind von Weber, Breschet und genauer von Hasse im knöchernen Schädel jederseits zwei blasige, lufthaltige Räume beschrieben worden, welche durch Kanälchen mit dem vorderen Ende der Schwimmblase in Zusammenhang stehen sollen. Und endlich hat man hier eine, das erste Homologon des Foramen ovale s. vestibulare darstellende Oeffnung beschrieben, welche dadurch entstehe, dass das Prooticum, Opistoticum und das Occipitale basilare sich unten nicht nahtförmig vereinigen, sondern nur eine zarte Membran der Schleimhaut des Rachens die Oeffnung überziehe. Dies seien die besonderen Eigenthümlichkeiten des Gehörorgans der Clupea.

Nehmen wir nun zuerst das frei präparirte membranöse Gehörorgan in Betrachtung. Es zeichnet sich bei erster Ansicht durch eine auffallende Höhe und Kürze aus. Man unterscheidet an ihm folgende Theile: *Utriculus* mit *Sinus superior, Recessus utriculi, Ampulla anterior, Ampulla externa, Ampulla posterior,* die entsprechenden drei *Bogengänge, Sacculus* mit *Ductus endolymphaticus, Lagena cochleæ.*

Von Nervenendstellen sind sieben vorhanden, nämlich: *Macula ac. recessus utriculi,* drei *Cristæ ac. ampullarum, Macula ac. sacculi, Papilla ac. lagenæ* und *Macula ac. neglecta.*

Der kurze Acusticus theilt sich sogleich in einen *Ramus anterior,* welcher in den *Ramulus amp. anterioris,* den *Ramulus amp. externæ* und den *Ramulus rec. utriculi* sich verzweigt, sowie Bündel zum Ramulus sacculi abgiebt; und in einen *Ramus posterior,* welcher den eigentlichen *Ramulus sacculi* nach unten sendet und sich dann, nach hinten ziehend, in den *Ramulus lagenæ* und *Ramulus amp. posterioris* theilt, wozu noch ein zweigetheilter *Ramulus neglectus* aus dem letzteren Zweig entspringt.

Der *Utriculus* (Fig. 7, 8 *u*) ist eine sehr kurze, recht hohe, horizontale Röhre, deren Wand aussen und unten durch eine unregelmässig geformte Spange festen, knorpelartigen Gewebes (Fig. 7, 8 *kn*) verdickt ist; nach oben sendet er den verhältnissmässig sehr hohen *Sinus superior utric.* (Fig. 7, 8 *ss*); dieser endet oben, nach der Aufnahme der beiden verticalen Bogengänge, mit einem sehr kurzen Apex. Vorn geht der Utriculus direct, im ganzen wenig erweitert, in den *Recessus utriculi* (Fig. 7, 8 *rec*) über, an dessen wenig vertieftem Boden die ungefähr

http://dl.ub.uni-freiburg.de/diglit/retzius1881-1/0098
© Universitätsbibliothek Freiburg
gefördert durch
Baden-Württemberg

ovale *Macula acustica* (Fig. 7, 8 *mu*) mit ihrem Otolithen (*o*) sich findet. Die vorn-oben vom Recessus ausgehende *Ampulla anterior* (Fig. 7, 8 *aa*), von ungefähr gewöhnlicher Gestalt, ist nach vorn-oben-aussen gerichtet und setzt sich in den *Canalis m. anterior* (Fig. 7, 8 *ca*) fort, welcher nach oben-hinten-innen wenig gebogen verläuft, um zuletzt nach innen-hinten gehend und erweitert in das obere Ende des Sinus superior einzumünden. Die *Ampulla externa* (Fig. 7, 8 *ae*), oben-aussen von dem Recessus ausgehend, ist von gewöhnlicher Gestalt und setzt sich in den horizontalen, sehr kurzen, ringförmig um die längst bekannte, im Knochen eingeschlossene, mit Luft gefüllte Bulla sich biegenden *Canalis m. externus* (Fig. 8 *ce*) fort, welcher, der hinteren Ampulle dicht anliegend, in den Utriculus unmittelbar am unteren Ende des Sinus superior mündet. Die *Ampulla posterior* (Fig. 7, 8 *ap*), vom hinteren Ende des Utriculus oben-aussen ausgehend und von gewöhnlicher Gestalt, ist nach aussen-hinten gerichtet und setzt sich in den *Canalis m. posterior* (Fig. 7, 8 *cp*) fort, welcher nach oben und etwas nach aussen geht, dann sich nach innen-vorn umbiegt und erweitert in das obere Ende des Sinus einmündet. Der Boden des Utriculus liegt in der Mitte dem Sacculus an. Hier ist die Wand dünn, und schien mir an einer Stelle ziemlich weit vorn eine sehr kleine Oeffnung vorhanden zu sein, ein *Canalis utriculo-saccularis,* was jedoch nicht endgültig entschieden werden konnte. Weiter hinten, eben an der Einmündungsöffnung der hinteren Ampulle, sind zwei dicht an einander liegende, sogar verschmolzene, rundlich ovale Platten der *Macula ac. neglecta* (Fig. 8, 9 *mn*) vorhanden, zu denen ein in zwei Bündel getheilter *Ramulus neglectus* (Fig. 9 *rn*) geht. Der *Sacculus* (Fig. 7, 8 *s*) ist mittelgross, oval und schief nach innen gedreht, so dass der untere Umfang stark medialwärts gerichtet ist. An den hier gegebenen Figuren ist er mehr senkrecht gezeichnet, weil sonst die betreff. Partien nicht gut hervortreten konnten. Die mediale Wand des Sacculus ist durch eine Fortsetzung des vom Recessus hinabsteigenden, festen, fibrösen Gewebes verstärkt (Fig. 7, 8 *kn*), welches nach innen hin einen eigenthümlichen Vorsprung bildet, der in der Mitte neben der Sacculuswand ein kleines, ovales Loch besitzt und, wie Hasse gezeigt hat, zum gegenüberliegenden Gehörorgan geht, um in derselben Weise mit diesem sich zu verbinden. Hasse betrachtet sowohl diese fibröse, untere Brücke als auch das feste Gewebe, welches die vorderen-oberen Partien des häutigen Gehörorgans nach innen hin bedeckt und gewissermassen das Gehörorgan zum grossen Theil von der Gehirnhöhle abgrenzt, als Verdickungen der Dura mater, und wahrscheinlich mit vollem Recht. An der medialen Wand des Sacculus findet sich ferner eine länglich lancettförmige *Macula acustica sacculi* (Fig. 7 *ms*), und in ihm liegt der ovale, vorn zugespitzte, ausgezackte Otolith (Fig. 7, 8 *o*). Vom oberen Umfange des Sacculus steigt mit breiter spaltförmiger Oeffnung der *Ductus endolymphaticus* (Fig. 7 *de*), wie gewöhnlich, der medialen Sinuswand dicht anliegend hinauf, um, sofern ich recht sehen konnte, oben blind zu endigen. An seinem oberen-hinteren Umfange stülpt sich der Sacculus zu einer verhältnissmässig sehr grossen, mützenförmigen *Lagena cochleæ* (Fig. 7, 8 *l*) aus, die, weit offen in den Sacculus mündend, an der medialen Wand eine breit-halbmondförmige *Papilla acustica* (Fig. 7 *pl*), mit ebenso gestaltetem Otolithen (*o*), trägt.

Wie aus dieser Schilderung hervorgeht, habe ich, wie Hasse, den von Weber und Breschet beschriebenen, unteren, die beiden Recessus verbindenden häutigen Canal nicht gefunden. Möglicherweise haben diese Forscher, wie auch Hasse andeutet, die fibrösen Verdickungen und Vorsprünge an der Wand des Recessus und des Sacculus für eine Verbindungsröhre angesehen. Der von Weber erwähnte äussere Vorsprung des Recessus ist wahrscheinlich eben diese Verdickung der Recessuswand. Was nun die obere Verbindungsröhre der beiden Gehörorgane betrifft, so habe ich mich viel bemüht, dieselbe zu finden. Ich konnte aber weder die Breschet'sche noch die Hasse'sche Röhre entdecken. Jedenfalls ist die erstere nicht vorhanden. Entgegen der bestimmten Angabe eines so scharfen Beobachters wie Hasse will ich jedoch keine ganz bestimmte Behauptung aufstellen. Soviel ich aber sehen konnte, findet sich hier keine wirkliche Röhre, sondern die Dura mater schlägt sich über dem Gehirn an der Innenfläche des Schädeldaches von einem Sinus superior zum anderen über, wobei Verstärkungen in ihm auftreten, wie z. B. etwas unterhalb des oberen Endes des Sinus sup.; dass aber der Ductus endolymphaticus hierbei brückenförmig in der Dura hinübergehe und mit dem entsprechenden Ductus der anderen Seite verschmelze, sah ich nie; die beiden Ductus schienen mir oben blind zu endigen, sich also wie bei anderen Teleostiern zu verhalten. Ich betrachte also die beiden membranösen Gehörorgane als jedes in sich abgeschlossen, nicht unter sich zusammenhängend. Das membranöse Gehörorgan der Clupea unterscheidet sich von dem der übrigen Teleostier nicht wesentlich, indem eigentlich nur die dicken Verstärkungen und Vorsprünge der Wand des Recessus und des Sacculus ihm eigenthümlich sind. Indessen scheint mir wegen der morphologischen Wichtigkeit der Frage noch eine Controll-Untersuchung an hinreichendem und ganz frischem Materiale nothwendig zu sein, ehe die Sache endgültig entschie-

http://dl.ub.uni-freiburg.de/diglit/retzius1881-1/0099
© Universitätsbibliothek Freiburg
gefördert durch
Baden-Württemberg

den werden kann. Was die knöcherne Gehörkapsel und besonders die eigenthümlichen, lufthaltigen Räume in derselben betrifft, so habe ich nichts Sicheres hinzuzufügen. Mit Rücksicht auf das sog. Vorhofsfenster an der Gehörkapsel der Clupea aber habe ich mich von der Richtigkeit der bisherigen Beschreibungen und der Deutung dieser Bildung nicht überzeugen können; ich konnte hier keine wirkliche Oeffnung, sondern nur einen grossen und dünnen Knorpelfug zwischen den die Sacculusgrube begrenzenden Knochen finden.

Das Gehörorgan von Esox lucius L.

Tafel XV. Fig. 1—13.

Das Gehörorgan des Hechtes, schon von Casserius und mehreren älteren Anatomen beschrieben, wurde in späterer Zeit mehrfach untersucht und genauer geschildert. Ich selbst wählte es auch in meinen 1872 veröffentlichten Untersuchungen zum Typus des Gehörorgans der Knochenfische und lieferte eine durch viele Abbildungen erläuterte, eingehende Darstellung desselben. Vor einigen Jahren gab Kuhn noch eine neue, damit grösstentheils übereinstimmende, in Betreff der feineren histologischen Fragen aber von der meinigen ziemlich abweichende Schilderung des Gehörorgans desselben Fisches. Da ich jedoch bei wieder aufgenommenem Studium immer nur meine früheren Ansichten bestätigen konnte, so scheint es mir nicht nöthig, von Neuem eine eingehende Darstellung davon zu geben, und beschränke mich daher darauf, auf meine vorige Arbeit hinzuweisen[1] und hier nur eine kürzere Beschreibung nebst einigen wenigen Figuren mitzutheilen.

In die Zusammensetzung desjenigen Schädeltheils, welcher das membranöse Gehörorgan des Hechtes beherbergt, gehen folgende Knochen ein: zwei unpaarige, nämlich *Occipitale basilare* und *Occipitale superius*, sowie vier paarige, nämlich *Occipitale laterale, Prooticum, Epioticum* und *Squamosum*. Wenn man die aus diesen durch Knorpelfuge vereinigten Knochen zusammengesetzte Gehörkapsel von innen her betrachtet, findet man am unteren Theil eine tiefe, ovale, vorn zugespitzte Grube (Fig. 5, 6 *fs*), die *Fovea sacculi et lagenæ*, welche zur vorderen Hälfte vom Prooticum, zur hinteren vom Occipitale basilare und laterale nebst einer diese drei Knochen verbindenden Knorpelfuge gebildet wird. Nach aussen und oben von dieser Grube findet sich eine grössere Erhöhung, an welcher der hintere Theil des Utriculus und sein Sinus superior liegen, und die von dem Occipitale laterale und superius und dem Prooticum nebst einer sie vereinigenden, breiten Knorpelpartie gebildet ist. Vor dieser Erhöhung findet sich am Prooticum eine rundliche, wenig tiefe Grube, in welcher der Recessus utriculi liegt, die *Fovea recessus utriculi* (Fig. 5, 6 *fu*). Nach oben und etwas vorn von derselben sieht man eine ovale, etwas tiefere Grube, deren unterer Theil vom Prooticum, deren oberer vom Knorpel gebildet ist (Fig. 5, 6 *faa*); in dieser liegt die vordere Ampulle. Diese Grube setzt sich bogenförmig nach oben, hinten und innen als eine flache Rinne (ein Semicanalis anterior), deren vorderer Theil vom Knorpel, deren hinterer vom Occipitale superius gebildet wird, fort. Nach oben, nach aussen und hinten von der Fovea recessus utriculi findet sich eine rundliche oder etwas ovale Oeffnung, deren untere Hälfte vom Prooticum, deren obere vom Knorpel gebildet ist, das Ostium canalis externi anterius (Fig. 5 *oe*); von dieser Mündung geht (Fig. 6 *ceo*) in gebogener Richtung nach hinten, oben und aussen, dann nach innen und etwas nach unten ein Canal (Canalis o. externus), dessen äussere, untere Wand vom Prooticum (Proc. squamosus), Squamosum und Occipitale laterale, dessen obere und innere Wand dagegen vom Knorpel gebildet wird. Das hintere Ende dieses Canals erweitert sich sehr und mündet nach hinten, oben und aussen von der Fovea sacculi et lagenæ mit einer grossen, biscuitförmigen, ziemlich vertical stehenden Oeffnung (Fig. 5 *oc*), deren unterer

[1] Gustaf Retzius, *Studien über den Bau des Gehörlabyrinthes*, I. Das Gehörlabyrinth der Knochenfische. Anatomische Untersuchungen. Stockholm 1872.

http://dl.ub.uni-freiburg.de/diglit/retzius1881-1/0100
© Universitätsbibliothek Freiburg
gefördert durch
Baden-Württemberg

Theil vom Occipitale laterale, deren oberer vom Knorpel gebildet wird. In diesem erweiterten Theil des Canals, einige Millimeter hinter der Oeffnung, befindet sich aber auch die rundliche, äussere, untere Mündung eines anderen Canals (Ostium externum canalis posterioris), dem also eigentlich auch der erweiterte Theil des Canals und dessen Oeffnung gehört, indem nämlich der hintere membranöse Bogengang sie durchläuft und durch den oberen Theil der Oeffnung geht. Der letzt genannte, hintere Canal läuft von seiner Oeffnung im gemeinsamen Canaltheil (Canalis communis) nach oben und wendet sich dann unter einer starken Biegung nach innen und vorn; seine Wand wird zum innern und untern Umfange von Knorpel, zum oberen und äusseren vom Epioticum gebildet, ist aber am obersten Theile bald vor seinem Ausmünden in eine nach oben vom Ostium commune befindliche, etwas ovale Oeffnung (Ostium superius canalis posterioris, Fig. 5 *op*), zum hinteren, oberen und vorderen Umfange vom Occipitale superius, zum unteren von Knorpel gebildet. Also besteht beim Hecht das Homologon des knöchernen Labyrinthes der höheren Wirbelthiere aus einem der Schädelhöhle zu ganz offenen Raume, der nur eine äussere feste Wand hat, an welcher man aber eine Fovea sacculi et lagenæ, eine Fovea rec. utriculi, eine Fovea et Semicanalis o. anterior, einen Canalis o. externus mit Ostium anterius und einen Canalis o. posterior mit Ostium superius bemerkt, welche beide letztgenannten Canäle sich zu einem gemeinsamen »Canalis communis» und »Ostium commune» vereinigen.

In diesem von Knochen und Knorpel nach aussen begrenzten Raum liegt das membranöse Labyrinth, dicht umschlossen von einem reichlichen s. g. perilymphatischen Gewebe, also in dem perilymphatischen Raum, *Cavum perilymphaticum*. Dieser, welcher nach innen mittelst der Dura mater vom Gehirnraum getrennt ist, zeigt sich an beiden Seiten des Schädels von ganz derselben Beschaffenheit. Die mediale, von der Dura mater gebildete Wand hat grosse Vertiefungen, in welchen die Loben des Gehirns liegen, nämlich eine für das Mittelhirn, eine für das Nachhirn und darunter eine für das Hinterhirn. Zwischen das Mittelhirn und Nachhirn sendet die Dura mater eine Falte (ein Tentorium cerebelli) ein; da sich diese beinahe senkrechte Falte ungefähr nach innen vom Recessus utriculi befindet, so kommt der grösste Theil des membranösen Labyrinthes hinter derselben und lateralwärts von den Gruben des Nachhirns und Hinterhirns zu liegen. Nach aussen von der Grube des Nachhirns, in dem Rahmen, welcher vom vorderen Bogengang und Utriculus gebildet wird, ist das perilymphatische Gewebe am reichlichsten und zeigt sogar eine Dicke von einigen Millimetern. Es erstreckt sich aber auch in die beiden Canäle ein und umgiebt den Sacculus und die Lagena in deren Grube. Ueberall finde ich hier beim Hecht dies Gewebe von ungefähr gleicher Beschaffenheit. Es macht ein im frischen Zustande farbloses, durchsichtiges, leicht zusammenfallendes, lockeres Gewebe aus, welches reichlich von einer klaren, wasserdünnen, bei einer Læsion des Gewebes abrinnenden Flüssigkeit durchdrungen ist. Nach Erhärtung im chromsauren Kali, wobei es seine Durchsichtigkeit verliert, eine gelbe Farbe und mehr Festigkeit gewinnt, kann man indessen, wenn man es mit Vorsicht behandelt, schöne Präparate von ihm erhalten. Auch Goldchlorid zeigte sich hierzu sehr vortheilhaft. Man findet das ganze Gewebe in eine Menge kleiner, rundlicher oder polygonaler Räume eingetheilt, deren Wände aus einem sehr zierlichen, anastomosirenden Gewebe, theils von Membranen gebildet, theils von Balken und Uebergangsformen zwischen diesen beiden bestehen. Die Membranen sind dünne, hie und da feingestreifte, mit ovalen Kernen ziemlich reichlich besetzte, mit einander sich verbindende, membranöse Ausbreitungen, welche theils undurchbrochen, theils in mancher Weise fenestrirt sind und an welchen man keine deutlichen Grenzen für die den Kernen angehörenden Häutchenzellen sieht, aus welchen sie doch wahrscheinlich bestehen; auch mit Silber konnte ich diese Zellencontouren nicht darstellen. Von den gefensterten Membranen sieht man, wie gesagt, Uebergänge zu Balken, welche wieder in verschiedenen Formen, theils als gröbere, theils als feinere und oft an den Knotenpunkten mit kleinen, gewöhnlich drei- oder vierseitigen, membranösen Ausbreitungen versehen, vorhanden sind. In den Membranen und Balken verlaufen Blutgefässe, welche sich im allgemeinen in keiner reichlichen Menge vorfinden, aber in der nächsten Umgebung des membranösen Gehörorganes sich etwas mehr ansammeln. Die Membranen und Balken erstrecken sich überall von der Knochen- und Knorpelwand zur Dura mater, welche eigentlich nur als eine, an der Innenfläche Epithel und grosse, schwarze, klumpen- oder sternförmige Pigmentzellen führende, verdichtete Lage dieses Gewebes erscheint. In den Maschenräumen der Membranen und Balken liegt indessen ein anderes, mit ihnen, so weit ich sehen konnte, nicht zusammenhängendes Gewebe, welches in der That »spongiös» ist. Es besteht nämlich aus einem reichlich anastomosirenden, sehr schönen Netzwerk von feinen, ziemlich starren und gleichdicken Fasern, welche zwischen sich zahllose, im allgemeinen äusserst kleine, bisweilen doch etwas grössere Maschenräume bilden; da, wo

http://dl.ub.uni-freiburg.de/diglit/retzius1881-1/0101
© Universitätsbibliothek Freiburg
gefördert durch
Baden-Württemberg

die Fasern am dichtesten beisammen liegen, erscheinen sie am feinsten, und ist es daher schwer die Structur des Gewebes herauszufinden, indem man dann nur Punkte, etwa wie in der Neuroglia, sieht; wo aber das Fasergewirr etwas lockerer und die Fasern selbst etwas gröber sind, ist der Bau leichter zu beobachten. In diesem durch Membranen und Balken in Räume abgetheilten Schwammgewebe findet sich während des Lebens die klare Flüssigkeit. Was das Verhalten des perilymphatischen Gewebes zur Wand des membranösen Gehörorganes betrifft, so konnte ich keinen eigentlichen Zusammenhang mit derselben finden; es scheint, als ob das perilymphatische Gewebe nur an die membranöse Wand sich anlegt; da aber, wo die Gefässe in dieselbe eindringen, ist der Zusammenhang ein inniger. Das membranöse Gehörorgan liegt im allgemeinen dicht an dem Knochen und Knorpel mit einem nur sparsamen, zwischenliegenden, perilymphatischen Gewebe; so auch in den beiden Canälen, wo die Bogengänge wandständig an der äusseren Seite liegen, während das übrige, nicht geringe Lumen von diesem Gewebe erfüllt ist.

Am membranösen Gehörorgan des Hechtes unterscheidet man folgende Theile: *Utriculus* mit *Sinus superior, Recessus utriculi, Ampulla anterior, Ampulla externa, Ampulla posterior,* die entsprechenden drei *Bogengänge, Sacculus* mit *Ductus endolymphaticus* und *Lagena cochleæ*, und endlich die dem Hechte eigenthümliche *Appendix utriculi.*

Von Nervenendstellen unterscheidet man sieben, nämlich: *Macula ac. recessus utriculi*, drei *Cristæ ac. ampullarum, Macula ac. sacculi, Papilla ac. lagenæ* und die aus zwei neben einander liegenden Platten oder flachen Hügeln bestehende *Macula ac. neglecta.*

Der Acusticus theilt sich sogleich in einen *Ramus anterior,* welcher sich in den *Ramulus amp. anterioris,* den *Ramulus amp. externæ* und den *Ramulus recessus utriculi* verzweigt; und in einen *Ramus posterior,* welcher den *Ramulus sacculi* abgiebt, wonach der übrige Theil nach hinten verläuft und sich zuletzt in den *Ramulus lagenæ* und den *Ramulus amp. posterioris* spaltet, wobei sich an der Theilungsstelle der aus zwei getrennten Bündeln bestehende *Ramulus neglectus* abzweigt.

Der Nervus acusticus und seine Zweige bestehen aus myelinhaltigen, breiteren und schmäleren Nervenfasern und aus zwischen denselben an mehreren Stellen eingestreuten Ganglienzellen. Die gröberen Nervenfasern, welche im allgemeinen eine Breite von 0,01—0,015 millim., bisweilen aber von 0,02 millim. und noch mehr haben, zeigen einen Axencylinder von 0,005—0,015 millim. Breite, eine dicke Myelinscheide, und eine sehr dünne Schwann-sche Scheide. Die feineren Nervenfasern haben im Mittel eine Breite von 0,002—0,003, sind meistentheils zu Bündeln gesammelt, zeigen viele Varicositäten und sehr dünne Scheiden. Beide Arten von Fasern, zwischen welchen indessen auch Uebergangsformen wahrgenommen werden, finden sich sowohl im Stamme, als in den Zweigen des Nerven bis in die Endigungsstellen hinein. Die Ganglienzellen sind auch grösser und kleiner, liegen theils im Stamme des Acusticus in der Nähe seiner Theilung, theils aber und vorzugsweise im Ramus anterior und im Beginne des Ramus posterior; hier finden sich dicht bei einander, zu ganglienähnlichen Gruppen geordnet — ohne doch wirkliche Ganglien zu bilden — besonders die kleineren, 0,02—0,025 millim. langen, mit nur dünnen Myelinscheiden umgebenen, rundlich-ovalen, bipolaren Zellen mit diametral in die Richtung der Nervenfasern ziehenden und in dieselben übergehenden Ausläufern. Die grösseren Ganglienzellen dagegen, welche ebenfalls bipolar, mit diametral entgegengesetzten, in die gröberen Nervenfasern direct übergehenden und mit ihnen gleichbreiten Ausläufern versehen, etwa 0,03—0,055 millim. lang, 0,023—0,039 millim. breit und mit einer deutlichen, sie rings umgebenden, in die der Nervenfasern übergehenden Myelinscheide, einem grossen Kern u. s. w. begabt sind, liegen meistentheils einzeln, zuweilen aber einige beisammen im Ramus posterior, im Beginne des Ramulus sacculi, des Ramulus amp. externæ und anterioris und des Ramulus rec. utriculi, nie aber, so weit ich gefunden habe, gegen das Ende der Ausbreitung dieser Nervenzweige. Ihre Anordnung scheint übrigens etwas variabel zu sein; zwischen den Ganglienzellen, wie auch zwischen den Nervenfasern, finden sich Blutgefässe und ein sparsames, kernhaltiges, in der Richtung der Nerven gehendes, feinfaseriges Bindegewebe.

Der *Utriculus* (Fig. 1, 2, 3 *u*) ist ein langgestreckter, ziemlich horizontal und sagittal, doch von vorn etwas nach innen und hinten verlaufender Canal; man kann ihn mit einem seitlich abgeplatteten Cylinder vergleichen. In die hintere Hälfte des Utriculus mündet von oben her der *Sinus superior* (Fig. 1, 2 *ss*), welcher Canal in fast geradem Winkel nach oben und etwas nach hinten-innen steigt; er ist verhältnissmässig kurz und breit, von ovalem Sagittal-Durchschnitt und endet oben mit sehr kleinem *Apex* (Fig. 1, 2 *ass*), nachdem er die beiden erweiterten verticalen Bogengänge aufgenommen hat. Vorn geht der Utriculus, sich erweiternd, in den *Recessus utriculi* (Fig. 1—3

http://dl.ub.uni-freiburg.de/diglit/retzius1881-1/0102
© Universitätsbibliothek Freiburg
gefördert durch
Baden-Württemberg

rec) direct über; letzterer stellt eine etwas abgeplattete, rundliche Blase dar; die laterale, in der Fovea rec. utriculi liegende Wand ist convexer als die mediale. Am unteren, schalenförmigen Boden befindet sich, der lateralen Seite näher, die ovale *Macula acustica* (Fig. 1—3 *mu*) mit ihrem ungefähr dreieckigen (sectorähnlichen) *Otolithen,* welcher in eine gallertähnliche Masse eingebettet ist und unten in eine Membrana tectoria übergeht. Von dem vorderen und oberen Theil des Recessus utriculi geht die *Ampulla anterior* (Fig. 1—3 *aa*) mit weiter rundlicher Oeffnung aus; nach vorn und aussen gerichtet bildet sie einen kurzen Bogencanal mit einer convexen, oberen Wand und mit der unteren Wand in der Mitte durch eine quere, hoch nach oben steigende, von vorn nach hinten abgeplattete Falte (*Sulcus transversus* Steifens.) eingebogen, in welche der Ampullennerv sich einsenkt; die obere Wand, oder das Dach, ist rundlich gewölbt, im Durchschnitte mehr elliptisch. Das vordere Ende der Ampulle geht mit einer starken Biegung nach oben in den vorderen Bogengang über; zusammen mit dem Anfang desselben bildet die Ampulle ein liegendes S. Dicht unter und etwas hinter der queren, zwischen der Ampulle und dem Bogengang befindlichen Falte findet sich an den beiden Seitenwänden der Ampulle eine wenig hohe, aber deutlich abgesetzte, nach unten und hinten gehende, ovale Wölbung, welche nicht ganz zur unteren Ampullenwand reicht, und der an der Innenfläche beiderseits eine Grube entspricht. Die knorpelige Wand der Ampulle ist am dicksten in dem oberen und den seitlichen Theilen, im unteren aber nur ungefähr halb so dick; die innere Fläche derselben ist eben, die äussere hier und da mit Höckern und Unebenheiten versehen. Die untere Wand bildet, wie erwähnt, eine quere, faltenartige Einstülpung (*Septum nerveum* Scarpa, *Septum transversum* Steifensand), indem der vordere und hintere Theil der Falte sich an einander legen, nur von dem hier aufsteigenden, platten, etwas fächerförmig ausgebreiteten Ampullennerven getrennt. An den Seiten des Septum, wie eben die membranöse Falte genannt werden mag, bleibt auch der vordere und hintere Theil der Falte getrennt, da der Nerv hier am dicksten ist; in der Mitte desselben aber, wo gewöhnlich keine, oder auch nur wenige Nervenfasern verlaufen, verschmelzen sie vollkommen mit einander; hier in der Mitte ist das Septum auch dicker (0,36 millim.). Der Verticalschnitt des Septum in der Quere desselben (aber in der Längsrichtung der Ampulle) zeigt im allgemeinen eine Kegelform. Der Kegel ist am bauchigsten in der Mitte des Septum, nach den Seiten nimmt er immer mehr ab. Der obere Umfang des Septum erscheint an den letztgenannten Schnitten im allgemeinen weniger convex oder sogar platt und ziemlich scharf von der vorderen und hinteren Fläche abgesetzt, gewöhnlich mit derselben eine Kante bildend; sonst ist die obere Fläche auch uneben, einige abgerundete Höcker zeigend. Von vorn oder hinten gesehen, zeigt der obere Umfang des Septum in der Mitte einen Hügel mit einer langsam nach den Seiten sich senkenden Contour, welche aber an den Seitenwänden sich wieder etwas erhebt, um in diese überzugehen; von oben betrachtet, zeigt das Septum an beiden Seiten der rundlich erweiterten Mitte eine schmale Partie und dann gegen die Seitenwände wieder eine Erweiterung. An der Seitenwand der Ampulle befindet sich beiderseits oberhalb des Septum das Planum semilunatum Steifensands (Fig. 8 *ps*); es ist eine fächerförmig ausgebreitete, ziemlich gut begrenzte Zellenpartie, deren obere Grenze convex, deren untere concav und von kleinerem Radius ist. Die obere Wölbung des Septum wird von der *Crista acustica* eingenommen, welche wie eine Kappe darauf sitzt und die Form seines oberen Umfanges im wesentlichen wiederholt. Ihre obere Contour zeigt in der Mitte einen ziemlich hohen Hügel, welcher sich langsam nach den Seiten senkt, um dicht an den Seitenwänden wieder etwas anzusteigen. Von oben gesehen zeigt die Crista in der Mitte auch eine grössere Erweiterung, an beiden Seiten davon eine Verschmälerung und dicht bei den Seitenwänden wieder eine Erweiterung. Auf der Crista sitzt die *Cupula terminalis* (Fig. 11—13). Sie ist wie bei der Perca gestaltet, mit einer unteren Fläche, welche die Form der Crista wiedergiebt, einer vorderen breiten und besonders in der Mitte concaven, einer hinteren ebenso gestalteten Fläche und zwei schmalen concaven Seitenflächen, welche alle nach oben hin convergiren und an die obere, kleine, convexe Fläche grenzen. Die Cupula zeigt schon bei schwächerer Vergrösserung die bekannte, senkrechte, feine Streifung; sie besteht aus feinen, dicht und parallel an einander gelagerten Fasern (Fig. 13), und an der unteren Fläche sind die zuerst von Hasse gefundenen Löcher (Fig. 12) vorhanden. Die von mir früher gesehene Deckmembran der Cupula konnte ich nicht wiederfinden. Die Cupula fällt jedoch sehr leicht bei der Präparation ab; am schönsten lässt sie sich an Osmiumpräparaten beobachten, welche längere Zeit gestanden haben und dunkel gefärbt sind. Bei sehr vorsichtiger Präparation gelingt es hin und wieder dieselbe noch auf der Crista sitzend zu erhalten; sie ragt dann gewöhnlich etwas mehr als halbwegs bis zum Dach empor, zwischen ihrer unteren Fläche und der Cristaoberfläche bleibt ein Spaltenraum. Von der Ampulle setzt sich der *Canalis m. anterior* (Fig. 1—3 *ca*) nach oben-aussen und dann nach oben-hinten-innen fort, um in das obere Ende des Sinus

http://dl.ub.uni-freiburg.de/diglit/retzius1881-1/0103
© Universitätsbibliothek Freiburg
gefördert durch
Baden-Württemberg

superior zu münden. Die Wand des Bogenganges ist am dicksten an dem unteren, concaven Umfang; das Lumen ist rundlich-dreieckig mit der grössten Breite unten. Die *Ampulla externa* (Fig. 1—3 *ae*) geht mit rundlicher Oeffnung vom oberen-äusseren Umfang des Recessus aus, ist etwas kleiner als die vordere Ampulle und in einigen Beziehungen etwas verschieden; sie liegt in Seitenlage mit etwas schief gestellter, sehr auf die Seitenvand der Ampulle übergreifender Utriculaöffnung; deswegen muss der Ampullencanal einer anderen Biegung unterliegen, und zwar zuerst nach oben-aussen, dann nach hinten und endlich wieder nach aussen, bis er in den Bogengang übergeht. Das Dach der Ampulle liegt theils nach innen, theils nach hinten. Vor ihrem Uebergang in den Bogengang finden sich beiderseits solche schief stehende, ovale Ausbuchtungen der Wand mit entsprechenden Gruben an der inneren Seite, wie bei der vorderen Ampulle. Der Sulcus transversus, welcher sich wegen der Seitenlage der Ampulle an ihrer äusseren-vorderen Seite befindet, übrigens aber mit dem der vorderen Ampulle übereinstimmt, nimmt seinen Nervenzweig von einer Seite, der unteren, auf. Wie bei der vorderen zeigt der Nerv eine Andeutung zur Theilung in zwei Partien, welche in den beiden Seitentheilen des Septum zur Crista aufsteigen, während nur eine geringere Anzahl von Nervenfasern in der Mittelpartie verläuft. Die Ampullenwand mit dem Septum ist wie bei der vorderen gebaut; dasselbe gilt im ganzen auch der Crista und der Cupula, welche beide jedoch am unteren Ende schmaler sind; ein Planum semilunatum ist nur an der oberen Seitenwand vorhanden. Der *Canalis m. externus* (Fig. 1—3 *ce*), welcher sich von der Ampulle nach aussen-hinten und etwas nach oben biegt, geht zuerst eine Strecke in dieser Richtung, wendet sich dann, stärker gebogen, nach hinten-innen-unten, um dann wieder etwas nach oben-vorn-innen zu steigen und sich mit breiter, trompetenförmiger Mündung in den unteren Theil des Sinus superior zu öffnen. Die Länge des Bogengangs ist im ganzen bedeutender als die des vorderen, dagegen ist er schmaler als dieser; er fällt mit dem Horizontalplan nicht ganz zusammen. Die *Ampulla posterior* (Fig. 1—3 *ap*), welche mit weiter, rundlicher Mündung vom hinteren Ende des Utriculus ausgeht, ist der vorderen Ampulle sowohl in Betreff der Gestalt als des Baues so ähnlich, dass eine Beschreibung von ihr hier überflüssig ist; auch die Cupula ist mit der der vorderen fast ganz übereinstimmend. Die Ampulle wendet sich nach aussen-hinten und setzt sich in den *Canalis m. posterior* (Fig. 1—3 *cp*) fort, welcher zuerst nach oben-aussen-hinten steigt, dann nach vorn-innen und ein wenig nach hinten biegt, um sich mit weiter Mündung in das obere Ende des Sinus superior zu öffnen. Mit dem vorderen Bogengang bildet er einen 105—110° grossen Winkel, mit der Frontalebene ungefähr einen 45° Winkel, während der vordere Bogengang mit der Sagittalebene einen 5—10° Winkel bildet. Ausserdem geht vom hinteren Ende des Utriculus, nach innen von der hinteren Ampulle, die dem Hechte eigenthümliche, beutel- oder birnförmige *Appendix* (Fig. 1—3 *apx*) aus, welche schon von älteren Anatomen beschrieben und in verschiedener Weise gedeutet wurde (von einigen als Schnecke, von anderen als Rudiment eines vierten Bogengangs, u. s. w.). Dieser Anhang, welcher sicherlich von keiner besonderen, höheren Bedeutung ist, legt sich nach hinten zwischen den Wurzelzweigen des Nervus vagus und glossopharyngeus, sein hinteres, abgerundetes Ende findet sich dicht unter der Dura mater an der Seite des Foramen occipitale. Am unteren Umfang des Utriculus und ziemlich weit nach hinten befinden sich die beiden, dicht aneinander liegenden, kleinen, ovalen Platten oder Hügel der *Macula ac. neglecta* (Fig. 1, 2, 3, 7 *mn*), welche ich früher als »Papillæ partis basilaris» beschrieb; zu ihnen geht von der Theilungsstelle des Ramulus lagenæ und Ramulus amp. posterioris der aus zwei kurzen Bündeln bestehende *Ramulus neglectus* (Fig. 1, 2, 3, 7 *rn*). Etwas nach vorn von dieser Nervenendstelle findet sich die ovale Oeffnung (Fig. 1, 2, 3, 7 *cus*) des zum Sacculus führenden *Canalis utriculo-saccularis* (Can. communicans). Der *Sacculus* (Fig. 1—3 *s*), welcher nur durch diesen äusserst kurzen Canal mit dem Utriculus zusammenhängt, ist ein nach unten und etwas nach aussen von diesem liegender, mandelförmiger Sack, dessen vorderes, zugespitztes Ende fast bis zum vorderen Theil des Recessus utriculi reicht, dessen hinteres, der Lagena angehöriges, stumpfes Ende unter dem vorderen Ende der hinteren Ampulle steht. Dem Utriculus liegt der Sacculus eine Strecke dicht an. An der Innenfläche der medialen Wand befindet sich die *Macula acustica sacculi*, (Fig. 1 *ms*), welche eine lange und schmale, lancettförmige Gestalt hat, mit der Längenrichtung von vorn nach hinten. Auf der Macula sacculi liegt der grosse *Otolith* (Fig. 1, 2 *o*), welcher vorn zugespitzt, hinten breiter und mit gezahnten Rändern versehen ist; seine mediale, auf der Macula liegende Fläche zeigt eine von dem grossen vorderen Einschnitt des oberen Randes längs der Mitte gehende Rinne, die zum grossen Einschnitt des hinteren Randes verläuft. An diesem Otolithen haftet eine gallertartige, klare Masse, die auch die Rinne ausfüllt; mit ihr hängt, gegen die Macula hin, eine membranartige Platte, eine *Membrana tectoria*, zusammen, an deren freier Fläche viele kleine Löcher vorhanden sind. Am hinteren Umfang des Sacculus

http://dl.ub.uni-freiburg.de/diglit/retzius1881-1/0104
© Universitätsbibliothek Freiburg
gefördert durch
Baden-Württemberg

findet sich die beim Hecht von ihm gar nicht abgegrenzte »*Lagena cochleæ*» (Fig. 1 *l*), welche eigentlich nur aus der länglich-ovalen *Papilla ac. lagenæ* (Fig. 1 *pl*) besteht und mit einem im ganzen halbmondförmigen Otolithen (Fig. 1—2 *o*) versehen ist. Vom Sacculus geht mit einer nach innen vom Canalis utriculo-saccularis befindlichen, kleinen, ovalen Oeffnung der von mir früher »Ductus sacculi» genannte *Ductus endolymphaticus* (Fig. 1, 2, 7 *de*) aus, welcher, an der medialen Seite des Sinus superior sich anlegend, innen von der Dura mater bedeckt, nach oben steigt, um bald wieder blind zu endigen.

Was den feineren Bau des membranösen Gehörorgans betrifft, so werde ich hier versuchen, das Wesentlichste kurz zusammenzufassen. Die eigentliche Wand besteht aus einem »knorpelähnlichen», festen, elastischen Gewebe, dessen Grundsubstanz im allgemeinen homogen, nur hie und da gestreift ist; in ihr finden sich ziemlich zahlreiche Zellen, deren Protoplasma in verzweigte Fortsätze ausläuft; bei flächenhafter Ausbreitung der Wand sieht man das Netz dieser verzweigten Fortsätze; am Querdurchschnitt erscheinen diese Zellen als Spindelzellen (deswegen wurde das Gewebe von Hasse und später von mir früher »Spindelknorpel» genannt). Die Wand hat an gewissen Stellen eine verschiedene Dicke: am dicksten ist sie unter den Maculæ acusticæ, an den Ampullen und den Bogengängen. Blutgefässe ziehen in ihr umher, besonders unter den Nervenausbreitungen (Maculæ, Papilla, Cristæ acusticæ); an diesen Stellen ziehen auch Nervenfasern, einzeln oder zu Bündeln vereinigt, durch, um in das Nervenepithel herauszutreten. Dem Nervenepithel zunächst findet sich eine dünne Wandschicht, welche sehr homogen und ohne Zellen ist und gewöhnlich als eine besondere Basilarmembran betrachtet wird, obwohl sie offenbar von derselben Beschaffenheit als die übrige Wand ist. Die Innenfläche des häutigen Gehörorgans ist überall von einer einfachen Epithelschicht bekleidet, welche im allgemeinen aus polygonalem oder sogar spindelförmigem Plattenepithel besteht; nur an einigen bestimmten Stellen verändert es den Charakter. In der Umgebung der Macula rec. utriculi, Macula sacculi, Papilla lagenæ werden die Plattenzellen höher, und treten hier zwischen ihnen gelbglänzende, nach Erhärtung stark körnige (durch Ueberosmiumsäure dunkelkörnige) Zellen auf, welche sehr verschiedene Gestalt darbieten. Es sind dies die »Cylinderzellen von sternförmigem Querschnitt» Max Schultze's, die »Pigmentzellen» Hasse's und meine »protoplasmatische Epithelzellen». Sie sind bald einfach klumpenförmig, bald mehr cylindrisch oder polygonal; oft aber sieht man an ihnen Fortsätze der verschiedensten Art und Gestalt, welche sich zwischen die anliegenden Zellen einschmiegen oder sich über dieselben lagern. Die kleineren enthalten nur einen, die grösseren aber oft mehrere Kerne; nicht selten schimmern indessen auch Kerne der unterliegenden Platten- oder Cylinderzellen hindurch. Solche Zellen kommen auch vereinzelt im übrigen Utriculus, noch mehr aber in den Ampullen vor, wo sie am Boden, in der utricularen Hälfte, sowie in den Gruben am Uebergang zu den Bogengängen, sehr reichlich zwischen den übrigen Zellen eingesprengt vorhanden sind, theils mehr einzeln, theils in Gruppen. In der Mittellinie des Daches der Ampullen findet sich eine Firste von höheren Zellen, welche sich auch in den Bogengängen längs dem inneren concaven Umfang, der sog. Raphe, fortsetzt. Das Planum semilunatum der Ampullen besteht aus sehr langen Cylinderzellen.

In Betreff des Baues des *Nervenepitheles* bin ich nicht über meine früheren Beobachtungen hinaus gekommen. Ich finde es deswegen am besten, hier aus meiner betreff. Beschreibung (Anatom. Untersuchungen 1872) einige Auszüge mitzutheilen. Die *Macula ac. recessus utriculi*, welche an erhärteten Präparaten sich leicht von der Knorpelwand ablösen lässt, erhöht sich ziemlich bedeutend vom umgebenden Epithel; sie ist aber, an Verticalschnitten studirt, nicht überall von derselben Höhe, indem sie von den unteren Theilen, wo sie, die Hörhaare ungerechnet, etwa $0{,}_{04}$—$0{,}_{05}$ mm. misst, bis zu den oberen, welche etwa $0{,}_{06}$ mm. messen, stetig an Höhe zunimmt. Von der inneren Fläche betrachtet, sieht man an der Macula eine Menge im allgemeinen rundlicher, rundlich-polygonaler oder ovaler Figuren (von etwa $0{,}_{0037}$—$0{,}_{0045}$ mm. Durchm.), aus deren Mitte man bisweilen nach oben gerichtete, stabförmige Bildungen wahrnimmt. Zwischen den rundlichen Figuren finden sich mehr oder weniger, doch im allgemeinen etwa $0{,}_{0008}$—$0{,}_{0018}$ mm. breite, gewöhnlich hellere Zwischenräume, von deren Zusammensetzung man bei einer derartigen Flächenansicht kein näheres Verständniss erhält; die punktförmigen Bildungen, welche man bisweilen in den Zwischenräumen sieht, schienen mir immer nur aus Körnern zu bestehen, und eine Differenzirung in Zellengrenzen konnte ich nie mit Sicherheit wahrnehmen, nicht einmal an dünnen Flächenschnitten. Untersucht man aber Verticalschnitte, so findet man der inneren (oberen) Fläche am nächsten eine einfache Lage von langen, cylinderepithelähnlichen Zellen mit ziemlich, aber nicht ganz gleich hoch in der Zellenlage liegenden, grossen Kernen; aus der oberen Fläche dieser Zellenlage steigen borsten- oder haarähnliche Bildungen vertical auf, und zwischen den

http://dl.ub.uni-freiburg.de/diglit/retzius1881-1/0105
© Universitätsbibliothek Freiburg
gefördert durch
Baden-Württemberg

einzelnen Zellen sind immer schmale Zwischenräume zu sehen. Unter diesen Cylinderzellen findet sich eine etwas dickere Lage, welche theils aus Nervenfasern, theils aus einem anderen Gewebe besteht, in welchem eine Menge von Kernen in mehreren Schichten, aber ohne eigentliche Anordnung, die unterste, am Knorpel zu einer mehr bestimmten Lage gesammelte ausgenommen, zu sehen ist. Alle diese Elemente hängen mit einander sehr innig zusammen, und es ist eine schwere Aufgabe zur sicheren Einsicht in die nähere Beschaffenheit derselben zu kommen. Die Fische bieten dabei weit grössere Schwierigkeiten, als die übrigen Vertebraten. An sehr dünnen Verticalschnitten kann man wohl etwas mehr lernen, im ganzen aber kommt man nicht zur sicheren Kenntniss vom Bau dieser Theile, ohne eine anhaltende Zerzupfung, besonders von Osmiumsäure- und Gold-, aber auch Chromsäurepräparaten, unter Anwendung von Anilinfärbung. So findet man, dass die Macula aus Nervenfasern und zwei Arten von Zellenelementen besteht. Die erste Art der Zellen, welche ich in Uebereinstimmung mit den gewiss entsprechenden Zellen bei den übrigen Wirbelthieren »*Haarzellen*» nennen will, macht die schon an Verticalschnitten erwähnten Cylinderepithelähnlichen Zellen aus, deren obere Flächen sich an der Flächenansicht als rundliche Figuren zeigten. Sie sind von etwa 0,027—0,033 mm. Länge, im allgemeinen von ziemlich gleicher Breite, doch etwas breiter im unteren und mittleren Theil, wo sie etwa 0,004—0,005 (0,006) mm. messen und wo sie einen gewöhnlich rundlich-ovalen Kern von 0,0055—0,0065 mm. Länge besitzen. Im frischen Zustande, in Humor aqueus o. d. untersucht, zeigen diese Zellen ein etwas glänzendes, schwach gelbliches, klar homogenes Aussehen, und lassen sich Körner kaum in ihnen wahrnehmen. Im Goldchlorid behalten sie ziemlich dasselbe Aussehen; in der Osmiumsäure werden sie aber mehr oder weniger dunkelkörnig, besonders in dem unter dem Kern befindlichen Theile, und im allgemeinen färben sich die Zellen dadurch etwas schwärzlich; Vacuolen entstehen in ihnen auch nicht selten. Andere Bildungen werden jedoch im Inneren der Zellen nicht wahrgenommen. Aus der Mitte der oberen, geplatteten oder gewöhnlich schwach convexen Fläche dieser Zellen steigen die schon bei der Beschreibung der Flächen- und Verticalansichten erwähnten, haarförmigen Bildungen auf. Diese Haare s. g. »Hörhaare», deren Länge man an der Macula utriculi von 0,01—0,016 mm. findet, die aber vielleicht grösser sein kann, messen an der Basis, wo sie von der Haarzelle ausgehen, etwa 0,0016—0,002 mm. und verschmälern sich von dieser breiteren Basis ziemlich schnell zum oberen Ende, wo sie sehr fein auslaufen. Sie sind gewöhnlich gerade, vertical auf der oberen Haarzellenfläche stehend, zuweilen sieht man sie aber auch, besonders nach Erhärtung in Weingeist und Chromsäure, etwas nach einer Seite gebeugt. Sie widerstehen, wie Max Schultze bemerkt, ganz gut der Behandlung mit Wasser; die glasigen Körper, mit welchen derselbe Verfasser sie in Zusammenhang stehen sah, sind indessen entweder durch das Wasser veränderte Haarzellen oder, welches vielleicht das Wahrscheinlichste ist, aus diesen Zellen ausgetretene, klare Tropfen. Solche Tropfen (s. g. Albuminkugeln), oft mit grösseren und kleineren Vacuolen versehen, treten nämlich aus der Haarzellenlage schon nach kurzer Behandlung mit Wasser, mit schwachen Lösungen von Chromsäure (chroms. Kali), Jodserum u. s. w. Man kann unter dem Mikroskop auch die Entstehung derselben verfolgen; sie werden dabei immer zahlreicher, bis sie in mehreren Schichten die Maculafläche bedecken. Sie haben oft einen langen, feinen Stiel, mit welchem sie dieser Fläche anhängen. Wenn man das frische Gehörorgan gleich in starke Osmiumsäure legt, wird die Bildung dieser Tropfen verhindert; wird aber die Säure erst nach Entstehung derselben zugesetzt, so werden sie dadurch erhärtet und etwas dunkel gefärbt; sie erscheinen dann in zierlichen Formen und können vielleicht für zellige, normale Gebilde genommen werden, was von einigen Verfassern wirklich geschehen zu sein scheint. Solche Tropfen bleiben indessen oft an den Hörhaaren, bald an der Wurzel, öfter aber an der Mitte oder Spitze hängen. Es ist mehr als wahrscheinlich, dass die Angaben der Verfasser über das Zusammenfliessen der Hörhaare zu Tropfen in diesem Verhalten ihren Grund haben; bei genauer Betrachtung derartiger Bilder wird man aber gewöhnlich ohne Schwierigkeit das Haar durch den Tropfen hindurch verfolgen können.

Was den Bau der Hörhaare anlangt, so ist er, der Feinheit derselben wegen, bei den Fischen weit schwieriger als bei den übrigen Vertebraten zu erforschen. So weit ich sehen konnte, sind dieselben aber auch hier an der Basis etwas geplattet. Wie ich in meinem ersten, oben citirten Aufsatz angegeben, bestehen sie bei den Fischen, wie bei den übrigen Vertebraten, aus aneinander liegenden, äusserst feinen, gleichdicken, geraden Stäben, welche besonders durch Osmiumsäurebehandlung, aber auch durch Chromsäure sich leicht von einander trennen und dann als von der Haarzelle in verschiedener Richtung ausgehende Büschel von längeren oder kürzeren, feinen, geraden Stäben oder Fasern erscheinen. Diese Stäbe sind, wie überhaupt die Hörhaare selbst, sehr spröde und brechen leicht in verschiedener Länge ab; bisweilen sieht man an ihnen Winkelbiegungen; eine die Stäbe mit einander verbindende

http://dl.ub.uni-freiburg.de/diglit/retzius1881-1/0106
© Universitätsbibliothek Freiburg
gefördert durch
Baden-Württemberg

Substanz konnte ich trotz ihrer wahrscheinlichen Anwesenheit nicht finden. Diese Zusammensetzung der Haare aus Stäben nimmt man auf die frappanteste Weise wahr, indem man oft an ganzen Reihen von Haarzellen kein einziges Haar unbeschädigt, sondern nur Büschel divergirender, feiner Stäbe an der Haarzellenfläche finden kann. Eine Fortsetzung der Haare innerhalb der Haarzellen, nach dem Kern derselben u. s. w., konnte ich nie finden, wie ich auch an der Oberfläche der Zellen keine besondere Bildung sah; bisweilen erscheint wohl, wie es bei den höheren Wirbelthieren gewöhnlich ist, diese Fläche als eine von der übrigen Zelle markirte Scheibe; aber bei den Fischen ist diese, wie ich glaube, nur scheinbare Bildung seltener zu sehen. Das untere Ende der Haarzellen zeigt sich an Isolirungspräparaten gewöhnlich wie quer abgebrochen; sie enden da mit einem breiten, unebenen Rande. Bisweilen fand ich indessen unbeschädigte Haarzellen, deren unteres Ende in eine feinere, gewöhnlich etwas schief absteigende Faser ausläuft, welche bald kürzer, bald etwas länger war, aber von mir trotz zahlloser Versuche nie weit verfolgt werden konnte. Ein directer Zusammenhang zwischen diesem Ausläufer und dem Kern der Zellen war ebenfalls nie zu sehen.

Die andere Art von Zellen in der Macula acustica, welche *Fadenzellen* (eigentliche Epithelzellen, Stützzellen, oder Isolirungzellen) genannt wurden, bilden den grössten Theil der schon bei der Beschreibung der Verticalschnitte erwähnten vielkernigen Lage unter der Haarzellenlage. Sie finden sich nämlich in grosser Menge unter den Haarzellen, ragen aber auch zwischen ihnen, die Zwischenräume der Haarzellen ausfüllend, bis zur oberen Fläche der Macula hinauf. Sie sind lang und fadenartig schmal, senkrecht und dicht gedrängt, mit ihrem unteren, etwas erweiterten und quer abgestutzten Ende oder Basis an der Knorpelwand der Macula stehend, mit ihrem oberen Ende aber zwischen den Haarzellen die freie Maculafläche erreichend, wo sie auch oft eine kleine Erweiterung zeigen. Diese fadenartigen Zellen, welche sehr innig mit einander zusammenhängen und also schwer zu isoliren sind (am besten gelang es mir an Goldpräparaten), zeigen constant einen ovalen, etwa 0,0045—0,005 mm. langen Kern, der indessen an sehr verschiedenen Stellen der Zelle sich befindet. Ein Theil der Zellen hat nämlich den Kern dicht bei der Fläche der Knorpelwand, wo diese Kerne immer eine beinahe zusammenhängende, nur von den Nervenfasern unterbrochene Lage bilden (Max Schultze's »Basalzellen«); unter diesen Kernen findet sich doch gewöhnlich ein kurzer, aber oft ziemlich breiter Fuss, mit welchem sie an der Knorpelwand befestigt sind. Ein anderer Theil (Max Schultze's »Fadenzellen«) der Epithelzellen haben den Kern etwas höher u. s. w., bis endlich ein Theil derselben ihn an der Mitte ihrer Länge und dicht unter den Haarzellen, aber nicht höher nach oben trägt. Von den Enden der Kerne, deren Längendurchmesser im allgemeinen senkrecht zur Knorpelfläche ist, geht nach oben und unten mit schneller Verschmälerung des fadenartigen Zellenleibes ab; sonst findet sich um den Kern herum nur eine sehr spärliche, oft fast verschwindend geringe Zellensubstanz. Die Zellen färben sich nur schwach durch Osmiumsäure und Gold, zeigen keine Varicositäten, haben eine etwas zähe Consistenz und sind sehr wenig oder gar nicht feinkörnig. Von solchen Zellen werden, wie gesagt, die Zwischenräume rings um die Haarzellen erfüllt und diese überall von einander isolirt; wie viele Fadenzellen sich aber zwischen jeder Haarzelle befinden, ist nicht leicht anzugeben; im allgemeinen glaube ich, dass in dem kürzesten Abstand wenigstens zwei von ihnen zwischen jeder Haarzelle stehen; doch scheint das Verhältniss etwas variabel zu sein.

Das noch zu beschreibende Element in der Macula acustica des Hechtes sind die Nervenfasern; sie tauchen mit etwa derselben Dicke als im Nervenstamm (0,003—0,01 mm.) aus der Knorpelwand und laufen zwischen den Fadenzellen, von welchen sie umgeben werden, gewöhnlich gerade oder etwas schief, ungefähr bis zur halben Höhe (Dicke) der Macula hinauf, dann biegen sie sich gleich unter den Haarzellen in mehr horizontaler Richtung um. Erst darnach verlieren sie ihre Myelinscheide; zuweilen sieht man sie aber noch mit derselben eine Strecke in horizontal gewundener Richtung verlaufen. Diese schlingenförmigen Umbiegungen nimmt man auch gut in Flächenansichten wahr, besonders schön in den Grenzpartien der Macula. An Verticalschnitten von Osmiumsäurepräparaten kann man sie, nachdem sie die Myelinscheide verloren, nicht länger verfolgen und bei Zerzupfung derselben wurden sie mir immer vor ihrer Theilung abgebrochen; oft sieht man indessen dabei einen ziemlich dicken Axencylinder von gewöhnlichem, feinkörnig streifigem Aussehen, aber ohne Zerfall in Fibrillen sich noch eine Strecke lang aus der quer abgerissenen Scheide fortsetzen. Wenn die Macula nur eine Stunde in schwache (etwa $^1/_6$ %) Lösung von chromsaurem Kali, jedoch und noch besser, wenn sie nachher in schwache Osmiumsäure gelegt wurde, kann man doch an Zerzupfungspräparaten die Nervenfasern länger verfolgen. Man findet sie dann, wie Max Schultze es schon für die Fische angegeben hat, sich unter wiederholter Theilung in mehrere Zweige spaltend. Ich finde nur keine

http://dl.ub.uni-freiburg.de/diglit/retzius1881-1/0107
© Universitätsbibliothek Freiburg
gefördert durch
Baden-Württemberg

so schnelle Verzweigung der Fasern (oder richtiger Axencylinder); sie theilen sich nämlich im allgemeinen dichotomisch, und ihre Zweige wiederholen mit Zwischenräumen diese Theilungsweise einige Mal, bis sie sehr fein und dann auch etwas varicös werden; zuweilen sieht man aber auch eine Theilung in mehrere Zweige schneller vor sich gehen; nicht selten spaltet sich schon im Beginn der Theilung vom noch breiten Axencylinder ein feiner, varicöser Faden ab; nie sah ich aber ein wirkliches »Zerfallen in Primitivfasern». Trotz aller Bemühungen, konnte ich das Ende der feinen, varicösen Nervenzweige und den so sehr wahrscheinlichen, ja fast unzweifelhaften Zusammenhang derselben mit dem unteren Ende der Haarzellen nicht finden. In der Nähe der Knorpelwand sah ich nie eine Theilung der Nervenfasern.

An den äusseren Theilen der Macula hören die Haarzellen, welche hier im allgemeinen kaum weniger dicht stehen, mit einer ziemlich bestimmten Grenze auf. Zwischen dieser Grenze und den oben beschriebenen, in der Umgebung der Macula befindlichen Epithelzellen sieht man, besonders nach oben hin, eine Zone von Uebergangszellen. An Verticalschnitten findet man nämlich an der oberen Grenze der Macula ihre obere Contour mittelst eines gerundeten Abhanges in die des umgebenden Epithels übergehen; diese schmale Zone besteht aus schief nach der Macula geneigten, geplatteten, ziemlich dünnen Cylinderepithelzellen mit ovalen Kernen in ihrem unteren Theile; diese Zellen nehmen gegen die Haarzellengrenze immer an Länge zu und gehen in die Epithelzellen der Macula über. Von der oberen Fläche betrachtet, erscheinen sie auch geplattet mit etwa spindelförmigem, der Haarzellengrenze parallelem Umriss. Die äussersten Haarzellen scheinen auch eine etwas geneigte Stellung zu haben. Am unteren Umfang der Macula findet sich keine so deutlich markirte Grenze. An Verticalschnitten sieht man das umgebende Epithel sich nur allmählig und mit einer ununterbrochenen Contour gegen die Macula erhöhen und in diese übergehen, indem seine Cylinderzellen immer höher werden.

Ganz in derselben Weise verhält sich der feinere Bau der *Macula acustica sacculi, Papilla ac. lagenæ* und *Macula ac. neglecta,* weswegen ich hier nicht weiter auf ihre Beschreibung eingehe, sondern auf meine frühere Darstellung (Anatom. Untersuchungen) verweise. In den *Cristæ acusticæ* der Ampullen sind die Verhältnisse auch im ganzen dieselben, jedoch in einigen Beziehungen etwas verschieden, weswegen ich aus meiner eben erwähnten Darstellung noch einen Auszug mittheile. An Querschnitten sieht man die Crista acustica wie eine Mütze die obere Wölbung des Septum umfassen, mit einer oberen gerundeten Contour, welche einem Zirkel von kleinerem Radius als dem der oberen Wölbung des Septum selbst gehört. Zwischen der Kante der Crista und dem angrenzenden Epithel des Septum entsteht eine Art Einbuchtung oder Rinne. An den Seitenwänden der Ampulle bildet die Crista, wie erwähnt, eine erweiterte Partie; diese steigt mit einer abgerundeten, äusseren Grenzlinie und mit abnehmender Dicke an der Seitenwand bis an das niedrigere, geplattete Cylinderepithel hinauf, welches das Planum semilunatum nach unten begrenzt; hierdurch bildet sich zwischen der Crista acustica und dem Planum beiderseits eine ziemlich tiefe Rinne. Die Dicke (Höhe) der Crista ist im allgemeinen 0,065—0,07 mm., nimmt aber in den Seitenpartien und auch vorn und hinten am Uebergang in das Epithel der Seitenflächen des Septum ab. Die Crista acustica besteht aus denselben Elementen wie die Macula acustica utriculi. Von der Fläche gesehen, zeigt sie ungefähr dasselbe Bild mit rundlichen oder etwas polygonalen, durch Zwischenräume getrennten Figuren, welche den oberen Flächen von *Haarzellen* entsprechen. Diese, die Haarzellen, haben dieselbe Form, Grösse (etwa 0,028—0,03 mm.) und übrige Beschaffenheit wie jene in der Macula utriculi; ihre Kerne sind rundlich-oval und von etwa 0,0065 mm. Länge; am oberen Ende tragen diese Zellen auch hier je ein Hörhaar, welches von einer breiteren Basis aufsteigend sich schnell verfeinert; diese Hörhaare haben aber hier eine bedeutende Länge, ich habe solche von 0,065 mm. gemessen; da sie aber sehr leicht abbrechen, ist es nicht unmöglich, dass sie noch länger werden können. Sie bestehen auch hier aus feinen, dicht an einander geordneten, gleichdicken, geraden Stäben oder Fasern, welche bei der gewöhnlichen Präparation leicht zerfallen und als Büschel erscheinen. An frischen Präparaten, oder nach kurzer Erhärtung in chromsaurem Kali (1/6 %) sieht man diese aufrecht stehenden Haare die Crista bedecken, wie das Getreide ein Ackerfeld. Die isolirten Haarzellen findet man fast immer mit einem abgerundeten, unteren Ende versehen; bisweilen gehen sie aber in einen feinen, etwas gebogenen Faden aus. Zwischen den Haarzellen stehen *Fadenzellen* (eigentliche Epithelzellen, Stütz- oder Isolirungszellen) von ganz denselben Formen wie die in der Macula utriculi geschilderten; sie bilden indessen in der Crista im allgemeinen eine, wenn auch nur sehr unbedeutend dickere Schicht. Die Nervenfasern gehen auch hier mit der Myelinscheide weit hinauf, etwa zur Mitte von der Dicke der Crista und biegen sich dann um, um sich, die Myelinscheide verlassend, in feinere Zweige

http://dl.ub.uni-freiburg.de/diglit/retzius1881-1/0108
© Universitätsbibliothek Freiburg
gefördert durch
Baden-Württemberg

und in ähnlicher Weise wie in der Macula zu theilen. Den Zusammenhang derselben mit den Ausläufern der Haarzellen konnte ich aber auch hier nicht finden.

Was endlich die Structur der Otolithen betrifft, führe ich hier meine frühere Darstellung derselben bei dem Lapillus an; sie gilt auch der übrigen.

Was die Structur des Lapillus betrifft, so findet man bei seinem Zerquetschen, dass er, wie Krieger angegeben hat, aus einer Menge feiner Stäbe besteht. Man erhält nämlich bei diesem Verfahren theils isolirte Stäbe, theils und am meisten zusammenhängende Stücke verschiedener Form, an welchen man oft nur mit Mühe die Grenzen der einzelnen Stäbe wahrnehmen kann. Diese Stücke sind indessen sehr oft sector- oder fächerförmige Scheiben von verschiedener Dicke, an deren Flächen man eine vom Centrum des Lapillus aus radiirende, dichte Streifung mit quer darüber, aber concentrisch zur Mitte des Otolithen verlaufenden Bändern beobachtet, deren Kanten oder Kantflächen feinpunktirt erscheinen. Setzt man solchen Stücken etwas Säure (z. B. Essigsäure) zu, so lösen sich unter Entweichen von Kohlensäure die Kalksalze auf, der Rückstand aber besteht aus einer die Form des Stückes ganz behaltenden und ziemlich festen Masse, an welcher man die vorige Streifung nur deutlicher wahrnimmt. An solchen extrahirten Stücken beobachtet man daher ganz gut die Zusammensetzung aus Stäben; diese s. g. »Stäbe» (Bacilli, Krieger) sind sehr feine, gerade, etwas steife oder elastische, dichtgedrängte, mit einander ziemlich parallele und nur einen sehr kleinen spitzen Winkel bildende Fasern, welche länger sind, als man glauben möchte, indem sie sich über viele der concentrischen Bänder fortsetzen. Es ist sogar sehr wahrscheinlich, dass diese Fasern, wenn sie nicht durch die Präparation abgebrochen werden, was gerade an diesen Bändern ziemlich leicht geschieht, vom Centrum des Otolithen zur Peripherie desselben reichen, und dass die concentrischen, oft ganz undeutlichen Bänder nur neue Ablagerungen des Kalksalzes in einem sonst zusammenhängenden Gewebe bezeichnen. Diese Auffassung der Structur des Lapillus wird noch wahrscheinlicher, wenn man einen ungequetschten, mit Säure (z. B. schwacher Chromsäure) extrahirten Otolithen untersucht; er zerspaltet sich dann sehr leicht in Scheiben, deren Zusammensetzung aus den erwähnten Fasern sehr deutlich ist. An Stücken, die noch nicht ganz extrahirt sind, sieht man die in ihrer Mitte übrigen Kalksalze feine Nadeln in der Richtung der Fasern aussenden. Aus Allem geht hervor, dass der Lapillus aus einer feinfaserigen Grundsubstanz besteht, in welcher Kalksalze (kohlensaurer Kalk) abgelagert sind. Der Lapillus liegt in einer ziemlich reichlichen, halbfesten, schleimähnlichen Masse eingebettet, welche sich besonders an seinen Kanten und seiner unteren Fläche befindet. In dieser anscheinend homogenen Masse, welche ziemlich innig mit dem Lapillus verbunden ist, kann man eine feine, aber nicht besonders scharf ausgeprägte Streifung wahrnehmen, welche, wenn die Masse noch an dünnen Stücken des Otolithen hängt, eine radiäre Anordnung zeigt, und zwar in etwa derselben Richtung wie die Stäbe oder Fasern des Otolithen. Wenn man kleinere Partien dieser Masse zerzupft und mit Anilin behandelt, sieht man, dass sie aus zahllosen, sehr feinen, weichen Fasern besteht, welche durch die Präparation mehr oder minder geschlängelt und verworren erscheinen, in ihrem natürlichen Zustand aber ziemlich gerade verlaufen. Die Theile dieser Masse, welche der Macula acustica anliegen, scheinen in der Nähe ihrer Oberfläche durch das Auseinandertreten der Fasern vacuolenähnliche, kleine Räume zu enthalten; an der Fläche selbst aber zeigen sie sich wie durchlöchert; die Löcher sind rundlich oder oval, von verschiedener Grösse (etwa 0,003—0,01 mm.) und Anordnung, indem die etwas abgerundeten Zwischenbalken von verschiedener Dicke (ungefähr 0,002—0,01 mm.) sind. Diese gefensterte Fläche stellt die von Lang bei den Cyprinoiden gesehene Membran dar, aber beim Hecht lässt sie sich nicht von der erwähnten schleimigen Masse getrennt darstellen, sondern bildet nur ihre Oberfläche nach der Macula zu. Alles zusammengenommen, liegt es nahe anzunehmen, dass die ganze feinfaserige Masse die Membran der Macula bildet, und dass der Lapillus durch eine schichtenweise vor sich gehende Ablagerung von Kalksalzen in derselben entsteht. Das nähere Verhalten dieser membranösen Bildung zur Macula acustica ist aber sehr schwierig zu erforschen, weil sie sich so leicht von einander trennen; ob wirklich ihre Hörhaare in die Löcher der Membran eindringen, kann ich daher, so wahrscheinlich es auch sein mag, nicht mit Sicherheit entscheiden.

http://dl.ub.uni-freiburg.de/diglit/retzius1881-1/0109
© Universitätsbibliothek Freiburg
gefördert durch
Baden-Württemberg

Das Gehörorgan von Anguilla vulgaris Turt.

Tafel XV. Fig. 14—16.

Beim Aale ist die Schädelhöhle sehr niedrig, und deswegen ist das paarige Gehörlabyrinth, welches die Seitenpartien dieser Höhle einnimmt, niedrig und im ganzen auch ziemlich klein. Die Knochen, welche den Labyrinthus osseus bilden, sind *Occipitale basilare, Occipitale laterale, Occipitale superius, Epioticum, Squamosum* und *Prooticum;* das *Opisthoticum* konnte ich hier nicht finden. Die Knochen greifen im allgemeinen mit gezahnten Suturen in einander, denn von den Knorpelfugen sieht man hier nur schwache Spuren. Die Knochen fügen sich im ganzen ungefähr in derselben Weise, wie bei den oben beschriebenen Fischen, zur Bildung des knöchernen Labyrinthes zusammen. An der Innenseite der Schädelwand sieht man beiderseits eine gemeinsame, rundliche Grube, in welcher das membranöse Gehörorgan liegt; diese Grube entsteht hauptsächlich dadurch, dass sich vom Prooticum eine ziemlich hohe, halbmondförmige Firste nach innen erhebt, nach oben ein wenig am Schädeldach fortsetzt und nach unten in den medialen Begrenzungsrand der Fovea sacculi et lagenæ übergeht, wodurch die letztere auch in die gemeinsame Labyrinthengrube zu liegen kommt. Nach oben-aussen von der Fovea sacculi et lagenæ, die nur durch eine niedrige Firste (die Kante der Fovea) von derselben getrennt ist, findet sich eine Grube, welche für den Utriculus, die vordere und äussere Ampulle gemeinsam ist; nach oben geht die letztere Grube in eine sehr flache Rinne über, in welcher der vordere membranöse Bogengang liegt. Nach hinten geht der äussere Canal (der Canal des äusseren membranösen Bogengangs) unter einer schmalen Knochenbrücke am Squamosum ab und mündet hinten in einer hinter und lateralwärts von der Fovea sacculi et lagenæ befindlichen, kleineren, aber scharf begrenzten, ovalen Grube, in welcher sich auch das äussere untere Ende des hinteren Canals (der Canal des hinteren membranösen Bogengangs) öffnet. Dieser letztere Canal geht unter einer schmalen, hauptsächlich vom Epioticum gebildeten Knochenbrücke ab und mündet oben mit einer kleineren, runden Oeffnung, welche nach vorn sieht und in die flache Rinne des vorderen Bogengangs übergeht.

Der perilymphatische Raum hat beim Aale im ganzen nur eine geringe Ausdehnung, und vom perilymphatischen Gewebe sah ich nur Spuren in Form von Membranen und gefässführenden Balken.

Am membranösen Gehörorgan unterscheidet man folgende Theile: *Utriculus* mit *Sinus superior, Recessus utriculi, Ampulla anterior, Ampulla externa, Ampulla posterior,* die entsprechenden drei *Bogengänge, Sacculus* mit dem *Ductus endolymphaticus, Lagena cochleæ.*

Von Nervenendstellen sind sieben vorhanden: *Macula ac. recessus utriculi,* die drei *Cristæ ac. ampullarum, Macula ac. sacculi, Papilla ac. lagenæ, Macula ac. neglecta* (aus zwei getrennten Platten bestehend).

Der sehr kurze Acusticus theilt sich in einen *Ramus anterior,* welcher sich in den *Ramulus amp. anterioris,* den *Ramulus amp. externæ* und den *Ramulus recessus utriculi* verzweigt, sowie ein dickes Bündel zum vorderen Ende der Macula sacculi abgiebt; und in einen *Ramus posterior,* welcher den eigentlichen *Ramulus sacculi* absendet und dann sich in den *Ramulus lagenæ* und *Ramulus amp. posterioris* theilend, weiter nach hinten verläuft, wobei sich auch der kleine aus zwei Bündeln bestehende *Ramulus neglectus* abzweigt.

Der *Utriculus* (Fig. 14, 15 *u*), welcher einen langen, horizontal liegenden Cylinder darstellt, sendet ungefähr von seiner Mitte nach oben und etwas nach hinten einen kurzen und ziemlich breiten *Sinus superior* (Fig. 14, 15 *ss*) aus, welcher oben mit sehr kurzem Apex endet und nach aussen davon die zwei verticalen Bogengänge aufnimmt. Vorn geht der lange Utriculus mit weiter Oeffnung in den verhältnissmässig kleinen, rundlichen *Recessus utriculi* (Fig. 14, 15 *rec*) über; dieser trägt an seiner unteren (und lateralen) Wand die rundliche *Macula acustica* (Fig. 14,

http://dl.ub.uni-freiburg.de/diglit/retzius1881-1/0110
© Universitätsbibliothek Freiburg
gefördert durch
Baden-Württemberg

15 *mu*), auf welcher ein kleiner, etwa ovaler Otolith (*o*) ruht. Oben-vorn geht vom Recessus die grosse *Ampulla anterior* (Fig. 14, 15 *aa*) ab; sie wendet sich nach hinten-oben, hat ein ziemlich niedriges Septum ohne Erhabenheit in der Mitte und setzt sich in den *Canalis m. anterior* (Fig. 14, 15 *ca*) fort, welcher sich nach hinten-innen-oben in sanftem Bogen biegt, einen etwa 105° Winkel mit der Sagittalebene bildend, und in den Sinus superior einmündet. Die *Ampulla externa* (Fig. 14, 15 *ae*) geht von der äusseren-oberen Seite des Recessus aus und biegt sich nach aussen-hinten, mit der Convexität medialwärts und nach hinten gerichtet; sie hat ein niedriges Septum; der von ihr ausgehende, horizontale *Canalis m. externus* (Fig. 14, 15 *ce*) biegt sich nach aussen-hinten und dann nach innen-vorn, um, dicht bei der lateralen Wand der hinteren Ampulle und der des Utriculus anliegend und mit ihr innig verwachsend, mit erweiterter Oeffnung an der lateralen Seite des Utriculus, ziemlich gerade unter dem Sinus superior einzumünden. Die *Ampulla posterior* (Fig. 14, 15 *ap*), in welche sich das hintere, lange und schmale Ende des Utriculus (Sinus posterior utriculi) hinten fortsetzt, ist der vorderen Ampulle ähnlich; sie wendet sich nach aussen-hinten und geht in den *Canalis m. posterior* (Fig. 14, 15 *cp*) über, welcher nach oben-aussen und dann nach vorn-innen verläuft, um in den Sinus superior zu münden. Am unteren Umfang des Utriculus bemerkt man an der Innenfläche die zwei kleinen etwas erhabenen, rundlich-ovalen Platten der *Macula ac. neglecta* (Fig. 14, 15, 16 *mn*), welche dicht neben einander liegen und mit je einem Zweige des *Ramulus neglectus* (Fig. 14, 15, 16 *rn*) versehen werden. Etwas nach vorn davon findet sich das sehr feine, ovale Loch des *Canalis utriculo-saccularis* (Fig. 16 *cus*), welcher die Communication mit dem Sacculus vermittelt. Der *Sacculus* (Fig. 14, 15 *s*), welcher eine Strecke dem unteren-äusseren Umfang des Utriculus anliegt, reicht mit seinem vorderen Ende bis unter die Mitte des Recessus utriculi, mit seinem hinteren ungefähr bis zum hinteren Rande des Sinus superior; er ist von ovaler, bohnenförmiger Gestalt, etwa mittelgross und trägt an der medialen Wand die länglich ovale oder eher lancettförmige *Macula acustica sacculi* (Fig. 14, 15 *ms*); in ihm findet sich der ziemlich grosse, ovale, an den Rändern etwas gezahnte Otolith (*o*). Nach oben sendet der Sacculus einen ziemlich engen *Ductus endolymphaticus* (Fig. 14, 16 *de*) aus, welcher, der medialen Wand des Sinus superior anliegend, oben blind endigt. Am hinteren Ende des Sacculus sitzt als Ausstülpung seiner Wand die rundlich-ovale *Lagena cochleæ* (Fig. 14, 15 *l*), an deren medialer Wand die ebenfalls ovale *Papilla acustica* (Fig. 14, 15 *pl*) mit ihrem semilunar-ovalen Otolithen (*o*) liegt.

Das Gehörorgan von Ostracion cornutus.

Tafel XVI. Fig. 1 und 2.

Aus der interessanten Ordnung der Plectognathen untersuchte ich an gut aufbewahrten Spiritusexemplaren genauer das Gehörorgan von Ostracion cornutus und Tetrodon mappa. Von Balistes vetula standen mir zwar durch die Güte des Etaatsraad Prof. Steenstrup Exemplare zur Verfügung; leider war aber das Gehörorgan nicht so gut erhärtet, dass es sich sicher untersuchen liess. Von Orthagoriscus konnte ich keine anwendbare Exemplare aufbringen.

Das membranöse Gehörorgan des Ostracion cornutus ähnelt beim ersten Anblick dem der Siluroiden in Betreff der hinabgesenkten Lage des Sacculus und der Lagena. Bei näherer Betrachtung zeigt sich jedoch diese Aehnlichkeit nur als oberflächlich, indem der Sacculus und die Lagena übrigens von denen der Siluroiden ziemlich verschieden gestaltet sind. Am membranösen Gehörorgan des Ostracion unterscheidet man folgende Theile: *Utriculus*

http://dl.ub.uni-freiburg.de/diglit/retzius1881-1/0111
© Universitätsbibliothek Freiburg
gefördert durch
Baden-Württemberg

mit *Sinus superior, Recessus utriculi, Ampulla anterior, Ampulla externa, Ampulla posterior,* die entsprechenden drei *Bogengänge, Sacculus* und *Lagena cochleæ.*

Von Nervenendstellen sind sechs vorhanden, nämlich: *Macula ac. recessus utriculi,* drei *Cristæ ac. ampullarum, Macula ac. sacculi, Papilla ac. lagenæ.*

Der Acusticus theilt sich sogleich in zwei Aeste, oder besteht schon von Anfang an aus denselben, nämlich in einen *Ramus anterior,* welcher sich in den *Ramulus amp. anterioris,* den *Ramulus amp. externæ* und den *Ramulus recessus utriculi* verzweigt; und in einen *Ramus posterior,* welcher den *Ramulus amp. posterioris* abgiebt und sich dann in den *Ramulus sacculi* und den *Ramulus lagenæ* theilt.

Der *Utriculus* (Fig. 1, 2 *u*) ist eine horizontal liegende, nach innen und etwas nach unten knieförmig gebogene Röhre, welche nach oben, und etwas nach hinten den *Sinus superior* (Fig. 1, 2 *ss*) sendet; dieser, dem ein Apex fehlt, nimmt die beiden, in ihn mündenden verticalen Bogengänge auf. Vorn geht der Utriculus in den stark und blasenförmig erweiterten *Recessus utriculi* (Fig. 1, 2 *rec*) über, an dessen schalenförmigem Boden die rundlich-ovale *Macula acustica* (Fig. 1 *mu*) mit kleinem, schmal rectangulärem oder kurz-stäbchenförmigem Otolithen (*o*) liegt. Vorn-oben-aussen geht von dem Recessus die *Ampulla anterior* (Fig. 1, 2 *aa*) aus; diese ist von der bei Teleostiern im allgemeinen gewöhnlichen Gestalt und nach vorn-aussen und etwas nach oben gerichtet; von ihr setzt sich der *Canalis m. anterior* (Fig. 1, 2 *ca*) nach oben-aussen, dann nach innen-hinten und etwas nach oben fort, um erweitert in das obere Ende des Sinus superior zu münden. Die *Ampulla externa* (Fig. 1, 2 *ae*), oben-aussen vom Recessus ausgehend, wendet sich nach vorn-aussen und setzt sich in den nach aussen und dann nach hinten-innen umgebogenen *Canalis m. externus* (Fig. 1, 2 *ce*) fort, welcher in das untere Ende des Sinus superior mündet. Die *Ampulla posterior* (Fig. 1, 2, *ap*), der vorderen ähnlich, geht nach aussen-hinten vom hinteren Ende des Utriculus aus, legt sich zuerst dem hinteren Ende des äusseren Bogengangs an und geht in den *Canalis m. posterior* (Fig. 1, 2 *cp*) über, welcher zuerst nach aussen-hinten und oben, dann nach innen-vorn umbiegend, erweitert in das obere Ende des Sinus superior übergeht. Am unteren Umfang des Utriculus ist hinten eine kleine Ausbuchtung; ich suchte aber vergebens eine Macula neglecta zu finden, und vom Ramulus neglectus war in Uebereinstimmung damit keine Spur zu entdecken. Dagegen stülpt sich der Utriculus, ungefähr gerade unter dem Sinus superior, nach unten und innen und zugleich nach hinten trichterförmig aus, und dieser Trichter setzt sich in einen in derselben Richtung verlaufenden, schmalen und langen Canal, *Canalis utriculo-saccularis* (Fig. 1, 2 *cus*) fort, welcher, sich wieder erweiternd, in das obere-vordere Ende des *Sacculus* übergeht; letzterer (Fig. 1, 2 *s*) ist im ganzen von geringen Dimensionen und von dreieckig-ovaler Gestalt, mit dem vorderen Ende höher, dem hinteren niedrig und etwas zugespitzt. Der Sacculus ist nach unten, aber zugleich stark nach innen und hinten gerichtet und trägt an seiner medialen Wand die länglich ovale *Macula acustica sacculi* (Fig. 1, 2 *ms*) mit ihrem ungefähr beilförmig gestalteten Otolithen (Fig. 1, 2 *o*). Der Ductus endolymphaticus war an den von mir untersuchten Exemplaren nicht zu finden; zwar bemerkt man nach aussen und vorn vom Canalis utriculo-saccularis eine kleine Fortsetzung des Sacculus, es ist jedoch wenig Grund zur Annahme vorhanden, dass hier das untere Ende des Ductus endolymphaticus vorliegt. Ueber dem hinteren Ende stülpt sich der obere-hintere Umfang des Sacculus mit weiter Oeffnung zu der ovalen, taschenförmigen *Lagena cochleæ* (Fig. 1, 2 *l*) aus, welche an ihrer medialen Wand die ovale *Papilla acustica* (Fig. 1 *pl*) mit ihrem scheibenförmigen, rundlich-ovalen Otolithen (Fig. 1 *o*) trägt.

http://dl.ub.uni-freiburg.de/diglit/retzius1881-1/0112
© Universitätsbibliothek Freiburg
gefördert durch
Baden-Württemberg

Das Gehörorgan von Tetrodon mappa Less.

Tafel XVI. Fig. 3—6.

Das membranöse Gehörorgan von Tetrodon mappa unterscheidet sich von dem des Ostracion schon bei erster Ansicht durch die Kürze des Canalis utriculo-saccularis; in Folge dessen liegt der Sacculus dem Utriculus dicht an. Das membranöse Gehörorgan ist im ganzen sehr niedrig. Man bemerkt an ihm folgende Theile: *Utriculus* mit *Sinus superior, Recessus utriculi, Ampulla anterior, Ampulla externa, Ampulla posterior*, die entsprechenden drei *Bogengänge, Sacculus* und *Lagena cochleæ*.

Von Nervenendstellen sind sechs vorhanden, nämlich: *Macula ac. recessus utriculi*, drei *Cristæ ac. ampullarum, Macula ac. sacculi* und *Papilla ac. lagenæ*.

Der Acusticus theilt sich sogleich in den *Ramus anterior*, welcher sich in den *Ramulus amp. anterioris*, den *Ramulus amp. externæ*, und den *Ramulus recessus utriculi* verzweigt; und in den *Ramus posterior*, welcher zuerst den *Ramulus sacculi* abgiebt und sich dann in den *Ramulus lagenæ* und *Ramulus amp. posterioris* theilt.

Der *Utriculus* (Fig. 3, 4, 5 *u*) ist eine ziemlich lange und enge, horizontal liegende Röhre, welche nach oben-hinten den kurzen, aber breiten *Sinus superior* (Fig. 3, 4 *ss*) aussendet; letzterer endet oben mit kurzem, breitem Apex (Fig. 3, 4 *ass*) und nimmt wie gewöhnlich die beiden verticalen Bogengänge auf. Vorn geht der Utriculus in den erweiterten *Recessus utriculi* (Fig. 3, 4, 5 *rec*) über, welcher am Boden die ovale *Macula acustica* mit ihrem kleinen, dreieckig halbmondförmigen Otolithen trägt. Nach vorn-aussen setzt sich der Recessus in die *Ampulla anterior* (Fig. 3, 4, 5 *aa*) fort, welche von gewöhnlicher Gestalt ist, sich nach vorn-aussen wendet und in den *Canalis m. anterior* (Fig. 3, 4, 5 *ca*) übergeht; dieser biegt sich nach kurzem Verlaufe nach oben, dann nach hinten-innen um und endet am oberen Ende des Sinus superior. Die *Ampulla externa* (Fig. 3, 4, 5 *ae*) geht oben-aussen vom Recessus aus, wendet sich nach aussen und setzt sich in den horizontal liegenden, zuerst weit nach aussen-hinten, dann nach hinten und sich zuletzt nach innen und etwas nach vorn umbiegenden, langen *Canalis m. externus* (Fig. 3, 4, 5 *ce*) fort, welcher der hinteren Ampulle aussen anliegend und neben ihr, aber ein wenig höher, erweitert in den Utriculus, am unteren Ende des Sinus superior, mündet. Die *Ampulla posterior* (Fig. 3, 4, 5 *ap*) geht vom hinteren Ende des Utriculus nach aussen-hinten aus, ist der vorderen Ampulle ähnlich und setzt sich in den *Canalis m. posterior* (Fig. 3, 4, 5 *cp*) fort, welcher zuerst nach hinten-aussen und etwas nach oben geht, um sich dann in schnellem Bogen nach vorn-innen-oben umzubiegen und in das obere Ende des Sinus superior einzumünden. Am unteren Umfang des Utriculus war keine Macula neglecta und kein Ramulus neglectus zu entdecken. Es findet sich jedoch hier, nahe der lateralen Wand, eine kleine spaltenförmige oder schmalovale Oeffnung, welche zum Sacculus führt, der *Canalis utriculo-saccularis* (Fig. 6 *cus*). Der *Sacculus* (Fig. 3, 4, 5 *s*) liegt am unteren Umfang des Utriculus, demselben in kurzer Strecke dicht anhaftend, ist von geringen Dimensionen und ovaler Gestalt; er trägt an der medialen Wand die kleine, länglich-ovale *Macula acustica sacculi* (Fig. 3, 4, 5 *ms*) mit ihrem im ganzen ovalen, am oberen Umfang vorn sowohl als hinten tief eingeschnittenen Otolithen (Fig. 3, 5 *o*). Einen vom Sacculus ausgehenden Ductus endolymphaticus konnte ich an den von mir untersuchten Exemplaren nicht mit Sicherheit entdecken. Nach hinten stülpt sich der Sacculus mit sehr weiter Oeffnung in die im Verhältniss zu ihm grosse, taschenförmige, eigentlich nur durch eine mediale Wandfalte vom Sacculus abgetrennte *Lagena cochleæ* (Fig. 3, 4, 5 *l*) aus, an deren medialer Wand die halbmondförmig-ovale *Papilla acustica* (Fig. 3, 4, 5 *pl*) mit halbmondförmigem Otolithen liegt.

http://dl.ub.uni-freiburg.de/diglit/retzius1881-1/0113
© Universitätsbibliothek Freiburg
gefördert durch Baden-Württemberg

Das Gehörorgan von Siphonostoma typhle Kp.

Tafel XVI. Fig. 7—9½.

Aus der merkwürdigen Ordnung der Lophobranchier untersuchte ich das Gehörorgan von zweien, nämlich von Siphonostoma typhle und von Hippocampus brevirostris. Sie stehen einander sehr nahe und sind beide im ganzen sehr eigenthümlich, von dem Typus der Teleostier in mehrerer Hinsicht abweichend.

Am membranösen Gehörorgan von Siphonostoma unterscheidet man folgende Theile: *Utriculus* mit *Sinus superior, Recessus utriculi, Ampulla anterior, Ampulla externa, Ampulla posterior*, die entsprechenden drei *Bogengänge*, den vom Utriculus kaum abgetrennten *Sacculus, Lagena cochleæ.*

Von Nervenendstellen sind sechs vorhanden, nämlich: *Macula ac. recessus utriculi*, drei *Cristæ ac. ampullarum, Macula ac. sacculi, Papilla ac. lagenæ.*

Der Acusticus zerfällt sogleich in einen *Ramus anterior*, welcher zuerst den *Ramulus amp. anterioris* absendet und sich dann in den *Ramulus rec. utriculi* und den *Ramulus amp. externæ* theilt; sowie in einen *Ramus posterior*, welcher den *Ramulus sacculi* abgiebt und sich dann in den *Ramulus lagenæ* und *Ramulus amp. posterioris* verzweigt.

Der *Utriculus* (Fig. 7, 8 *u*) ist eine horizontal liegende Röhre, welche nach oben-vorn den seitlich etwas bauchigen, oben ohne Apex endenden, aber vorn und hinten die beiden verticalen Bogengänge aufnehmenden *Sinus superior* (Fig. 7, 8, 9 *ss*) aussendet und in den sich erweiternden, nach vorn sich blasig ausstülpenden *Recessus utriculi* (Fig. 7, 8, 9 *rec*) übergeht; letzterer trägt am Boden eine kleine ovale *Macula acustica rec. utric.* (Fig. 7, 7, 9 *mu*) mit sehr kleinem Otolithen. Nach oben hin geht der Recessus ganz offen und fast ohne Grenze in die verhältnissmässig grosse Ampulla anterior, und nach aussen in ähnlicher Weise weit offen in die Ampulla externa über, so dass sie alle drei gewissermassen nur einen zusammenhängenden Raum mit drei Divertikeln bilden. Die *Ampulla anterior* (Fig. 7, 8, 9 *aa*) ist also vom Recessus nicht gut abgegrenzt; sie stellt, wie erwähnt, eine verhältnissmässig grosse, rundliche Blase dar, welche eigentlich wenig mehr als der vorderen-äusseren Hälfte der vorderen Ampulle anderer Teleostier entspricht; sie steht nach oben hin gerichtet, mit dem Dach nach hinten und dem Sulcus transversus vorn; das Septum ist sehr niedrig und schmal, aber lang, und die *Crista acustica* (*cr*), damit übereinstimmend, ziemlich lang und schmal, besonders in der Mitte, sich an beiden Enden zungenförmig erweiternd und mit stark concaver, »oberer», freier Contour; sie ist natürlicherweise wie das Septum selbst an der vorderen Wand der fast senkrecht gestellten Ampulle belegen, also von aussen nach innen hin gerichtet. Oben geht sie in den nach hinten-innen umbiegenden, sehr kurzen, cylindrischen *Canalis m. anterior* (Fig. 7, 8, 9 *ca*) über, welcher, sich gleich etwas senkend, in das obere Ende des Sinus superior mündet. Die nach aussen-hinten vom Recessus weit offen ausgehende *Ampulla externa* (Fig. 8, 9 *ae*) stellt ebenfalls kaum mehr als eine halbe Ampulle dar, ist ein wenig kleiner als die vordere Ampulle, ihr aber sonst ähnlich, sie ist nach aussen-hinten gerichtet, mit dem Dach nach hinten-innen und dem Boden nach vorn-aussen; der Sulcus, zu welchem der Nervenzweig von unten-innen gelangt, mit dem Septum senkrecht an der äusseren-vorderen Wand, ist etwas kürzer als bei der vorderen Ampulle und trägt eine senkrechte, in der Mitte schmale, an den Enden zungenförmig erweiterte, concave *Crista acustica* (*cr*). Nach hinten-aussen verschmälert sich die Ampulle zu dem sehr kurzen, schmalen, cylindrischen, nach hinten-aussen und dann nach hinten-innen umbiegenden, horizontalen *Canalis m. externus* (Fig. 7, 8, 9 *ce*), welcher, etwas erweitert, eigenthümlicher Weise in das untere Ende der hinteren Ampulle eben an deren Uebergang in den Utriculus mündet. Die *Ampulla posterior* (Fig. 7, 8 9 *ap*) ist im ganzen der vorderen ähnlich, aber vollständiger, indem ihr auch

http://dl.ub.uni-freiburg.de/diglit/retzius1881-1/0114
© Universitätsbibliothek Freiburg
gefördert durch
Baden-Württemberg

eine untere-innere Hälfte zukommt, welche unmittelbar vom hinteren Ende des Utriculus ausgeht und in die, wie erwähnt, der äussere Bogengang mündet. Diese Ampulle biegt sich vom Utriculus um und stellt sich senkrecht, mit dem Dach nach vorn und dem Sulcus transversus, zu welchem der Nervenzweig von vorn-unten-innen gelangt, nach hinten gerichtet; das Septum transversum ist horizontal von aussen nach innen gestellt, niedrig und schmal und die *Crista acustica* (*cr*) ist mitten schmal, an den Enden zungenförmig, an der freien (»oberen») Contour concav. Diese Ampulle verschmälert sich nach oben zu dem kurzen, cylindrischen *Canalis m. posterior* (Fig. 7, 8, 9 *cp*), welcher zuerst nach oben, dann nach innen-vorn geht, und zuletzt etwas nach unten verläuft, in das obere Ende des Sinus superior einmündend. Am Utriculus sucht man eine Macula neglecta vergebens, wie auch einen Ramulus neglectus; ich glaubte zuerst eine solche kleine Macula ganz neben dem Ramulus lagenæ vor mir zu haben, wurde aber bald von dem Fehlen derselben überzeugt. Von einem eigentlichen Canalis utriculo-saccularis kann hier nicht die Rede sein. Der *Sacculus* (Fig. 7, 8 *s*) hängt nämlich überall so offen mit dem unteren Umfang des Utriculus zusammen, dass man kaum von einer Abgrenzung der beiden Räume sprechen kann. Es ist dies, den Cyclostomen ausgenommen, ein ganz allein stehendes Verhältniss, indem also eine Abtrennung in eine Pars superior und Pars inferior nicht zustande gekommen ist. Der Sacculus bildet hier mithin eine vom Utriculus nur undeutlich begrenzte, schwach angedeutete, untere Ausstülpung, an deren unterer und medialer Wand eine länglich ovale, am unteren Rande etwas hinter der Mitte eingeschnittene *Macula acustica sacculi* (Fig. 7, 8, 9 *ms*) mit sehr kleinem, dem blossen Auge kaum bemerkbarem Otolithen (Fig. 9 $^1/_2$, vergrössert) liegt. Ein *Ductus endolymphaticus* scheint mir an der medialen Wand des Sinus superior hinaufzusteigen; der Ausgangspunkt desselben wurde mir aber nicht klar. Am hinteren Ende des dem Sacculus entsprechenden Theiles findet sich eine sehr kleine, ovale Oeffnung (Fig. 9 *csl*), welche zur *Lagena cochleæ* (Fig. 7, 8, 9 *l*) führt und den Canalis sacculo-lagenaris (oder reuniens) darstellt; die Lagena stellt eine fast kuglige oder oval-kuglige, kleine Blase dar, die von der erwähnten Oeffnung nach hinten-innen hervorragt; an ihrer medialen Wand liegt die rundliche *Papilla acustica* (Fig. 7, 8, 9 *pl*); der Otolith ist mir hier entgangen.

Bei dem membranösen Gehörorgan von Siphonostoma wechseln zwar die Proportionen der einzelnen Theile etwas, so dass z. B. die Ampullen und die Bogengänge verhältnissmässig kleiner als an den hier gegebenen Abbildungen sein können, und z. B. die Lagena, welche gewöhnlich dicht bei der hinteren Ampulle liegt, weiter nach vorn von ihr zu liegen kommt. Im ganzen sind aber alle wesentliche Verhältnisse immer dieselben.

Das Gehörorgan von Hippocampus brevirostris Leach.

Tafel XVI. Fig. 10—12.

Das membranöse Gehörorgan des Hippocampus ist höher und kürzer als dasjenige von Siphonostoma, indem bei ihm die Ampullen und Bogengänge zusammengedrängt sind und dicht an einander gedrückt liegen. Bei Hippocampus hängen, noch mehr als bei Siphonostoma, Utriculus, Recessus utriculi und Sacculus ganz ohne eigentliche Abgrenzung offen mit einander zusammen, so dass sie eine gemeinsame Höhle darstellen, von welcher die Ampullen und die rudimentären Bogengänge ebensowie die Lagena sämmtlich ausgehen. Obwohl also eine Abgrenzung in bestimmte Partien nicht vorliegt, kann man doch auch hier folgende Theile als mehr oder weniger angedeutet unterscheiden: *Utriculus* mit *Sinus superior, Recessus utriculi, Ampulla anterior, Ampulla externa, Ampulla posterior,* die entsprechenden drei *Bogengänge, Sacculus, Lagena cochleæ.*

http://dl.ub.uni-freiburg.de/diglit/retzius1881-1/0115
© Universitätsbibliothek Freiburg
gefördert durch
Baden-Württemberg

Von Nervenendstellen sind sechs vorhanden: *Macula ac. recessus utriculi,* drei *Cristæ ac. ampullarum, Macula ac. sacculi, Papilla ac. lagenæ.*

Der Acusticus theilt sich sogleich in einen *Ramus anterior,* welcher sich in den nach oben steigenden *Ramulus amp. anterioris,* den *Ramulus amp. externæ* und den *Ramulus recessus utriculi* verzweigt; und in einen *Ramus posterior,* welcher zuerst den *Ramulus sacculi* abgiebt und sich dann in *Ramulus lagenæ* und *Ramulus amp. posterioris* theilt.

Als dem *Utriculus* (Fig. 10 *u*) entsprechend kann man den oberen Umfang der horizontal liegenden Röhre betrachten, von welcher der breite und verhältnissmässig hohe *Sinus superior* (Fig. 10, 11, 12 *ss*) nach oben-vorn aufsteigt, und in den der vordere und der hintere Bogengang oben einmünden. Nach vorn hin geht der »Utriculus» ohne Grenze in den als *Recessus utriculi* (Fig. 10, 11, 12 *rec*) aufzufassenden Theil über, welcher unten die ovale *Macula acustica rec. utric.* (Fig. 10, 11, 12 *mu*) trägt. Nach oben geht der Recessus ohne Grenze in die verhältnissmässig grosse, blasig erweiterte *Ampulla anterior* (Fig. 10, 11, 12 *aa*) über, welche senkrecht mit dem Dach nach hinten, dem Sinus superior dicht anliegend, und dem Boden nach vorn steht; sie entspricht mehr als einer halben vorderen Ampulle und führt an der vorderen Wand, dem Boden, einen horizontal von aussen nach innen gehenden Sulcus transversus mit niedrigem, ziemlich langem Septum und langer, in der Mitte schmaler, an den Enden zungenförmig verbreiterter, concaver *Crista acustica* (*cr*). Nach oben hin verengt sich die Ampulle zu einem ausserordentlich kurzen und rudimentären *Canalis m. anterior* (Fig. 10, 11, 12 *ca*), welcher sogleich nach hinten-innen umbiegt und in den Sinus superior übergeht. Die *Ampulla externa* (Fig. 10, 11, 12 *ae*) geht nach aussen-hinten vom Recessus aus, ist etwas kleiner als die vordere und ebenfalls blasig erweitert; sie trägt an der vorderen-äusseren Wand den senkrechten Sulcus mit dem niedrigen Septum und der concaven, mitten schmalen, an den Enden zungenförmig verbreiterten *Crista acustica* (*cr*); diese Ampulle geht in einen nach hinten verlaufenden, ebenfalls äusserst kurzen, sehr rudimentären *Canalis m. externus* (Fig. 10, 11, 12 *ce*) über, welcher sich, dem Utriculus dicht anliegend, hinten in den gemeinsamen Utriculo-Saccularraum dicht unter der hinteren Ampulle öffnet. Die eben erwähnte *Ampulla posterior* (Fig. 10, 11, 12 *ap*) geht hinten vom gemeinsamen Raum aus, steigt senkrecht nach oben, mit dem Dach nach vorn und dem Boden nach hinten, wo der Sulcus transversus, horizontal von aussen nach vorn, mit niedrigem, schmalem Septum und der der vorderen Ampulle ähnlicher *Crista acustica* (*cr*) liegt. Die hintere Ampulle liegt dem Sinus superior dicht an, und reicht ihr Dach fast bis zum Dach der vorderen Ampulle; sie verengt sich nach oben hin zu einem äusserst kurzen, sehr rudimentären *Canalis m. posterior* (Fig. 10, 11, 12 *cp*), welcher, nach vorn-innen umbiegend, in das obere Ende des Sinus superior mündet. Eine Macula ac. neglecta war hier ebenso wenig zu entdecken, wie ein Ramulus neglectus. Der untere-hintere Umfang des gemeinsamen Utriculo-Saccularraums entspricht dem *Sacculus* (Fig. 10, 11 *s*); dieser bildet hinten eine geringe Ausstülpung und trägt an der medialen Wand die biscuitförmig ovale *Macula acustica sacculi* (Fig. 10, 11, 12 *ms*). Einen Ductus endolymphaticus sah ich nicht. Nach oben vom hinteren Ende des Sacculus findet sich (Fig. 12 *csl*) die kleine ovale Oeffnung *Canalis sacculo-lagenaris* (oder reuniens), welche zur *Lagena cochleæ* (Fig. 10, 11, 12 *l*) führt; letztere ist eine unregelmässig kuglige Blase, welche nach hinten-innen vom hinteren Sacculusende hervorragt und an der medialen Wand die rundlich-ovale *Papilla acustica* (Fig. 10, 11, 12 *pl*) trägt. Die drei Otolithen sind meiner Aufmerksamkeit entgangen.

Im ganzen liegt hier also ein Gehörorgan vor, welches, ebenso wie dasjenige von Siphonostoma, in mancher Beziehung unentwickelt ist und rudimentäre Theile aufzuweisen hat, wobei besonders die vollständig fehlende Abgrenzung des Sacculus vom Utriculus von hohem Interesse ist; die fast fehlenden, jedenfalls höchst rudimentären Bogengänge, welche mit den zugehörigen Ampullen so dicht an dem Utriculus und Sinus superior zusammengepackt liegen, dass kein offener Raum zwischen ihnen vorhanden ist, sind auch sehr bemerkenswerthe Verhältnisse. Hier möchte aber auch hervorgehoben werden, dass die wichtigsten Theile, die Nervenendstellen mit den ihnen zugehörigen Nervenzweigen des Acusticus (der Macula neglecta und dem Ramulus neglectus ausgenommen) vollständig vorhanden sind, so dass das Organ als Gehörorgan wahrscheinlich fast ebenso functionsfähig ist als dasjenige der übrigen Teleostier. Das Gehörorgan der Lophobranchier stellt aber jedenfalls morphologisch einen eigenthümlichen, verkümmerten Typus dar, welcher bei den anderen Ordnungen der Teleostier nicht vorzukommen scheint.

http://dl.ub.uni-freiburg.de/diglit/retzius1881-1/0116
© Universitätsbibliothek Freiburg
gefördert durch
Baden-Württemberg

IV. Das Gehörorgan der Elasmobranchier.

1. Das Gehörorgan der Holocephalen.

Das Gehörorgan von Chimæra monstrosa.

Geschichtliches.

Breschet[1] hat das Gehörorgan der Chimæra callorynchus beschrieben und abgebildet. Es hat, sagt er, mehr als eine Aehnlichkeit mit dem der Rochen. Bei Chimæra ist es aber von der Schädelhöhle nicht vollständig abgetrennt; hier findet sich nämlich eine durch eine starke, fibrocartilaginöse, den hinteren häutigen Bogengang und den Sack bedeckende Scheidewand gefüllte Oeffnung. Das in die knorpelige Höhle eingeschlossene, von ihrer Wand durch einen grösseren oder kleineren Zwischenraum abgetrennte, membranöse Labyrinth besteht aus drei häutigen Bogengängen (Canälen), nämlich einem vorderen, einem hinteren und einem äusseren oder horizontalen, ferner einem mittleren Sinus, einer aufsteigenden Röhre und einem Sack. Der vordere und der hintere Bogengang endigen mit je einer Ampulle am mittleren Sinus; ihre anderen beiden Enden bilden eine gemeinsame verticale Röhre (tube commun vertical), welche ausserdem mit dem äusseren, vom mittleren Sinus kommenden Bogengang in Verbindung steht. Der mittlere Sinus (Sinus médian) ist breit und nimmt, ausser den drei Ampullen der Bogengänge sowie der gemeinsamen verticalen Röhre und dem hinteren Ende des horizontalen Bogengangs, in seinem mittleren oberen Theil die aufsteigende Röhre (Canal ou tube ascendant) auf; diese letztere steigt neben der gemeinsamen verticalen Röhre der Bogengänge hinauf, geht durch die knorpelige Schädelwand und öffnet sich nach einer schwachen Erweiterung, aber ohne irgend eine Umbiegung zu bilden, an der Oberfläche des Kopfes vermittelst einer deutlich hervortretenden Oeffnung; in dieser Röhre findet sich eine weisse Masse (Otoconie) und eine milchartige Flüssigkeit. Unter dem mittleren Sinus liegt der Sack, welcher rundlich, Otoconien haltend, kleiner als der Sinus und mit ihm durch eine sehr kurze Röhre vereinigt ist. Eine »fenestra vestibularis», wie die der Rochen und Haie, ist nicht vorhanden. Der Nervus acusticus sendet seinen hauptsächlichsten Zweig zum mittleren Sinus und Sack, und je einen Nervenzweig zu den vorderen und hinteren Ampullen.

Leydig[2] sah auch bei Chimæra einen vom häutigen Labyrinth ausgehenden, bis zur äusseren Haut sich erstreckenden und dort ausmündenden Kanal, welche bei diesem Fische gerade nach dem für beide Ohren gemeinsamen Loch im Knorpelschädel läuft.

[1] Gilbert Breschet, Recherches anatomiques et physiologiques sur l'organe de l'ouïe des poissons. Extr. d. Mem. de l'Académie des Sciences, Tom. V d. Sav. étr. Paris 1838.

[2] Fr. Leydig, Beiträge zur mikroskopischen Anatomie und Entwickelungsgeschichte der Rochen und Haie. Leipzig 1852.

http://dl.ub.uni-freiburg.de/diglit/retzius1881-1/0117
© Universitätsbibliothek Freiburg
gefördert durch
Baden-Württemberg

Anatomische Beschreibung.

Tafel XVII. Fig. 1—12.

Wie Breschet angegeben hat, ist das membranöse Gehörorgan der Chimæra nicht vollständig von der Knorpelkapsel des Schädels umschlossen; nach der Schädelhöhle zu ist es nämlich wie bei den meisten Fischen von derselben nur durch eine bindegewebige Membran abgetrennt. Nach Entfernung dieser Membran findet man also nach der Schädelhöhle hin frei liegend (Fig. 5) den Utriculus mit den in ihn einmündenden oberen Enden der drei Bogengänge, sowie den aus dem Sacke nach oben steigenden Ductus endolymphaticus. Ein wirkliches Vestibulum cartilagineum ist deswegen nicht vorhanden, sondern wird nur durch einige Gruben an der inneren Schädelwand sowie durch die die drei Bogengänge einschliessenden Knorpelcanäle vertreten. Von den Gruben ist eine besonders gross; sie findet sich vorn-unten, den Sacculus mit der rudimentären Lagena sowie den Recessus utriculi beherbergend (*Fovea sacculi et lagenæ* und *Fovea recessus utriculi*); diese beiden Foveæ sind nur durch eine sehr schwach angedeutete Firste von einander abgetrennt. Nach oben hin finden sich am Boden dieser grossen Grube zwei kleinere ovale Gruben (Fig. 6 *oaa, oae*), von ihr sowie von einander durch schmale Firsten getrennt; sie beherbergen die vordere und die äussere Ampulle (*Fovea amp. anterioris* und *Fovea amp. externæ*) und führen jede zu dem Knorpelcanal des entsprechenden Bogengangs. Nach hinten-unten von der grossen Grube, von ihr durch eine schmale scharfe Firste getrennt, findet sich eine kleinere Grube (*Fovea amp. posterioris*), welche zu dem entsprechenden Knorpelcanal führt (Fig. 6 *ocp'*); die Oeffnung dieser Grube ist medialwärts von einer platten, schmalen Sehne überbrückt. Nach oben und hinten von der Fovea amp. posterioris und der Fovea sacculi et rec. utriculi findet sich ein viereckiges plattes Feld, dessen hintere Ecke von einer kleinen Grube oder Oeffnung eingenommen ist, welche zu dem äusseren Knorpelcanal führt, und dessen obere Ecke zwei kleine, dicht beisammenliegende Gruben (Fig. 6 *oca, ocp*) enthält, die jede zu einem Knorpelcanal führt, nämlich den oberen Enden des vorderen und des hinteren Canals. Nach oben hin steigt von ihnen eine schwach angedeutete Furche hinauf, welche für den Ductus endolymphaticus bestimmt ist und in einen durch das Schädeldach hinaufsteigenden Canal übergeht. Uebrigens kann auch bemerkt werden, dass die ganze Partie, welche die Oeffnungen aller dieser Gruben enthält, etwas concav ist.

An der äusseren (lateralen) Fläche des Schädelknorpels sieht man (Fig. 8), nach Entfernung der daran haftenden Weichtheile, drei Firsten (*kca, kce, kcp*), welche eben dem Verlauf der Canäle im Knorpel entsprechen. Wenn man diese Firsten abträgt (Fig. 7), liegen die drei Canäle, ihre Bogengänge enthaltend, offen; die Bogengänge füllen die Canäle nicht ganz aus; sie liegen, wie bei anderen Wirbelthieren, näher ihrer peripherischen Wand.

Rings um die Bogengänge sowie um die übrigen Theile des membranösen Gehörorganes findet sich ein ziemlich sparsames, aber dichtes, perilymphatisches Gewebe, welches aus dünnen endothelialen, viele feine Fäserchen enthaltenden Häutchen besteht.

An dem membranösen Gehörorgan der Chimæra monstrosa kann man folgende Theile unterscheiden: *Utriculus* mit angehörigem *Sinus superior, Recessus utriculi, Sacculus* mit nicht abgetrennter *Lagena cochleæ, Ductus endolymphaticus, Ampulla anterior, Ampulla externa, Ampulla posterior* mit den entsprechenden drei *Bogengängen.*

Von Nervenendstellen kann man hier unterscheiden: *Macula acustica recessus utriculi, Macula acustica sacculi et Papilla acustica lagenæ cochleæ, Macula acustica neglecta* und drei *Cristæ acusticæ ampullarum.*

Von Nervenverzweigungen erkennt man folgende: der Nervus acusticus theilt sich in mehrere Zweige, welche wie gewöhnlich zu zwei Hauptabtheilungen zusammengeführt werden können, von denen der vordere Ast, *Ramus anterior* (R. vestibularis aut.) die Macula ac. recessus utriculi, sowie die Cristæ ac. amp. anterioris und amp. externæ mit Zweigen (*Ramulus rec. utriculi, Ramuli ampullæ anterioris* und *ampullæ externæ*) versieht, der hintere Ast, *Ramus posterior* (R. cochlearis aut.) die Macula ac. sacculi und die mit ihr zusammenhängende Papilla ac. lagenæ cochleæ, die Macula ac. neglecta, und die Crista ac. ampullæ anterioris mit Zweigen (*Ramulus sacculi et lagenæ, Ramulus ampullæ posterioris, Ramulus neglectus*) versorgt.

http://dl.ub.uni-freiburg.de/diglit/retzius1881-1/0118
© Universitätsbibliothek Freiburg
gefördert durch
Baden-Württemberg

Der *Utriculus* (Fig. 1, 2, 3, 4 *u*) ist eine von den Seiten her etwas abgeplattete, cylindrische Röhre, welche nicht ganz horizontal liegt, sondern von hinten-unten nach vorn-oben gerichtet ist; hinten mündet in den Utriculus die hintere Ampulle; vorn geht er in die vordere Ampulle und etwas nach aussen davon auch in die äussere Ampulle über; nach unten liegt er dem Sacculus und dem Recessus utriculi an, indem hier an seinem Boden eine später näher zu beschreibende, spaltförmige Oeffnung (Fig. 3 *du, cus*) zu diesen Theilen führt. Von oben her mündet, etwa mitten am Utriculus, unter geradem Winkel der *Sinus utriculi superior* (Fig. 1, 2 *ss*) mit weiter Oeffnung; dieser Sinus steigt nach oben, aber zugleich etwas nach hinten und dann etwas nach vorn gebogen, zuletzt gerade nach oben; er bildet eine cylindrische Röhre, welche unten lateralwärts mit sensenförmigem Rande das hintere Ende des äusseren Bogengangs aufnimmt; oben lateralwärts nimmt er das obere Ende des vorderen und das obere Ende des hinteren Bogengangs auf und läuft dann in ein bisweilen stärker, bisweilen weniger entwickeltes, dütenförmiges, blindes, oberes Ende (*Apex sinus utric. superioris*) aus (Fig. 1, 2 *ass*).

Die *Ampulla anterior* (Fig. 1—4 *aa*) geht mit weiter Oeffnung von dem vorderen Ende des Utriculus nach vorne hin aus, sich etwas nach aussen und oben biegend; sie stellt eine ovale Blase dar, deren oberes, schwach gewölbtes Dach nach oben gerichtet, deren Boden durch das die in der Mitte schmale, an den Enden breitere (biscuitförmige) *Crista acustica* führende Septum transversum quer über in eine vordere und eine hintere Abtheilung getrennt ist; die Crista geht an den beiden Seitenwänden der Ampulle mit halbmondförmiger Ausbreitung hinauf; über derselben befindet sich je eine ebenfalls halbmondförmige Hervorragung, *Planum semilunatum;* in der Längslinie des Daches sieht man ferner das nach unten etwas hervorragende Rapheepithel (Fig. 10 *r*). Von dem vorderen Ende der Ampulle steigt der vordere Bogengang, *Canalis m. anterior* (Fig. 3, 4 *ca*), nach vorn-oben, biegt sich dann nach oben und nach hinten um und mündet am oberen Ende des Sinus utriculi superior.

Die *Ampulla externa* (Fig. 1—4 *ae*) geht mit runder Oeffnung vom vorderen Ende des Utriculus nach aussen hin ab, biegt sich dann weiter nach aussen und etwas nach hinten, mit ihrem Dach nach hinten, ihrem das Septum transversum mit der *Crista acustica* führenden Boden nach vorn gerichtet; die Crista ähnelt derjenigen der vorderen Ampulle, steigt aber an der unteren Seitenwand weniger hoch empor; das Planum semilunatum ist hier nur schwach entwickelt. Der in der Crista ac. endende Ramulus amp. externæ geht vom Ramus anterior neben dem Ramulus amp. anterioris und vor dem Ramulus recessus utriculi aus, von dem letzteren oft einen Verbindungszweig aufnehmend (Fig. 3, 4 *rae*). Der äussere Bogengang, *Canalis m. externus* (Fig. 1, 2 *ce*), biegt sich von der Ampulle aus nach hinten, dann nach innen und endlich nach vorn, um, etwas sich senkend, trichterförmig erweitert an der äusseren Seite des unteren Endes des Sinus utr. superior zu münden; der obere Rand der Einmündungsöffnung ist scharf, sensenförmig. Der ganze Bogengang ist im allgemeinen etwas schmaler als die beiden anderen.

Die vom hinteren Ende des Utriculus mit weiter Mündung ausgehende *Ampulla posterior* (Fig. 1—4 *ap*) biegt sich etwas nach aussen; sie ist mit ihrem Septum und der Crista acustica der vorderen sehr ähnlich. Von ihrem hinteren Ende geht der hintere Bogengang, *Canalis m. posterior* (Fig. 1, 2 *cp*), nach oben-aussen, dann nach vorn-innen und mündet etwas nach unten umgebogen, wie oben erwähnt, am oberen Ende des Sinus utr. superior.

Der *Recessus utriculi* (Fig. 1—4 *rec*) hängt mit der vorderen und der äusseren Ampulle gar nicht und mit dem Utriculus nur durch die oben erwähnte Spalte zusammen. Er bildet eine etwas unregelmässig ovale Blase, welche unter dem vorderen Theile des Utriculus liegt, von oben gesehen (Fig. 3 *rec*), lateralwärts etwas weiter hervorragend. Sein ovaler, schalenförmiger Boden ist von der *Macula acustica rec. utriculi* eingenommen, in welcher sich der kurze breite Ramulus recessus utriculi verzweigt. Nach hinten-oben spitzt sich der Recessus etwas zu, und öffnet sich daselbst mit ziemlich grosser, ovaler Oeffnung (Fig. 2, 4 *crs*) nach unten-hinten in den Sacculus. Aber hier befindet sich auch die schon erwähnte, spaltförmige Oeffnung an dem Dache des Recessus, welche die Communication mit dem Utriculus vermittelt. Diese ziemlich lange Spalte (Fig. 3, 4 *du—cus*) geht in sagittaler Richtung, ist von höckerigen, zusammenliegenden Lippen mit wellenförmigem Rande begrenzt, zeigt aber am vorderen und hinteren Ende je ein offenes Loch; das vordere, länglich ovale oder nierenförmige Loch möchte als die eigentliche Communicationsöffnung (Ductus utriculi) zwischen dem Recessus utriculi und dem Utriculus betrachtet werden; das hintere, mehr rundliche fasse ich hingegen als dem eigentlichen *Canalis utriculo-saccularis* (Fig. 3, 4 *cus*) entsprechend auf. Letztere Ansicht stützt sich unter Anderem auf das Vorhandensein der *Macula ac. neglecta* an dem hinteren offenen Ende der Spalte (Fig. 3, 4 *mn*). Diese interessante, kleine Macula, von kurzer, ovaler Gestalt, umfasst nämlich das offene Ende der Spalte; der zu ihr gehende *Ramulus neglectus* (Fig. 1, 3, 4 *rn*) ist sehr kurz und geht von dem Ramulus ampullæ posterioris aus.

http://dl.ub.uni-freiburg.de/diglit/retzius1881-1/0119
© Universitätsbibliothek Freiburg
gefördert durch
Baden-Württemberg

Der *Sacculus* (Fig. 1—4 *s*) ist eine verhältnissmässig nicht besonders grosse, ovale Blase, deren Längenaxe von oben-hinten nach unten-vorn steht; er findet sich unter dem Utriculus und nach unten und hinten von dem Recessus utriculi, beiden dicht anliegend. Seine Verbindung mit dem Recessus durch die grosse ovale Oeffnung (Fig. 2, 4 *crs*) ist schon erwähnt, ebenso seine Verbindung mit dem Utriculus durch die beschriebene Spalte, deren hinteres, offenes, rundliches Ende an der hinteren Grenze der ovalen Oeffnung zum Recessus ich, wie eben gesagt, als den Canalis utriculo-saccularis auffasse. An der hinteren Wand des Sacculus befindet sich eine etwa biscuitförmige *Macula acustica* (Fig. 1, 2, 3 *ms*), deren vordere, grössere Partie als die *Macula acustica sacculi*, deren hintere, kleinere hingegen als die nicht davon differenzirte *Papilla acustica lagenæ* aufzufassen ist; eine besondere Nervenendstelle letzterer Art ist nämlich nicht vorhanden. Der Ramulus sacculi versorgt die ganze Nervenendstelle mit Nervenfasern; ein besonderer Ramulus lagenæ findet sich somit nicht. Eine Lagena cochleæ ist in Uebereinstimmung hiermit als besondere Ausbuchtung des Sacculus nicht abgegrenzt.

Dicht am hinteren Rande der ovalen Oeffnung vom Recessus zum Sacculus, eigentlich noch am Recessus selbst, befindet sich ein schmales ovales Loch (Fig. 3, 4 *de*), welches zu einem engen Gange, *Ductus endolymphaticus*, führt, der zuerst nach oben-vorn (Fig. 1, 2 *de*), dann nach oben-hinten, dann gerade nach oben steigt, an der medialen Fläche des Utriculus und des Sinus superior liegend, letzterem dabei am vorderen Rande folgend; nachdem er den Apex sinus sup. verlassen hat, steigt er weiter nach oben durch die Schädelhöhle, geht durch einen Canal am Schädeldach hinauf, dringt zwischen den Kopfmuskeln ein wenig, obwohl nur unbedeutend, erweitert durch die äussere Haut und wendet sich dann, knieförmig umgebogen, eine kurze Strecke nach hinten-aussen mit kleiner runder Oeffnung frei an der Kopfoberfläche mündend (Fig. 1, 2, 5, 9 *ade*). Die beiden entsprechenden Oeffnungen des rechten und des linken Gehörorgans liegen bei erwachsenen Thieren nahe an einander in einer Entfernung von etwa 8—10 mm. Beim Durchgang durch den Schädelknorpel liegen die beiden endolymphatischen Gänge dicht neben einander.

Den feineren Bau konnte ich in Folge von Mangel an hinreichendem und gut conservirtem Material nicht genauer verfolgen. Ich beschränkte mich deswegen darauf darzulegen, dass im allgemeinen die feineren Verhältnisse mit denen bei den Haien übereinstimmen. Die membranöse Wand enthält in ihrer hyalinen Grundsubstanz zahlreiche, vielfach verzweigte Zellen mit langen Ausläufern. Das Nervenepithel untersuchte ich in der Crista ac. ampullæ anterioris und in der Macula ac. sacculi. Von der ersteren gebe ich hier ein Bild (Fig. 11); das Epithel, in welches die Nervenzweige von unten eintreten, besteht aus den gewöhlichen beiden Zellenarten, nämlich cylindrischen Haarzellen (*hz*) mit Haaren, und Fadenzellen (indifferenten Epithelzellen, *fz*) von dem bei den Fischen üblichen Typus. In der Macula sacculi waren dieselben Zellenarten vorhanden; die Haare der Haarzellen wurden aber kürzer gefunden. Die *Otolithen* bestehen aus einer Masse rundlicher Kugeln von etwas verschiedener Grösse (Fig. 12). Nach Extraction der Kalksalze mit saurem chromsaurem Kali behalten sie ihre Gestalt, und man sieht in ihnen eine concentrische Streifung (Schichtung) sowie in ihrer Mitte eine davon ausstrahlende, radiäre Zeichnung.

http://dl.ub.uni-freiburg.de/diglit/retzius1881-1/0120
© Universitätsbibliothek Freiburg
gefördert durch
Baden-Württemberg

2. DAS GEHÖRORGAN DER PLAGIOSTOMEN.

Das Gehörorgan der Haie.

Geschichtliches.

Das Gehörorgan der Haie wurde schon mehrmals von älteren Forschern untersucht. Schon bei Steno[1] findet man folgende Beschreibung dieses Organs von Galeus lævis: »Perpulchra erat cavitas, quæ pone oculos in cartilagineo cranio recondita, sine omni dubio auditui inservit. Tres circuli in cranio excavati erant, quorum unus quasi in plano situs, reliqui duo et ad se invicem et ad primam erant perpendiculares. Hoc anfractuoso ductu continebatur canalis quidam cartilagineus, qui bis, terve in receptaculi rotundi formam expansus illis in locis fibrillas a nervis auditoriis excipiebat. Eidem solidiori canali mollior alius includebatur uterq; limpidissima aqua plenus».

Monro[2] untersuchte das Gehörorgan von Squalus Squatina L. In seiner Beschreibung desselben sagt er aber, er habe dessen Bau mit dem des Rochen so übereinstimmend gefunden, dass er es als unnütz ansehe, Anderes als die Meatus auditorii externi zu besprechen; diese liegen ungefähr an demselben Ort, nämlich am oberen und hinteren Theil des Kopfes nahe an seiner Vereinigung mit dem Rückgrat; in der äusseren Mündung findet sich eine sich schlingernde Concha, von wo ein kleiner cylindrischer Gang zu einem grossen, mit schleimigem Wasser und kreideartiger, weicher Substanz gefüllten Sack oder Vestibulum führt; mit dem letzteren communiciren drei circuläre Canäle. Monro hat eine Abbildung dieses Gehörorgans von oben gegeben.

In den runden Knorpelfischen, z. B. im Haifische findet, sagt Scarpa[3], fast derselbe Bau wie bei den platten (den Rochen) statt. Denn der Hai hat fast eben so »ein eirundes Fenster, das mit einer gespannten Haut ausgefüllt, und unter den gemeinen Hautbedeckungen am Hinterkopfe befindlich ist; ebenso einen Vorhof, die Steinsäckchen und einen weichen und harten Gehörnerven. Sollten ja dem ersten Anscheine nach noch einige Abweichungen eintreten, so sind sie nach genauer Untersuchung nichts anders, als Modifikationen gleicher Theile; so stehen z. B. die eirunden Fenster im Haifische näher aneinander, als im Rochen; so ist der horizontale Bogengang in dem Haifische auf eine besondere Art gebogen, und gleichsam etwas zusammengedrückt; so haben die Nerven, welche nach den Bläschen gehen, eine geflechtartige Anastomose, und andere dergleichen noch unbedeutendere Kleinigkeiten, die ich übergehe».

Comparetti[4] gab eine mit Abbildungen versehene Beschreibung vom Gehörorgan einiger Haie (»squatina, galeo, canicula, catulus» u. s. w.). Diese seine Beschreibung ist aber so schwer verständlich, dass ich kein eingehenderes Referat darüber zu geben vermag. Aus ihr und den Abbildungen scheint hervorzugehen, dass er einen Saccus major unterscheidet, welcher aus zwei Blasen zusammengesetzt ist (Sacculus, Recessus utriculi und Utriculus sp. Verf. entsprechend), und in welchen die Bogengänge (Ductus) münden; ausserdem giebt es einen hinteren Anhang

[1] Nicolaus Steno, Ova viviparorum spectantes observationes factæ jussu serenissimi Magni Ducis Hetruriæ. Thomæ Bartholini Acta Medica et Philosopica Hafniensia. Anno 1673. Vol. II. Hafniæ.

[2] Alexander Monro, The structure and physiology of fishes explained and compared with those of man and other animals. Edinburgh 1785.

[3] Anton Scarpa's anatomische Untersuchungen des Gehörs und Geruchs. Aus dem Lateinischen. Nürnberg 1800.

[4] Andreae Comparetti in gymnasio patavino Observationes anatomicæ de aure interna comparata. Patavii 1789.

http://dl.ub.uni-freiburg.de/diglit/retzius1881-1/0121
© Universitätsbibliothek Freiburg
gefördert durch
Baden-Württemberg

(= Lagena sp. Verf.). Der vordere Bogengang hat eine blasige Erweiterung, Vesicula rubromucosa, (die Ampulle sp. Verf.) und vereinigt sich mit der vorderen Vesicula des mittleren Bogengangs; das hintere Ende des mittleren Bogengangs communicirt mit dem hinteren Bogengang und mit dem Saccus communis. Der hintere Bogengang hat eine untere Vesicula (Ampulla) rubromucosa, deren Hals in den Saccus übergeht.

Cuviers[1] Beschreibung, welche er als für Rochen und Haie gemein angiebt, indem er zufügt, dass die verschiedenen Arten dieser Geschlechter von einander nur durch die verhältnissmässige Grösse der Canäle abweichen und dass selbst diese Verschiedenheiten sehr unbedeutend sind, enthält Folgendes. Der Sack dieser Fische liegt ungefähr horizontal und hat eine dreieckige Gestalt; der eine Winkel desselben ist in einen Canal ausgezogen, welcher durch den Schädel bis zur äusseren Haut dringt, wo er nur durch eine dünne Haut verschlossen ist; diese Haut entspricht sehr wahrscheinlich der Membran des eirunden Fensters und vertritt zugleich die Stelle des Trommelfells. Der zweite Winkel des Sacks liegt nach hinten, ist abgerundet oder oval und enthält den grössten Stein; der dritte Winkel ist nach-vorn-aussen gerichtet, und hier liegen die zwei kleinen Steine. Es finden sich drei halbzirkelförmige Canäle, jeder mit einer Ampulle versehen; die ampullenlosen Enden der drei Canäle communiciren mit dem inneren Winkel des Sackes; hinsichtlich des anderen Endes derselben vereinigen sich der vordere und der horizontale Canal unter einander und communiciren durch einen gemeinschaftlichen Gang mit dem äusseren Winkel des Sackes; der hintere Canal alleine kehrt zu dem Sacke, an dessen innerem Winkel, zurück, und sein ampulletragendes Ende vereinigt sich mit ihm dicht an der Stelle, von welcher das andere ausging. Der ganze Apparat enthält ausser den nicht harten Steinen eine gallertähnliche Masse. Cuvier nahm also nicht den von Monro beschriebenen, an der Kopfoberfläche mündenden Gang an, sondern liess ihn an dem Scarpa'schen Fensterhäutchen enden.

E. H. Weber[1] hat das Gehörorgan des *Squalus Carcharias* beschrieben und abgebildet. Nach ihm ähnelt es dem der Rochen in der Hinsicht, dass das membranöse Labyrinth in einem von der Schädelhöhle ganz abgetrennten, knorpeligen Vestibulum eingeschlossen liegt, ferner darin dass es nicht harte Gehörsteine, sondern wie Stärkemehl weiche, kreideartige enthält, und endlich darin, dass das knorpelige Vestibulum oben am Schädeldach mit einer nur von einer Membran geschlossenen, der Fenestra vestibuli cartilaginei der Rochen entsprechenden Oeffnung versehen ist. Sonst aber ist nach ihm das Gehörlabyrinth von Squalus Carcharias von dem der Rochen nicht unbedeutend verschieden. Erstens fehlt dem Squalus Carcharias die äussere Oeffnung, der »Sinus auditorius membranaceus externus», sowie der von ihm zu dem Vestibulum membranaceum führende Canal. (Weber führt hier aber an, dass Monro bei Squalus Squatina diese Theile beschrieben hat, so dass dieselben bei den Haien zu wechseln scheinen). Zweitens geschieht nach Weber die Vereinigung der häutigen halbcirkelförmigen Canäle unter einander und mit dem häutigen Vestibulum in ganz anderer Weise als bei den Rochen, ähnlich derjenigen bei den meisten Knochenfischen. Bei den Haien münden nämlich diese Canäle mit grossen Oeffnungen in das häutige Vestibulum; der vordere und der hintere öffnen sich in dasselbe an zwei Stellen; der hintere bildet keinen in sich selbst zurückkehrenden Gang, sondern öffnet sich in den vorderen und bildet zusammen mit ihm einen breiteren Gang, welcher in das häutige Vestibulum mündet; in diesen letzteren gemeinsamen Gang öffnet sich auch das hintere Ende des äusseren Canals. Die häutigen Ampullen und die halbcirkelförmigen Canäle sind gross, aber in noch räumlicheren knorpeligen Ampullen und Canälen eingeschlossen und an ihnen durch lockeres Bindegewebe aufgehängt. Von dem vorderen Theil der Fenestra vestibuli cartilaginei geht eine knorpelige Firste, welche an der Innenwand des knorpeligen Vestibulum einen Halbcanal bildet; an demselben ist ein Gang sehr stark befestigt, welcher, von den zusammenfliessenden vorderen und hinteren häutigen halbcirkelförmigen Canälen gebildet, einen blinden Anhang in den Halbcanal, aber keinen Gang nach der äusseren Kopfhaut hinaufsendet. Nervus auditorius accessorius fehlt; der Nervus auditorius selbst sendet einen langen Zweig zur hinteren Ampulle und einen nur kurzen zur vorderen; viele kleine Zweige breiten sich an der unteren Fläche des Sackes und des vorderen Anhangs desselben aus; einige Zweige des letzteren sammeln sich zu einem kleinen Stamm, welcher die äussere Ampulle versieht.

Breschet[2] hat das Gehörorgan zweier Haiarten beschrieben und abgebildet. Bei dem *Squalus galeus L.* fand er dasselbe sehr entwickelt und dem der anderen Knorpelfische ähnlich. Er erwähnt bei demselben drei halbcirkelförmige Canäle, einen vorderen, einen hinteren und einen äusseren mit je einer Ampulle, sowie eine an der In-

[1] G. Cuvier, Leçons d'anatomie comparée. T. II, Paris. An VIII (1800). Leçon XIII. Article III, Sowie in der deutschen Uebers. von J. F. Meckel (Vorlesungen über vergl. Anatomie von G. Cuvier (Th. II, XIII Vorl., dritter Abschnitt). Leipzig 1809.

[1] Ernst Heinrich Weber, De aure et auditu hominis et animalium Pars I, De aure animalium aquatilium. Lipsiæ 1820.

[2] Gilbert Breschet, Recherches anatomiques et physiologiques sur l'organe de l'ouïe des poissons. Paris 1838. Extrait d. Mém. de l'Acad. d. Sc. T. V. d. s. é.

http://dl.ub.uni-freiburg.de/diglit/retzius1881-1/0122
© Universitätsbibliothek Freiburg
gefördert durch
Baden-Württemberg

nenseite des häutigen Gehörorgans belegene, aufsteigende Cavität, welche an ihrem oberen Ende nach hinten umbiegt, sich dann unter der Kopfhaut zu einem Canal verschmälert und mit kleiner Oeffnung oben an derselben mündet; dieser mit einer Membran bekleidete Canal communicirt unten mit dem membranösen Gehörorgan vermittelst einer linienbreiten Oeffnung, wie auch mit dem hinteren halbcirkelförmigen Canal, indem er sich in dessen untere Ampulle fortsetzt. Deswegen will Breschet diesen Gang als den »Aquaeductus vestibuli» der höheren Thiere betrachten. Der zweite von ihm untersuchte Hai ist der *Squalus canicula L.* Das membranöse Gehörorgan desselben ist durch eine knorpelige Wand von der Schädelhöhle abgetrennt. Der Sack ist von dem »Sinus médian» kaum zu trennen und enthält eine weisse, amylumartige Substanz. Es giebt hier keine freie Communication mit der Aussenwelt, ausser dem von einer fibrösen Membran geschlossenen und von der äusseren Haut bedeckten Fenster; Breschet fand hier also keinen »Canal ascendant». In einer Note fügt er aber hinzu, dass er später bei vielen Haien constant das Vorhandensein von Communicationsöffnungen zwischen dem »Sinus médian» und der Aussenwelt gefunden habe.

Leydig[1] sah bei den Haien das häutige Gehörorgan sich auf beiden Seiten in einen Canal bis zur äusseren Haut fortsetzen und dort sich öffnen; dieser Canal ist schlingenförmig verlängert, manchmal auch etwas erweitert und dringt durch je eine eigene Oeffnung im Schädeldach. Was die histologische Beschaffenheit des häutigen Canals betrifft, so besteht er aus Bindegewebe mit eingemischtem, schwarzem Pigment; seine Innenfläche ist mit einem Cylinderepithel überzogen und sein Lumen mit Otolithen angefüllt. Das Grundgewebe des häutigen Gehörorgans ist eine helle, theils mehr homogene, theils mehr faserige Bindesubstanz, in welcher viele Kerne nachgewiesen werden können; die innere Fläche ist von einem hellen Epithel bekleidet. Die Nervenfibrillen endigen nicht schlingenförmig da, wo man dies früher annahm, sondern die breiten Primitivfasern verschmächtigen sich allmählig bis um das Zehnfache; wie die sehr fein gewordenen Fasern endigen, konnte ar aber nicht erledigen.

Max Schultze,[2] welcher die Endigungsweise des Hörnerven im membranösen Labyrinth der Plagiostomen (Raja clavata und *Spinax Acanthias*) sowie der Fische überhaupt zuerst genauer untersuchte, hat über die Verhältnisse bei den beiden erwähnten Plagiostomen eine gemeinsame Beschreibung gegeben, aber dabei sogar die der Raja clavata etwas eingehender berücksichtigt; ich gebe deswegen bei den Rochen eine nähere Darstellung seiner Angaben und beschränke mich hier auf eine etwas kürzere Erwähnung derselben. Die in jeder Ampulle quer vorspringende Leiste, welche zuerst Max Schultze »Crista acustica» genannt hat, verbreitert sich knopfförmig nach beiden Enden. Zu jeder Crista geht ein Nervenzweig, dessen Nervenfasern alle in sie eintreten; kurz ehe sie die Grenze des Bindegewebes erreichen, verlieren sie ihr Mark und verschmälern sich bis auf ihre Axencylinder, welche die homogene, oberste Bindegewebslage durchbrechen und nackt in das dicke Epithel eintreten, worin sie sich mehrfach in feinere Aestchen theilen. Das Epithel der Crista ist nach Schultze mehrschichtig; es besteht aus drei Arten von Zellen, nämlich: den mit breiter kernführender Basis an der Bindegewebslage stehenden, nach oben spitz auslaufenden *Basalzellen*, ferner den an der Oberfläche des Epithels stehenden, cylindrischen *Cylinderepithelialzellen*, und endlich den viel zahlreicheren *Fadenzellen* mit zwei feinen Ausläufern, nämlich einem peripherischen, etwas dickeren und einem centralen, verschwindend feinen, welcher zwischen den Cylinderepithelialzellen zu Tage tritt. Max Schultze fand, dass die Fadenzellen die grösste Aehnlichket mit den Riechzellen der Regio olfactoria haben und wollte sie am ehesten für die Nervenendigungen halten. Am Epithel der Crista acustica fand er nun aber auch frei von demselben ausragende, dicht und ganz gerade neben einander stehende, äusserst feine, steife lange Haare; sie waren in die Epitheloberfläche eingepflanzt, er konnte jedoch keinen sicheren Zusammenhang zwischen ihnen und den Fadenzellen, noch weniger mit den anderen Zellen wahrnehmen; bei Wasserzusatz sah er das Haar in einen vorher nicht sichtbaren, zwischen den übrigen Elementen eingebetteten, stark lichtbrechenden, kernlosen Körper zweifelhafter Natur übergehen. In den beiden Otolithensäcken fand Max Schultze an den Nervenausbreitungen ein mehrschichtiges Epithel von ganz demselben Bau; bei den Haien scheint er hier aber gar keine frei ausragenden Haare gefunden zu haben. Das Nervenepithel ist nach den Seiten scharf begrenzt und setzt sich in ein gewöhnliches Plattenepithel fort.

Auf die Beschreibungen und Abbildungen seiner Vorgänger ebenso wie auf eigene Untersuchungen gestüzt, hat Hasse[3] in seiner zusammenfassenden Darstellung vom Gehörorgan der Vertebraten auch das der Plagiostomen

[1] Fr. Leydig, Beiträge zur mikroskopischen Anatomie und Enwicklungsgeschichte der Rochen und Haie. Leipzig 1852.

[2] Max Schultze, *Ueber die Endigungsweise des Hörnerven im Labyrinth.* Joh. Muller's Archiv f. Anat. Phys. und wissensch. Medicin, 1858.

[3] C. Hasse, *Die vergleichende Morpologie und Histologie des häutigen Gehörorganes der Wirbelthiere nebst Bemerkungen zur vergleichenden Physiologie.* Supplement zu Hasse's »Anatomische Studien». Band I. Leipzig 1873.

http://dl.ub.uni-freiburg.de/diglit/retzius1881-1/0123
© Universitätsbibliothek Freiburg
gefördert durch
Baden-Württemberg

besprochen. Das häutige Labyrinth der Haie, sagt er, schliesst sich eng an das der Teleostier an und stimmt mit demselben bis auf unwesentliche Formverschiedenheiten überein, während allerdings das Gehörorgan von Raja Differenzen darbietet, die wenn auch nicht principiell, doch immer bedeutend genug sind. Man kann auch bei den Haien eine durch eine enge Communication am Boden der Vereinigung der Commissur des Utriculus und der Verbindungsröhre der hinteren Ampulle mit einer Pars superior verbundene Pars inferior unterscheiden, von denen jene wiederum die drei Ampullen mit den Bogengängen, die Commissur, den Recessus utriculi, den Utriculus und die Röhre der frontalen Ampulle umfasst, während diese aus Sack und Schnecke besteht, jedoch mit dem Unterschiede, dass die beiden Abtheilungen nie so stark von einander abgetrennt erscheinen, als es bei vielen Telostiern (Cyprinoiden) der Fall ist, bei denen es zur Bildung einer eigenen Verbindungsröhre kommt. Die horizontale und die sagittale Ampulle münden direct in den Recessus utriculi, die frontale aber öffnet sich in den Utriculus mittelst einer langen, nach innen von dem Sacculus und der Schnecke verlaufenden Verbindungsröhre. Von den Bogengängen münden der frontale und der sagittale in eine kurze, weite, cylindrische Commissur, in deren unterem Ende sich wiederum der horizontale öffnet; diese Einmündung ist so weit nach vorne hin ausgedehnt, dass es den Anschein hat, als ob der sagittale und der horizontale Bogengang sich zuerst vereinigten. Die von mir bei den Teleostiern gefundene und bis auf Weiteres als »Pars basilaris cochleæ» gedeutete Nervenausbreitung fehle nach Hasse bei den Plagiostomen. Bei den Haien (*Spinax acanthias*) hebt sich der Ductus endolymphaticus aus dem oberen Theile der Sackinnenwand als eine dünnwandige, cylindrische Röhre mit weiter Mündung, verläuft dann an der Innenwand der Commissur der Bogengänge und tritt, das Periost röhrenförmig mit sich herausstülpend, durch eine Oeffnung an der Grenze der Labyrinthkapsel und des Schädeldaches und schwillt unter dem Integumente zu einem mit Kalkconcretionen angefüllten Sack (Saccus endolymphaticus) an. »Das mit dem Aquaeductus ausgestülpte Periost endet nun aber nicht als blindgeschlossener Sack, sondern öffnet sich mittelst feiner Oeffnungen im Integumente an der Kopfoberfläche. So die Verhältnisse bei Spinax acanthias, dessen Gehörorgan in seinen morphologischen Verhältnissen keine wesentlichen Unterschiede gegenüber dem der Teleostier zeigt».[1] Dieser Apparat der Plagiostomen (Weber's Sinus und Canalis auditorius, Breschet's Canal ou tube ascendant) besteht also nach Hasse aus zwei Theilen (Röhren), und zwar aus einer äusseren, dickwandigen, an der Innenwand des Sacculus, resp. des Utriculus gelagerten und innig verbundenen, und einer von dieser umschlossenen, zarten, die Sackinnenwand direct fortsetzenden Membran, welche letzere die derbe äussere Membran auskleidet. Das Ende der inneren Membran zu sehen gelang zwar Hasse nicht, er nahm aber aus vergleichend anatomischen Gründen an, dass sie blindgeschlossen ist und sackartig die Concretionen umhüllt.

Ich[2] selbst habe vor einigen Jahren eine ausführlichere, mit Abbildungen versehene Darstellung der Morphologie des Gehörlabyrinthes des *Haies* (*Acanthias vulgaris*) geliefert. Da in der unten folgenden, anatomischen Beschreibung meine dortigen Angaben sich grösstentheils wiederfinden, führe ich hier nur die wesentlichsten Ergebnisse an. — Das membranöse Labyrinth des *Haies* zeichnet sich vorzugweise dadurch aus

1) dass sich der frontale Bogengang nicht in den Utriculus, resp. Sinus utriculi superior, öffnet und ebenfalls nicht direct mit den übrigen Bogengängen zusammenhängt, sondern einen in sich selbst abgeschlossenen Zirkelgang bildet, welcher mittelst einer kurzen, ziemlich weiten Röhre nur in den Sacculus mündet;

2) dass sich die sagittalen und die horizontalen Bogengänge nicht direct in den Recessus utriculi, sondern in den Utriculus selbst öffnen;

3) dass der Utriculus nur durch eine kleine ovale Oeffnung mit dem Recessus utriculi in Verbindung steht;

4) dass der Utriculus in grosser, directer Verbindung mit dem Sacculus steht, dies aber in einer eigenthümlichen Weise, indem die untere Wand des Utriculus und dessen Sinus superior sich mittelst einer langen Spalte in den Sacculus öffnen;

5) dass ebenfalls der Recessus utriculi mittelst einer ziemlich weiten Oeffnung, welche mit der eben erwähnten Spalte in Zusammenhang steht, mit dem Sacculus verbunden ist;

6) dass die von mir als Pars basilaris cochleæ aufgeführte Nervenendstelle, welche beim Haie ebensowohl als bei den Knochenfischen vorhanden ist, obgleich sie bei ihm nur eine Papille darstellt, zu der mehrere (2—4)

[1] C. Hasse, *Die Lymphbahnen des inneren Ohres der Wirbelthiere.* Anatomische Studien h. v. C. Hasse. Viertes Heft. Leipzig 1873.

[2] Gustav Retzius, *Till kännedomen om den membranösa hörsellabyrinten hos broskfiskarna.* Nordiskt Medicinskt arkiv. Bd X, N:r 1, 1878 — sowie in Uebersetzung (Zur Kenntniss von dem membranösen Gehörlabyrinth bei den Knorpelfischen) in Archiv f. Anatomie und Physiologie, Jahrgang 1878

http://dl.ub.uni-freiburg.de/diglit/retzius1881-1/0124
© Universitätsbibliothek Freiburg
gefördert durch
Baden-Württemberg

Nervenäste sich verbreiten, sich beim Haie nicht an der Innenfläche der Utriculuswand, sondern im Gegentheil an der Innenfläche der Sacculuswand befindet, gerade an der Einmündungsstelle und innerhalb des von dem frontalen Bogengang führenden Ganges (Ductus canalis frontalis);

7) dass endlich der aus dem Sacculus — und aus diesem alleine, nicht aus dem Utriculus zugleich — entspringende Ductus endolymphaticus nicht nach oben hin blind endigt, sondern im Gegentheil, durch Vermittelung seines erweiterten Theiles, Saccus endolymphaticus, direct und frei an der Hautoberfläche ausmündet.

In einer späteren vorläufigen Mittheilung hob ich[1] hervor, dass die von mir bei Knochenfischen und Plagiostomen früher als »Pars basilaris cochleæ» beschriebene Nervenendstelle eine ganz andere Bedeutung hat; ich nannte sie nunmehr *Macula acustica neglecta* und den Nervenzweig *Ramulus neglectus*.

Anatomische Beschreibung.

Unter den Haien habe ich Gelegenheit gehabt, Vertreter von drei verschiedenen Genera mit Rücksicht auf das Gehörorgan untersuchen zu können, nämlich: *Acanthias vulgaris, Scyllium canicula* und *Squatina angelus*. Ich würde gerne noch andere Haie in dieser Hinsicht studirt haben, konnte aber frische Exemplare nicht erhalten. Von den erwähnten dreien habe ich das Gehörorgan des Acanthias auch mit Berücksichtigung der feineren Verhältnisse eingehender untersucht.

Das Gehörorgan von Acanthias vulgaris.

Tafel XVIII und XIX.

Zu beiden Seiten des hinteren Theils der Schädelhöhle, in dem knorpeligen Schädel, liegt das rechte und das linke membranöse Gehörorgan eingeschlossen. Es ist, wie bei den Plagiostomen überhaupt, durch eine knorpelige — nicht durch eine membranöse — Wand von der Schädelhöhle abgetrennt; nur zwei Oeffnungen, durch welche die Nerven in die Labyrinthhöhle eintreten, sind jederseits in dieser Knorpelwand vorhanden. Uebrigens sind die beiden Labyrinthhöhlen auch nach den anderen Seiten hin von dem knorpeligen Schädel umschlossen; an jeder der beiden Höhlen sind indessen oben am Dache zwei Oeffnungen belegen, von welchen die grössere, hintere vermittelst einer Membran geschlossen, die etwas nach vorn davon liegende, kleinere canalartig ist und einen Gang von unten nach oben führt. Die knorpeligen Wände der Höhle des Gehörorgans sind bis auf die erwähnten Löcher überall zusammenhängend und bestehen nicht aus getrennten Stücken. Sie sind an verschiedenen Stellen von sehr vehrschiedener Dicke.

Im ganzen sind die Höhlen nicht besonders räumlich; sie sind von den darin befindlichen membranösen Gehörorganen bis auf kleinere Partien ausgefüllt und so ziemlich nach der Gestalt derselben geformt. Man kann eine grössere, mittlere Abtheilung, das *Vestibulum cartilagineum* (proprium), eine vordere, kleinere, ebenfalls zu dem Vesti-

[1] Gustav Retzius, *Zur Kenntniss des inneren Gehörorgans der Wirbelthiere, Archiv für Anatomie und Physiologie*, Anatom. Abtheil. herausgeg. v. His und Braune, 1880.

http://dl.ub.uni-freiburg.de/diglit/retzius1881-1/0125
© Universitätsbibliothek Freiburg
gefördert durch
Baden-Württemberg

bulum gehörige Abtheilung und drei in das Vestibulum ausmündende Canäle im Knorpel unterscheiden. Wenn man durch die knorpelige Kapsel des Gehörorgans einen sagittalen Schnitt legt, so dass die Höhle in zwei Hälften gespalten wird, und dann die darin enthaltenen Weichtheile entfernt, sieht man die Ausdehnung und das gegenseitige Verhältniss des Vestibulum und der Canäle. Die grössere, mittlere Abtheilung des Vestibulum (Taf. XVIII. Fig. 8, 9 *fs*) bildet eine unregelmässige, eckig-ovale, von den Seiten hin abgeplattete Höhle oder Grube, die *Fovea sacculi,* welche den Sacculus des membranösen Gehörorgans in sich aufnimmt und besonders an der lateralen Wand entwickelt ist. Nach hinten-unten geht, ohne besonders scharfe Grenze, von ihr eine kleine, taschenförmige, für die Lagena cochleæ bestimmte Abtheilung, die *Fovea lagenæ* (Taf. XVIII. Fig. 8 *fl*) aus. Nach vorn hängt die mittlere, grosse Abtheilung mit einer kleinen, rundlichen *Fovea recessus utriculi* (Taf. XVIII. Fig. 8 *fru*) zusammen. Von diesen Gruben nehmen die drei Knorpelcanäle der Bogengänge ihren Ursprung. Von der Fovea recessus utriculi, durch eine seichte Firste getrennt, geht der vordere Knorpelcanal (Taf. XVIII. Fig. 8 *kca*) nach vorn ab, zeigt zuerst eine Erweiterung, die *Fovea ampullæ anterioris,* biegt sich dann stark verengt nach oben und hinten, um wiederum etwas erweitert in den oberen Theil der mittleren Abtheilung des Vestibulum zu münden. Von der Fovea recessus utriculi geht nach aussen der äussere knorpelige Canal (Taf. XVIII. Fig 8, 9 *kce*) ab, erweitert sich zuerst für die Ampulle, (*Fovea ampullæ externæ*), biegt sich dann, stark verengt, nach hinten, dann nach innen und endlich nach vorn um und mündet am hinteren Umfang der mittleren vestibularen Abtheilung. Der hintere knorpelige Canal läuft abgesondert (Taf. XVIII. Fig. 8, 9 *kcp*) hinter der mittleren vestibularen Abtheilung, mit welcher er oben vermittelst einer runden, und weiter unten an der medialen Seite mit einer anderen Oeffnung zusammenhängt; von der oberen Oeffnung geht er ganz weit nach hinten-aussen-unten, biegt sich dann nach vorn-innen und erweitert sich noch mehr (*Fovea ampullæ posterioris*), um die Ampulle zu beherbergen, (Taf. XVIII. Fig. 8 *fap*), verengt sich dann widerum ein wenig, biegt sich nach oben und mündet mit einer ovalen Oeffnung in einer Grube an der inneren medialen Wand der mittleren Abtheilung des Vestibulum. An der inneren (medialen) Wand der letzteren befindet sich nämlich (Taf. XVIII. Fig. 9 *gr*) eine längliche, verticale Grube, welche, nach oben steigend, sich vertieft und zu einem breiten Gang wird; in diesen mündet nun unten der untere Theil (Fig. 9 kcp^{11}) des hinteren Canals, oben-hinten befindet sich die obere Oeffnung desselben Canals (Fig. 9 kcp^{1}). Der aufsteigende Grubengang steigt dann weiter nach oben und mündet durch die obere, knorpelige Schädelwand hindurch vermittelst der schon oben erwähnten, ovalen Oeffnung (Fig. 9 *fo*), welche durch eine dünne Membran geschlossen ist.

An der medialen Wand der mittleren vestibularen Abtheilung, hoch oben und in der Nähe der oberen Ausmündung des vorderen Canals, befindet sich (Taf. XVIII. Fig. 9 *av*) eine kleine Oeffnung, welche nach oben durch die Knorpelwand steigt und an der Oberfläche des Schädeldaches ausmündet; es ist dies der Canal für den Ductus endolymphaticus.

Die Knorpelwand der ganzen Labyrinthhöhle besteht aus hyalinem Knorpel mit spindelförmigen Zellen, deren lange Ausläufer oft sehr schön verzweigt sind, ist aber inwendig überall von einer dünnen Schicht von Kalkinkrustationen überzogen und mit Perichondrium bekleidet; an ihrer Aussenfläche trägt sie eine ähnliche Schicht von Kalkincrustationen und ein äusseres Perichondrium. Zwischen der Kopfhaut und der oberen Fläche des knorpeligen Schädeldaches, welche sich nach hinten zu senkt und eine grössere Grube bildet, befindet sich ein reichliches, lockeres Bindegewebe, welches aus vielen feinen Strängen besteht (Taf. XVIII. Fig. 4, 5 *ub*); in diesem Gewebe bemerkt man mehrere kleine Höhlen unbestimmter Gestalt; nach hinten zu befindet sich gewöhnlich eine grössere Höhle. Am Boden dieser Grube (Fig. 4 *fo*) liegt unter dem lockeren Bindegewebe die oben mehrfach erwähnte, von der dünnen Membran geschlossene, grosse, ovale Oeffnung (das ovale Fenster Scarpa's), welche nach Entfernung der Membran in die Labyrinthhöhle führt. Nach vorn davon steigt von dem oben beschriebenen, schmalen Canal im Schädeldach durch das lockere Bindgewebe ein fest gebauter Gang, der *Ductus endolymphaticus* (*de*), hinauf und dringt etwas erweitert und nach einer starken Knickung nach vorn (der *Saccus endolymphaticus* (*se*), dann wieder stark verschmälert fast gerade durch die äussere Kopfhaut, um dort mit einer kleinen rundlichen Oeffnung direct auszumünden. An dem Saccus endolymphaticus befestigt sich nun noch ein kleiner Muskel, der *Musculus ductus endolymphatici* (Fig. 4, 5 *mde*); nach aussen von der grossen ovalen Oeffnung im knorpeligen Schädeldach und nach aussen von dessen grosser Grube inserirt sich der von hinten kommende grosse Körpermuskel (*m*); dieser ist von einer starken, platten Sehnenausbreitung bedeckt. Von der oberen Fläche der letzteren geht der kleine

http://dl.ub.uni-freiburg.de/diglit/retzius1881-1/0126
© Universitätsbibliothek Freiburg
gefördert durch
Baden-Württemberg

Muskel mit schmaler Sehne aus, läuft dann mit schmalem, spindelförmigem, aus querstreifigen Muskelbündeln bestehendem Bauche horizontal nach vorne und befestigt sich an der Aussenseite der Wand, an der nach vorn geknickten Stelle des Ductus endolymphaticus, des sog. Saccus endolymphaticus (Taf. XVIII. Fig. 4, 5 *mde*).

Es finden sich in der knorpeligen Gehörkapsel noch ein Paar Löcher, die schon oben erwähnten Canäle, durch welche die Nerven in die Labyrinthhöhle eintreten. Der schmale Glossopharyngeus dringt, nachdem er sich vom Vagus getrennt hat, durch ein kleines Loch am unteren Umfang der medialen Wand (Taf. XVIII. Fig. 4, 5, 7, 9 *gl*) schief nach hinten-aussen ein, schliesst sich dem hinteren Zweig des Acusticus an, trennt sich wieder von ihm ab und geht hinter und über der Fovea lagenæ, von ihr durch eine fibröse Brücke getrennt, durch die Schädelwand nach aussen ab. Eine kleine Strecke nach vorn von dem inneren Eintrittsloch des Glossopharyngeus findet sich in der medialen Wand der knorpeligen Gehörkapsel die viel grössere Oeffnung für den Acusticus (Taf. XVIII. Fig. 4, 5 *ac*). Nachdem sich dieser Nerv von dem Trigeminus (Fig. 4, 5 *tr*) abgetrennt hat, theilt er sich in einen vorderen und einen hinteren Zweig, welche, je für sich, durch einen gemeinsamen kurzen Canal in die Labyrinthhöhle eindringen; sie sind durch fibröses Gewebe von einander getrennt sowie von einem gelatinösen Gewebe umgeben, welches in einer homogenen Masse zahlreiche Fibrillen und verzweigte, protoplasmatische Zellen enthält.

In der geschilderten Höhle des knorpeligen Vestibulum und in den knorpeligen Canälen liegt jederseits das membranöse Gehörorgan. Es füllt die Höhle nicht vollständig aus, sondern bleibt an den meisten Stellen ein verschieden grosser Raum, der *perilymphatische Raum*, zwischen ihm und dem Perichondrium der knorpeligen Höhlenwand offen. An der sagittal geöffneten Vestibularhöhle (Taf. XVIII. Fig. 7—9) sieht man seine Ausdehnung. In der mittleren vestibularen Abtheilung ist der Raum oben am grössten, unten-innen am kleinsten oder sogar fehlend. In den Knorpelcanälen der Bogengänge ist der perilymphatische Raum von sehr verschiedener Grösse; in dem vorderen (Fig. 6, 8 *kca*) ist er ziemlich gross; in dem äusseren (Fig. 6) ist er sehr klein; in dem hinteren (Fig. 7, 9 *kcp*) ist in dem äusseren-hinteren und unteren Theil ein grosser, in dem inneren-vorderen dagegen fast kein Raum vorhanden. Dieser perilymphatische Raum ist überall von einer klaren, klebrigen Flüssigkeit erfüllt und von einen mehr oder weniger reichlichen *perilymphatischen Gewebe* durchsponnen; letzteres Gewebe, in der Vestibularhöhle spärlicher, in den knorpeligen Canälen reichlicher vorhanden, führt die das membranöse Gehörorgan umspinnenden Blutgefässe und besteht aus einem sehr schönen endothelialen Häutchengewebe (Taf. XVIII. Fig. 10), welches von dem mit Endothel bekleideten Perichondrium mit zahlreichen, kleinen, sich kreuzenden Häutchen zu den Blutgefässen und der Wand des membranösen Gehörorgans überspringt und an ihnen sich befestigt. Die Häutchen bestehen aus spärlichen, verwebten Fibrillenbündeln, über welche sich Häutchenzellen segelartig ausbreiten; auch kommen zahlreich einzelne Fibrillenbündel mit Häutchenzellenscheide vor; an den Seiten der Ampullen, besonders an den beiden Enden der Cristæ acusticæ, ist dieses Gewebe sehr reichlich.

An dem membranösen Gehörorgan des Acanthias vulgaris kann man folgende Abtheilungen als den Theilen bei anderen Fischen und Wirbelthieren homolog unterscheiden: *Utriculus* mit angehörigem *Sinus utriculi superior*, *Recessus utriculi*, *Sacculus*, *Lagena cochleæ*, *Ductus endolymphaticus* mit *Saccus endolymphaticus*, sowie *Ampulla anterior*, *Ampulla externa*, *Ampulla posterior* mit den entsprechenden drei *Bogengängen*.

Von Nervenendstellen erkennt man hier eine *Macula acustica recessus utriculi*, eine *Macula acustica sacculi*, eine *Macula acustica neglecta*, eine *Papilla acustica lagenæ* und drei *Cristæ acusticæ ampullarum*.

Von Nervenverzweigungen können folgende Abtheilungen unterschieden werden: der Nervus *Acusticus* theilt sich, wie erwähnt wurde, in zwei Hauptabtheilungen, von denen der vordere Ast, der *Ramus anterior* (R. vestibularis aut.), die Macula ac. recessus utriculi, sowie die Crista ac. amp. anterioris und Crista ac. amp. externæ mit Zweigen (*Ramulus rec. utriculi*, *Ramulus ampullæ anterioris*, *Ramulus ampullæ externæ*) versieht, der hintere Ast aber, der *Ramus posterior* (R. cochlearis aut.) die Macula ac. sacculi, die Macula ac. neglecta, die Papilla ac. lagenæ sowie die Crista der hinteren Ampulle mit Zweigen (*Ramulus sacculi*, *Ramulus neglectus*, *Ramulus lagenæ* und *Ramulus amp. posterioris*) versorgt.

Ich gehe bei der folgenden Beschreibung des membran. Gehörorgans von dem *Utriculus* aus. Dieser, der Utriculus (Taf. XVIII. Fig. 1—3 *u*), ist eine ziemlich weite, cylindrische Röhre, welche von der Ansatzstelle der vorderen Ampulle (*aa*) nach hinten, nach oben und etwas nach innen geht, an der Vor- und Oberseite des Recessus utriculi (*rec*) und des Sacculus (*s*) liegend; der Utriculus geht ohne weitere Grenze in den Theil über, welcher bei den

http://dl.ub.uni-freiburg.de/diglit/retzius1881-1/0127
© Universitätsbibliothek Freiburg
gefördert durch
Baden-Württemberg

nen als die anderen Ampullen ist, der vorderen Ampulle aber ihrer Gestalt nach sehr ähnelt, wendet sich nach hinten und etwas nach aussen, ihr gewölbtes Dach nach oben und ihren der Quere nach eingesenkten Boden mit dem Septum und der *Crista acustica*, zu welcher der *Ramulus ampullæ posterioris* von vorne kommend sich sattelförmig verbreitet, nach unten führend. Das Septum und die Crista sind mit denen der vorderen Ampulle übereinstimmend; auch hier findet sich eine später näher zu beschreibende *Cupula terminalis* (Taf. XIX Fig. 9 *cu*, Fig. 11, 12). Die Ampulle geht dann in den hinteren Bogengang, *Canalis m. posterior* (*cp*) über, welcher, noch weiter sich verschmälernd, aber cylindrisch und von ungefähr derselben Breite als der vordere Bogengang, sich nach aussen-oben und dann nach vorn-oben-innen biegt, um, wiederum stark gebogen, sich nach unten zu wenden, oder, vielleicht richtiger, in die obere Hälfte der oben geschilderten, kurzen und weiten Röhre überzugehen, welche sich durch den Ductus canalis posterioris in den Sacculus öffnet. Der hintere Bogengang bildet also beim Haie gewissermassen einen ganzen, in sich selbst abgeschlossenen Zirkelgang, welcher nur mittelst der geschilderten Oeffnung gegen den Sacculus hin mit dem übrigen Gehörorgane communicirt. In wieweit aber diese ganze Zirkelröhre wirklich morphologisch dem hinteren Bogengang zukommt oder nicht eher ein Theil derselben der Partie des Utriculus und Sinus utriculi entspricht, mit welcher bei den Knochenfischen der hintere Bogengang zusammenhängt, will ich hier unentschieden lassen, da es wahrscheinlich nur durch die Enwickelungsgeschichte entschieden werden kann. Im letzteren Falle würde die Abtrennung des hinteren Bogengangs beim Haie, wie beim Rochen, durch eine während der Entwickelung geschehene Abschnürung des Utriculus und Sinus utriculi in zwei getrennten Röhren nach ihrer Längenrichtung erklärt werden; dies ist ja sehr wahrscheinlich; dadurch erklärt sich der Umstand, dass bei den Plagiostomen der sog. hintere Bogengang mit dem Sacculus zusammenhängt. Die Lage der Macula neglecta ist ein starker Beweis für diese Ansicht.

Es bleibt noch der vom Sacculus her kommende Gang (Taf. XVIII Fig. 1, 2 *de*) zu schildern übrig, welcher als eine Verlängerung der hinteren-oberen — durch eine niedrige, von den Rändern der Utriculusspalte nach dem Ductus canalis posterioris verlaufende Firste gleichsam etwas abgetrennte — Partie des Sacculus sich stark verschmälernd nach oben steigt, und zwar dicht vor der Verbindungsröhre des hinteren Bogengangs und gleich nach innen vom Sinus utriculi superior. Dieser Gang oder Röhre, welche, wie Hasse zuerst entschieden hervorgehoben hat, den Aquaeductus vestibuli oder *Ductus endolymphaticus* bildet, steigt in gerader Richtung nach oben, verlässt die Kapsel des membranösen Gehörorgans durch das oben beschriebene Loch in der Knorpelwand des Schädels, biegt sich in fast geradem Winkel nach vorn und erweitert sich dabei zu einer kleinen, sackförmigen, allem Anscheine nach dem *Saccus endolymphaticus* (*se*) entsprechenden Abtheilung, wonach sie, wieder schmaler werdend, sich schnell nach hinten, etwas nach oben und dann fast gerade nach oben mit nur geringer Neigung nach hinten wendet, um, die Haut (*ha*) durchbohrend, zur äusseren Hautoberfläche hinauszudringen und dort mit einer kleinen runden Oeffnung (*ade*) zu münden. Dieser ganze Apparat entspricht dem bei der Chimæra, aber auch dem unten bei den Rochen geschilderten, er ist jedoch beim Haie einfacher, besonders dadurch, dass der Saccus endolymphaticus bedeutend kleiner und weniger abgesondert ist. Wie bei den Rochen enthält er eine Ansammlung von Kalkkrystallen, welche beim Andrücken der Haut in der Umgebung der Ausführungsöffnung leicht ausfliessen, und zwar schon bei dem ganz lebendigen Thiere. Dass übrigens der ganze Canal offen und an keiner Stelle seines Verlaufes abgesperrt ist, geht daraus hervor, dass sich die unten bald näher zu beschreibende Epithelbekleidung an seiner ganzen Innenfläche ununterbrochen vom Sacculus bis zur Hautöffnung fortsetzt. Auch beim Haie bildet also der Ductus endolymphaticus keinen geschlossenen Blindsack, sondern eine Röhre, welche den Sacculus, d. h. das ganze membranöse Gehörorgan, mit dem äusseren Medium, dem Meereswasser, in welchem das Thier lebt, in offene Verbindung setzt. Ich habe durch Injectionen mit der Richardson'schen blauen Flüssigkeit mich ganz bestimmt davon überzeugt; die Flüssigkeit drang von der Hautöffnung her immer sehr leicht in den Sacculus hinein und von da weiter in das übrige membranöse Gehörorgan.

Die Hautöffnungen der endolymphatischen Gänge der beiden Gehörogane liegen beim Haie an der Oberfläche des Kopfes ganz nahe an einander und werden hier ohne Schwierigkeit mit blossem Auge wahrgenommen.

Dass sich ein kleiner, spindelförmiger, quergestreifter Muskel, *Musculus ductus endolymphatici*, auswendig an dem geknickten, erweiterten Theile, dem »Sacke», des endolymphatischen Ganges von hinten her kommend inserirt (Taf. XVIII Fig. 4, 5 *mde*), wurde schon oben erwähnt.

Ich gehe jetzt zu der Darstellung der feineren, histologischen Verhältnisse des membranösen Gehörorgans von Acanthias vulgaris über. Die Wand desselben besteht aus einem derben und durchsichtigen Gewebe, welches bei verschiedenen Partien von sehr wechselnder Dicke ist; bei den drei Bogengängen — mit Ausnahme des vorderen-

http://dl.ub.uni-freiburg.de/diglit/retzius1881-1/0128
© Universitätsbibliothek Freiburg
gefördert durch
Baden-Württemberg

unteren Theils des hinteren — sowie bei den drei Ampullen und dem unteren Umfang des Recessus utriculi und des Sacculus ist die Wand dicker; dünn ist sie hingegen bei den übrigen Theilen. Bei den Bogengängen ist sie etwas dicker in den Seitentheilen; mikroskopisch untersucht zeigt sie eine fast homogene Zwischenzubstanz mit eingestreuten, zahlreichen Zellen, welche ihre verzweigte Ausläufer nach allerlei Richtungen aussenden und zuweilen mit denen der Nachbarzellen zusammenhängen. Die innere Fläche dieser »knorpelähnlichen» Wand ist hie und da mit einer dünnen Schicht von feinen, steifen, glänzenden Fasern bekleidet; und nach innen davon findet sich die gewöhnliche Schicht polygonaler, platter Zellen; an einer Seite des Bogengangs, in der sog. Raphe, verändern sie ihre Beschaffenheit, indem sie sich in der Nähe von derselben der Quere nach ordnen, spindelförmig und höher werden und endlich in der Mittellinie selbst wie kleine dichtgedrängte, mit verhältnissmässig grossen, runden Kernen versehene Cylinderzellen erscheinen; im ganzen bilden diese Zellen mithin eine an der Innenwand des Bogesgangs verlaufende kleine Firste. Die Wand der Bogengänge setzt sich unverändert in die der *Ampullen* fort und zeigt auch hier dieselbe Zusammensetzung; das polygonale einschichtige Epithel des Daches zeigt auch in der Raphe eine Firste von ähnlichem Bau. Am Boden der Ampullen ist die Wand dünner und treten hier zwischen den polygonalen Zellen (Taf. XIX Fig. 19 *e*) einzelne verzweigte Zellen (*pe*) oder Zellenketten auf. Gegen die Septa hin werden letztere Zellen etwas zahlreicher und die ganze Zellenbekleidung in der Umgegend der Cristæ höher, cylindrisch. Das Epithel der Cristæ acusticæ, das *Nervenepithel*, hat im Durchschnitt eine Höhe von 0,08 mm. und besteht aus zwei Arten von Zellen, den *Fadenzellen* (eigentl. Epithelzellen, Stütz- oder Isolirungszellen) und den *Haarzellen*. Die *Fadenzellen* (Taf. XIX Fig. 6 *fz*) erscheinen isolirt als lange, fadenartige Gebilde mit länglich-ovalem Kern, welcher entweder dicht am unteren Ende, oder etwas höher oben liegt; am unteren Ende, mit dem sie der häutigen Wand ansitzen, sind sie gewöhnlich etwas erweitert, besonders wenn der Kern in der Nähe dieses Endes liegt. Von hier aus ragen sie dünn und schlank, oft mit etwas unebenen Rändern, lothrecht durch die Epithelschicht bis zu ihrer Oberfläche, wo sie sich oft wieder ein wenig erweitern. Die *Haarzellen* (Taf. XIX Fig. 6 *hz*) sind cylindrisch oder undeutlich flaschenförmig; ihr eines Ende ragt zur Epitheloberfläche und ist quer abgestutzt, platt, rundlich, einer glänzenden Scheibe ähnlich; von der Mitte derselben geht ein zuerst etwas breiteres, dann sich immer mehr verschmälerndes, gerades Haar (*h*), frei von der Oberfläche des Epithels ausschiessend, aus; diese Haare, unter denen ich die längsten von 0,04 mm. fand, die aber wahrscheinlich länger sein können, brechen leicht ab und zerfallen in mehrere feine Fasern. Der Leib der Haarzellen erscheint nach Erhärtung an der Oberfläche grobkörnig, enthält etwa in seiner Mitte einen grossen, sphärischen oder etwas ovalen Kern und sendet von dem unteren, zugespitzten Ende einen ziemlich feinen Faden aus, welcher aber in der Regel an isolirten Zellen, gewöhnlich in der Nähe derselben, abgebrochen wird und sich an den in situ liegenden nicht weiter verfolgen lässt. Die Haarzellen, welche mit ihrem oberen Ende an der Epitheloberfläche stehen, ragen mithin mit ihrem unteren nur etwa bis zur halben Höhe des Nervenepithels hinab. Von der unteren Seite her treten die durch das Septum aufsteigenden, markhaltigen Nervenfasern der Ramuli ampullarum hinauf, dringen, ihre Markscheide abgebend, ins Epithel ein, steigen ferner etwa bis zur halben Höhe desselben hinauf, biegen sich dann, in Zweige zerfallend, nach der Seite und entziehen sich der weiteren Verfolgung (Taf. XIX Fig. 6 *n*). Ich habe mehrmals, auch an Ueberosmiumsäurepräparaten, solche Nervenzweige gefunden; ich konnte an ihnen, vor der Verzweigung, eine sehr deutliche Zusammenzetzung aus feinen, glänzenden Fibrillen wahrnehmen. Wohin ihre Endverzweigungen gehen, konnte ich nicht bestimmt darlegen, indessen weist schon ihre Theilungsweise am unteren Ende der Haarzellen auf einen Zusammenhang mit diesen hin. Die Haarzellen stehen, wie die Ansichten von oben (Taf. XIX Fig. 5 *hz*) zeigen, in ziemlich regelmässiger Anordnung mit zwischenliegenden Reihen von Fadenzellen. Auf dem Cristaepithel sitzt die *Cupula terminalis;* doch bleibt zwischen ihr und dem Epithel ein Spaltenraum, durch den die Haare der Haarzellen frei hinaufragen, um in die untere Fläche der Cupula einzutreten und sich dort zu befestigen. Die Cupula ist an allen drei Ampullen eine ganz durchsichtige Bildung, welche nach Behandlung mit Müllerscher Lösung grösser und weicher, nach Erhärtung in Ueberosmiumsäure etwas kleiner und härter wird. Sie fällt aber jedenfalls sehr leicht von der Crista ab und muss, um in situ gesehen werden zu können, mit Sorgfalt blosgelegt werden. Sie ist niemals von eigentlicher Kuppelform, doch bei den drei Ampullen etwas verschieden. In der vorderen (Taf. XIX Fig. 3 *cu*, 4) erscheint sie zwar, von der Seite gesehen, kuppelförmig; abgelöst aber und von oben oder unten (Fig. 4) betrachtet zeigt sie eine etwa sanduhrähnliche Gestalt, indem die zwei Flächen, welche nach den Enden der Ampulle gewendet sind, stark concav und mit einer breiten, senkrechten Furche versehen sind. Auch die Seitenflächen sind etwas

http://dl.ub.uni-freiburg.de/diglit/retzius1881-1/0129
© Universitätsbibliothek Freiburg
gefördert durch
Baden-Württemberg

concavirt. Die untere Fläche hat biconcave Ränder, welche an den Enden von einem concaven Rand vereinigt sind; diese Fläche ist, in Uebereinstimmung mit der Gestalt der Crista acustica, der Länge nach convex, der Quere nach aber concav. Nach den unteren Rändern verdünnt sich die Cupula und läuft in den Seitentheilen abgeflacht aus. Die Cupula der hinteren Ampulle (Taf. XIX Fig. 9 *cu*, Fig. 11, 12, 18) hat im ganzen dieselbe Gestalt wie die der vorderen, ist aber länger und breiter und zugleich etwas niedriger; ihr oberer Rand ist gewöhnlich quer abgestutzt und fast gerade (Fig. 9 *cu*); die vier Seitenflächen sind mit tiefen Furchen versehen, was besonders bei der Ansicht von unten oder oben (Fig. 11) deutlich hervortritt, aber auch in schiefer Seitenlage (Fig. 12) bemerkbar ist; die untere Fläche hat eine mit der der vorderen Ampulle übereinstimmende, aber stärker ausgeprägte Gestalt. Die Cupula der äusseren Ampulle (Taf. XIX Fig. 15 *cu*, Fig. 16, 17) ist kürzer und schmaler, aber verhältnissmässig höher; sie ist zwar übrigens im ganzen den anderen beiden ähnlich, nach dem einen Ende zu rücken aber die Ränder an einander (Fig. 16) und geben der Cupula hier, von oben oder unten gesehen, eine nach dieser Seite hin etwas abgerundete Gestalt. An allen drei Cupulæ nimmt man bei etwas stärkerer Vergrösserung eine mehr oder weniger senkrechte Streifung wahr, welche überall von der unteren Fläche nach der oberen steigt; die von den Rändern aufsteigenden Streifen folgen den Seitenflächen und biegen sich also nach unten hin weit auseinander; die aus der Mitte der unteren Fläche der Cupula kommenden steigen senkrecht hinauf; alle Streifen endigen an der oberen Fläche, dicht neben einander gedrängt und wie quer abgestutzt. Die Cupulæ zerfallen leicht in mehrere Stücke, der Streifung gemäss. Bei stärkerer Vergrösserung sieht man, dass der Streifung eine Zusammensetzung aus durchsichtigen, etwas unebenen, halbweichen, feinen Fasern entspricht, welche unverzweigt dicht neben einander in der angegebenen Richtung der Streifen liegen; an der unteren Fläche der Cupulæ findet man, besonders deutlich an den Seitenrändern, viele kleine rundliche Löcher siebförmig geordnet; ebenfalls sieht man hier immer Körnerzellen, deren Protoplasma theils rings um die runden Kerne angesammelt liegt, theils aber auch verzweigt nach den Seiten ausläuft (Taf. XIX Fig. 18). Bei den Rochen, an denen der Bau der Cupulæ derselbe ist, habe ich ihn eingehender berücksichtigt; ich verweise deswegen auf die dort gegebene Beschreibung.

Nach dieser Schilderung der Zusammensetzung der Bogengänge und der Ampullen habe ich nun den Utriculus noch zu beschreiben. Die Wand des *Utriculus* ist besonders dünn; sie besteht aus einer faserig verwebten, elastisch aussehenden Haut (Taf. XIX Fig. 21), welche inwendig mit einer Schicht von polygonalem, plattem Epithel bekleidet ist. Die Wand des *Recessus utriculi* besteht unter der Macula acustica aus demselbem hyalinen Gewebe mit verzweigten Zellen wie in den Bogengängen und Ampullen; seitlich von der Macula wird in der übrigen Recessuswand diese häutige Schicht sehr dünn und ist innen von einer dünnen Faserhaut sowie von einem platten, polygonalen Epithel bekleidet; in der Nähe der Macula wird dies Epithel höher und enthält einzelne, zerstreute, verzweigte Zellen mit länglich ausgezogenen Kernen, sowie Reihen solcher Zellen. Die *Macula ac. rec. utriculi* selbst (Taf. XIX Fig. 20), welche im ganzen oval und schalenförmig ist, den Boden des Recessus bekleidend und sich dann noch an dessen hinterer Seitenwand mit schmaler, zungenförmiger Verlängerung ausbreitend, besteht aus denselben Elementen wie das Nervenepithel der Cristæ acusticæ. Es finden sich also hier zwei Arten von Zellen, *Fadenzellen* und *Haarzellen* (Taf. XIX Fig. 22 *fz, hz*), sowie in das Epithel aufsteigende und sich verzweigende Nervenfasern; ich kann deswegen auf die bei den Ampullen gegebene Beschreibung verweisen. Die Höhe des Maculaepithels betrug im Durchschnitt 0,07 mm.; von Haaren konnte ich nicht grössere als 0,015 mm. finden. Auf der Macula liegt ein graulich erscheinender, aus grossen (mit unbewaffnetem Auge deutlich sichtbaren) Kristallen bestehender und sehr leicht zerfallender Otolith, dessen eigentliche Gestalt ich eben deswegen nicht genauer angeben kann. Die Kristalle (Taf. XVIII Fig. 13 α—δ) sind grösstentheils fast kubisch, die Höhe derselben ist jedoch geringer als ihre Breitendimension; sie sind stark glänzend, geben mit Salzsäure Gasblasen ab und erscheinen nach Verlust der Kalksalze als durchsichtige, in Anilin sich färbende Körperchen von der ursprünglichen rechteckigen Gestalt; man sieht an ihren Seitenflächen eine Streifung, welche eine Zusammensetzung der Kristalle aus dicht an einander liegenden, quadratischen Platten andeutet. Unter den Kristallen kommen aber auch Körperchen von sehr unregelmässiger Gestalt vor. An einer Fläche der Otolithenmasse, der der Macula zugewendeten, befindet sich eine kleine Partie einer glasigen Substanz, welche rundliche, vacuolenförmige Räume verschiedener Grösse enthält; es ist diese Substanz die Membrana tectoria.

Die Wand des *Sacculus* ist im ganzen sehr dünn; aussen mit einer schwachen, homogenen Schicht mit spärlichen Zellen, einer diese Schicht innen bekleidenden Faserhaut und dann noch einem einschichtigen, platten,

http://dl.ub.uni-freiburg.de/diglit/retzius1881-1/0130
© Universitätsbibliothek Freiburg
gefördert durch
Baden-Württemberg

polygonalen Epithel bekleidet; gegen die Macula acustica hin verdickt sich die homogene Schicht und erhält unter der Macula selbst die bekannte, »knorpelähnliche» Beschaffenheit mit den reichlich eingestreuten, verzweigten Zellen; hier hört dagegen die Faserhaut auf, und das Epithel, welches in der Nähe der Macula höher wird und unter seine Zellen einzelne Ketten verzweigter Zellen aufnimmt, geht in der grossen, halbmondförmigen *Macula acustica sacculi* (Taf. XIX Fig. 23 *ms*) selbst in das Nervenepithel über, welches aus eben denselben Elementen besteht, wie in der Macula recessus utriculi und den Cristæ ampullarum, also aus *Fadenzellen* (eigentlichen Epithelzellen) und *Haarzellen* mit Haaren (Taf. XIX Fig. 24 *fz, hz*), die ungefähr dieselbe Grösse wie an der Macula recessus utriculi haben, sowie endlich den in das Epithel eindringenden, und sich dort verzweigenden Nervenfasern. Auf der Macula liegt der grosse Otolith, welcher von ganz demselben Bau ist wie der in dem Recessus utriculi befindliche; er zerfällt ebenfalls sehr leicht, und findet man ihn deswegen oft von etwas wechselnder Gestalt; im ganzen aber ist er (Taf. XVIII Fig. 12) ungefähr dreieckig mit etwas convexen Rändern, mit einer schwach concaven und einer convexen, der Sacculuswand anliegenden Fläche; am unteren Rand besitzt er eine schmale Zone von einer durchsichtigen, homogenen, glasigen Substanz, welche der Macula anliegt und offenbar der Membrana tectoria entspricht; der Otolith besteht übrigens, wie angedeutet, aus ganz ähnlichen, mit Kalk inprägnirten »Kristallen» (Otoconien) wie der oben beschriebene Otolith des Recessus utriculi.

Die Wand der *Lagena cochleæ* stimmt ganz mit der des Sacculus überein; sie verdickt sich etwas unter der *Papilla acustica,* welche ganz denselben Bau hat wie die oben geschilderten Nervenendstellen; das Epithel hat hier eine mittlere Höhe von 0,06 mm. Soweit ich finden konnte, hängt indessen, wie oben schon hervorgehoben wurde, die Papilla lagenæ unmittelbar mit der Macula sacculi zusammen; ich vermochte keine wirkliche Grenze zu sehen (Taf. XIX Fig. 23 *ms, pl*); der ihr angehörige Otolith ist ebenfalls nur ein Vorsprung des Sacculusotolithen (Taf. XVIII Fig. 12 *lo*).

Die am oberen Umfange des Sacculus, an der Wand der Einmündungsröhre des hinteren Bogengangs befindliche *Macula acustica neglecta* (Taf. XIX Fig. 27 *mn*), welche eine halbmondförmige Gestalt hat und in der Längsrichtung der Röhre liegt, besteht ebenfalls aus *Fadenzellen* (eigentlichen Epithelzellen) und *Haarzellen* (Taf. XIX Fig. 28, 29 *fz, hz*) von der bekannten Form und Anordnung. Hier gelang es mir auch aus dem Nervenepithel mehrere sehr schön verzweigte, marklose Nerven zu isoliren (Taf. XIX Fig. 30); sie zeigten einen körnigstreifigen Bau, etwas höckerige Ränder und theilten sich dichotomisch, zuweilen auch sehr feine Fasern abgebend.

Der vom Sacculus nach oben führende *Ductus endolymphaticus* hat anfangs eine dünne Wand, welche beim Eintritt in den Knorpelcanal verstärkt und nach dem Ausstritt in das Unterhautzellgewebe noch dicker wird, aus fibrösem Bindegewebe besteht. Der ganze Gang wird an der Innenseite von einem einschichtigen, nicht flimmernden Cylinderepithel bekleidet. Die Länge dieser Cylinderzellen ist indessen sehr verschieden. In dem eigentlichen Gange sind sie meistens sehr lang und schmal (Taf. XVIII Fig. 11 *a*); sie stehen dicht gedrängt, rundliche in das Lumen hineinragende Partien bildend. In dem geknickten und erweiterten Theile, dem sog. Saccus endolymphaticus, sind die Cylinderzellen (Taf. XVIII Fig. 11 *b*) meistentheils etwas, in dem Ausführgange zur Hautöffnung (Taf. XVIII Fig. 11 *c*) viel kürzer. Von der oberen Fläche betrachtet sind sie polygonaler Gestalt. In dem Gange und Sacke befinden sich Otoconien von derselben Beschaffenheit wie die des Sacculus.

Ich habe noch den Bau des *Nervus acusticus* und seiner Zweige zu besprechen. Der Stamm des Nerven besteht aus breiten markhaltigen Nervenfasern; die Zweige enthalten Fasern derselben Art; in dem Ramus anterior und Ramus posterior liegen zahlreiche, oppositipol-bipolare Ganglienzellen, die markhaltigen Nervenfasern unterbrechend.

http://dl.ub.uni-freiburg.de/diglit/retzius1881-1/0131
© Universitätsbibliothek Freiburg
gefördert durch
Baden-Württemberg

Das Gehörorgan von Scyllium canicula Cuv.

Tafel XX. Fig. 1—3.

In dem Gehörorgan von Scyllium canicula findet man denselben Typus wie bei dem von Acanthias. Das in das knorpelige Vestibulum und die Canäle ringsum eingeschlossene membranöse Gehörorgan besteht auch hier aus folgenden Abtheilungen: *Utriculus* (mit dem kaum rudimentär vorhandenen Sinus utriculi superior), *Recessus utriculi, Sacculus, Lagena cochleæ, Ductus endolymphaticus* mit dem schwach entwickelten Saccus endolymphaticus, *Ampulla anterior, Ampulla externa, Ampulla posterior* mit den entsprechenden drei *Bogengängen.*

Von Nervenendstellen unterscheidet man auch die *Macula acustica recessus utriculi,* die *Macula acustica sacculi,* die *Macula acustica neglecta,* die *Papilla acustica lagenæ* und die drei *Cristæ acusticæ ampullarum.*

Der Nervus acusticus theilt sich in seine zwei Hauptabtheilungen, nämlich: den nach vorne befindlichen *Ramus anterior* (R. vestibularis aut.), welcher die Macula ac. rec. utriculi sowie die Crista ac. der vorderen und die Crista ac. der äusseren Ampulle mit Zweigen (*Ramulus rec. utriculi, Ramulus ampullæ anterioris* und *Ramulus ampullæ externæ*) versieht; und den hinteren, *Ramus posterior* (R. cochlearis aut.), welcher zu der Macula ac. sacculi, der Macula ac. neglecta, der Papilla ac. lagenæ, der Crista ac. ampullæ posterioris Zweige (*Ramulus sacculi, Ramulus neglectus, Ramulus lagenæ* und *Ramulus ampullæ posterioris*) sendet.

Der *Utriculus* (Fig. 1, 2 *u*) ist bei Scyllium eine noch weitere Röhre als bei Acanthias; er nimmt vorn die in ihn einmündende vordere und äussere Ampulle auf und steigt von da ziemlich steil nach hinten und oben hinauf, stark von vorn nach hinten erweitert, von den Seiten abgeplattet und nimmt von hinten her das hintere, sehr verbreiterte Ende des äusseren Bogengangs, von oben aber das ebenfalls erweiterte, hintere Ende des vorderen Bogengangs auf — das Homologon des hier kaum entwickelten Sinus utriculi superior darstellend. Mit dem hinteren Bogengang communicirt der Utriculus keineswegs direct; ebenfalls ist keine directe Communication zwischen dem Utriculus und dem Recessus utriculi vorhanden. Dagegen findet sich an der nach unten-hinten gekehrten Wand des Utriculus, wie bei Acanthias, eine spaltenförmige Oeffnung, vermittelst welcher dieser Theil mit dem Sacculus in offener Verbindung steht; die zwei hier zusammenstossenden Wände des Utriculus bilden mit ihrem freien Rande die Begrenzungen dieser Spalte, welche hier gewissermassen den *Canalis utriculo-saccularis* darstellt.

Der *Recessus utriculi* (Fig. 1—3 *rec*) bildet eine ovale, von oben nach unten ziemlich stark abgeplattete Blase, welche unter dem vorderen Ende des Utriculus liegt, mit ihm aber, wie eben erwähnt, in gar keiner directer, offener Communication steht. Ebenfalls ist keine directe Verbindung mit den Ampullen und Bogengängen vorhanden. Mit dem Sacculus hängt er dagegen vermittelst eines rundlichen, kurzen Canals am oberen-hinteren Ende unmittelbar zusammen (Fig. 1 *crs*). An der unteren und äusseren Bodenwand befindet sich die ovale *Macula recessus utriculi.*

Die vordere Ampulle, *Ampulla anterior* (Fig. 1—3 *aa*), ist, wie die Ampullen des Scyllium überhaupt, verhältnissmässig gross; sie beginnt am vorderen Ende des Utriculus mit weiter Mündung, hat eine oval-blasenförmige Gestalt und trägt am Boden das Septum transversum mit der Crista acustica von ähnlicher Beschaffenheit wie bei dem Acanthias. Der vordere Bogengang, *Canalis m. anterior* (Fig. 1—3 *ca*), ist ziemlich weit und kurz und läuft ziemlich stark gebogen, um, wie erwähnt, hinten-oben in den Utriculus zu münden.

Die äussere Ampulle, *Ampulla externa* (Fig. 1—3 *ae*), beginnt am vorderen Ende des Utriculus mit ziemlich weiter Anfangsröhre, ist mit ihrem Dache nach hinten-innen, und dem die Crista acustica tragenden Septum an ihrem Boden nach vorn-aussen gekehrt. Die Gestalt der Ampulle und ihrer Theile stimmt mit derjenigen von

http://dl.ub.uni-freiburg.de/diglit/retzius1881-1/0132
© Universitätsbibliothek Freiburg
gefördert durch
Baden-Württemberg

Acanthias überein. Der äussere Bogengang, *Canalis m. externus* (Fig. 1—3 *ce*), ist lang und läuft schleifenförmig zuerst nach hinten-aussen, dann gebogen nach innen-vorn und oben, um, wie oben erwähnt, stark erweitert in das obere Ende des Utriculus zu münden.

Die hintere Ampulle, *Ampulla posterior* (Fig. 1—3 *ap*), liegt am hinteren Umfang des Gehörorgans, ist der vorderen ähnlich und bildet eine ziemlich grosse, ovale, blasenförmige Erweiterung des hinteren Bogenganges, *Canalis m. posterior* (Fig. 1—3 *cp*), welcher, wie bei Acanthias, gewissermassen einen in sich selbst abgeschlossenen, ringförmigen Canal darstellt, mit einem hinteren-oberen, schmaleren Theil — dem eigentlichen Bogengang — und einem vorderen-unteren, breiteren, dünnwandigen Theil; beide Theile sind unten durch die Ampulle getrennt, hängen aber oben in spitzem Winkel mit einander zusammen. Der breitere Theil öffnet sich, wie bei Acanthias, durch eine sehr kurze, aber breite Röhre (*Ductus canalis posterioris*) direct in den Sacculus; diese Röhre (Fig. 1, 2 *dcp*) stellt mithin die einzige, offene Verbindung des hinteren Bogengangs mit dem übrigen membranösen Gehörorgan dar. Sie entspricht meiner Ansicht nach dem hinteren Ende des Can. utriculo-saccularis bei Chimæra.

Der *Sacculus* (Fig. 1—3 *s*) ist eine an den Seiten abgeplattete Blase, welche verhältnissmässig kleiner ist als bei Acanthias; er läuft nach hinten in die grosse, taschenförmige Lagena cochleæ aus, nach oben verlängert er sich allmählig und geht in den Ductus endolymphaticus über. Vorn stösst er dem Recessus utriculi an, mit dem er, wie erwähnt, vermittelst einer kurzen, weiten Röhre communicirt, und ferner auch dem Utriculus, mit welchem er durch die oben beschriebene, spaltenförmige Oeffnung, *Canalis utriculo-saccularis*, in offener Verbindung steht. An der inneren Seite trägt er nach unten hin die halbmondförmige *Macula acustica sacculi*, in welcher sich die verschiedenen Bündel des Ramulus sacculi ausbreiten; über der inneren Wand verlaufen ferner der Ramulus cochleæ zu der Papilla lagenæ und der Ramulus ampullæ posterioris zu seiner Ampulle; von diesem letzteren Zweige geht nun der aus zwei kleineren Aestchen bestehende Ramulus neglectus (Fig. 1, 2 *rn*) nach oben hin an der inneren Wand des Sacculus, um an der Verbindungsröhre des hinteren Bogengangs mit dem Sacculus in der länglichen *Macula acustica neglecta* (Fig. 1, 2 *mn*) zu endigen.

Die *Lagena cochleæ* (Fig. 1—3 *l*) ist, wie eben erwähnt, ein grosser, taschenförmiger Anhang am hinteren-unteren Theil des Sacculus; sie senkt sich nicht unbedeutend tiefer als der Sacculus selbst; an ihrer medialen Wand trägt sie eine grosse, dreieckig-halbmondförmige *Papilla acustica* (Fig. 1—3 *pl*), in welcher sich der in mehrere Bündel zerfallende Ramulus lagenæ (*rl*) ausbreitet.

Der vom oberen-vorderen Ende des Sacculus senkrecht aufsteigende *Ductus endolymphaticus* (Fig. 1, 2 *de*) durchbohrt die knorpelige Schädelwand, verschmälert sich, um sich dann unter der Haut wieder ein wenig zu erweitern (der sog. Saccus endolymphaticus (*se*) und zuerst nach vorn, dann wieder nach hinten-oben umzubiegen. Dann steigt er, sich stark verschmälernd, fast gerade oder nur wenig nach hinten gekehrt, nach oben, durchbohrt mit schmalem Canale die Kopfhaut und öffnet sich mit kleiner Mündung an der oberen-hinteren Kopfoberfläche.

Das Gehörorgan von Squatina angelus.

Tafel XX. Fig. 4 und 5.

Das Gehörorgan der Squatina ist im ganzen nach demselben Typus gebaut wie das entsprechende Organ bei Acanthias und Scyllium. Man findet hier aber bedeutende Verschiedenheiten in den Proportionen der einzelnen Theile und ihrer gegenseitigen Verbindung. Das in das knorpelige Vestibulum und die knorpeligen Canäle eingeschlossene, membranöse Gehörorgan besteht aus folgenden Abtheilungen: *Utriculus* (mit dem kaum rudi-

http://dl.ub.uni-freiburg.de/diglit/retzius1881-1/0133
© Universitätsbibliothek Freiburg
gefördert durch Baden-Württemberg

mentär entwickelten Sinus utriculi superior), *Recessus utriculi, Sacculus, Lagena cochleæ, Ductus endolymphaticus* mit dem sog. Saccus endolymphaticus, *Ampulla anterior, Ampulla externa, Ampulla posterior* mit den entsprechenden drei *Bogengängen.*

Von Nervenendstellen unterscheidet man auch bei diesem Haie die *Macula acustica recessus utriculi,* die *Macula acustica sacculi,* die *Macula acustica neglecta,* die *Papilla acustica lagenæ* und die drei *Cristæ acusticæ ampullarum.*

Der Stamm des Nervus acusticus theilt sich in zwei Hauptabtheilungen, nämlich: in einen vorderen Ast, den *Ramus anterior* (R. vestibularis aut.), welcher die Macula rec. utriculi sowie die Crista ac. der vorderen und die Crista ac. der äusseren Ampulle mit Zweigen (*Ramulus rec. utriculi, Ramulus ampullæ anterioris* und *Ramulus ampullæ externæ*) versieht; und in einen hinteren Ast, *Ramus posterior,* (R. cochlearis aut.), welcher zu der Macula ac. sacculi, der Macula ac. neglecta, der Papilla ac. lagenæ cochleæ, der Crista ac. ampullæ posterioris Zweige (*Ramulus sacculi, Ramulus neglectus, Ramulus lagenæ* und *Ramulus ampullæ posterioris*) sendet.

Der *Utriculus* (Fig. 4, 5 *u*) ist eine lange, ziemlich weite, cylindrische Röhre, welche wie bei Acanthias und Scyllium die vorn einmündende vordere und äussere Ampulle aufnimmt, ausserdem aber noch in freier offener Verbindung mit dem Recessus utriculi steht; er steigt dann nach hinten-oben und nimmt das in ihn ohne bestimmte Grenze direct übergehende, erweiterte, hintere Ende des äusseren Bogenganges auf; von oben her mündet in ihn das erweiterte — kaum als Sinus superior erkennbare — hintere-obere Ende des vorderen Bogenganges. Der hintere Bogengang hat, wie bei den anderen Plagiostomen, keine Verbindung mit dem Utriculus. An der unteren-hinteren Wand des Utriculus ist eine lange Spalte vorhanden, welche eine offene Verbindung mit dem anliegenden Sacculus darstellt.

Der *Recessus utriculi* (Fig. 4, 5 *rec*) bildet eine rundliche Blase, welche, unter dem vorderen Ende des Utriculus liegend, direct durch eine grosse Oeffnung mit diesem Theile communicirt. Nach hinten steht er ebenfalls mit dem Sacculus vermittelst einer kleineren Oeffnung in offener Verbindung, welche mit der Spalte zwischen dem Utriculus und dem Sacculus (Canalis utriculo-saccularis) zusammenzuhängen scheint. Der untere, schalenförmige Umfang des Recessus ist auswendig von dem Ramulus rec. utriculi und dem Ramulus ampullæ externæ umfasst und trägt an den Innenfläche die ovale *Macula ac. rec. utriculi.*

Die vordere Ampulle, *Ampulla anterior* (Fig. 4, 5 *aa*), beginnt mit weiter Mündungsröhre am vorderen-unteren Ende des Utriculus, bildet eine verhältnissmässig kleine, ovale Blase, an deren unterer Wand sich ein Septum transversum mit Crista acustica von der bei den Haien gewöhnlichen Gestalt befindet. Der vordere Bogengang, *Canalis m. anterior,* läuft zuerst nach vorn-oben und dann verschmälert nach oben-hinten-innen, um nach unten umbiegend und erweitert in das hintere-obere Ende des Utriculus auszumünden.

Die äussere Ampulle, *Ampulla externa* (Fig. 5 *ae*), beginnt, wie oben erwähnt, am vorderen-unteren Ende des Utriculus mit breiter Mündung, hat, wie ihr Septum und Crista, die bei den Haien gewöhnliche Gestalt, dreht sich nach hinten und geht in den äusseren Bogengang, *Canalis m. externus* (*ce*), über, welcher zuerst nach hinten läuft und, an dem hinteren Bogengang angelangt, schnell umbiegt und sich nach innen-vorn und oben wendet, um direct stark erweitert in das hintere Ende des Utriculus überzugehen.

Die hintere Ampulle, *Ampulla posterior* (Fig. 4, 5 *ap*), liegt wie gewöhnlich am hinteren Umfang des membranösen Gehörorgans, ist, nebst Septum und Crista, der vorderen ähnlich, kaum grösser als sie, gewissermassen eine blasenförmige Erweiterung des hinteren Bogenganges, *Canalis m. posterior* (*cp*), bildend, indem dieser wie bei Acanthias und Scyllium einen in sich selbst abgeschlossenen Canal darstellt, an welchem man indessen zwei Abtheilungen unterscheiden kann, nämlich: einen hinteren-äusseren, schmaleren, den eigentlichen Bogengang, und einen vorderen-inneren, weiteren, dünnwandigen; oben stossen diese beiden in spitzem Winkel zusammen, unten sind sie durch die hintere Ampulle getrennt. Die vordere, breitere Abtheilung communicirt ungefähr in ihrer Mitte vermittelst einer sehr kurzen, weiten Röhre (*Ductus canalis posterioris*) direct mit dem Sacculus (Fig. 4, 5 *dcp*); diese Oeffnung stellt also die Verbindung des hinteren Bogengangs mit den übrigen Theilen des membranösen Gehörorgans dar.

Der *Sacculus* (Fig. 4, 5 *s*) ist eine von den Seiten her abgeplattete, verhältnissmässig grosse Blase von etwa birnförmiger Gestalt. Hinten-unten hat er einen kleinen, taschenförmigen Anhang, die Lagena cochleæ. Höher oben am hinteren Umfang mündet in ihn die geschilderte, vom hinteren Bogengang kommende Röhre (Fig. 4, 5 *dcp*); vorn steht er, wie oben erwähnt, vermittelst einer kleineren Oeffnung mit dem Recessus utriculi, und etwas höher nach oben hin, durch eine spaltenförmige Oeffnung (*Canalis utriculo-saccularis*) mit dem Utriculus in Verbin-

http://dl.ub.uni-freiburg.de/diglit/retzius1881-1/0134
© Universitätsbibliothek Freiburg
gefördert durch
Baden-Württemberg

dung. Nach oben hin steigt er besonders hoch hinauf, verschmälert sich allmählig, biegt sich nach hinten und geht in den Ductus endolymphaticus über. An der medialen Wand des Sacculus verläuft der Ramus posterior, den aus vielen Bündeln bestehenden Ramulus sacculi abgebend und die übrigen Zweige, Ramulus lagenæ und Ramulus ampullæ posterioris, weiter nach hinten sendend; zusammen mit dem letzteren Zweige, aber sich später von ihm trennend, findet man den Ramulus neglectus (Fig. 4, 5 *rn*), welcher zwischen dem Sacculus und der hinteren-inneren Abtheilung des hinteren Bogengangs nach oben-hinten steigt, um hinten an der inneren Fläche des Ductus canalis posterioris in der länglichen *Macula acustica neglecta* (Fig. 4, 5 *mn*) zu endigen. An der Innenfläche der medialen Wand des Sacculus befindet sich die lange, halbmondförmige *Macula acustica sacculi*, welche auch an der vorderen Wand hinaufsteigt.

Die *Lagena cochleæ* (Fig. 4, 5 *l*) bildet, wie erwähnt, einen verhältnissmässig kleinen, taschenförmigen Anhang hinten am Sacculus; ihr Boden liegt höher als der untere Umfang des Sacculus. An der medialen Wand der Lagena breitet sich der Ramulus lagenæ aus, und an ihrer Innenfläche befindet sich eine kleine *Papilla acustica* (Fig. 4, 5 *pl*).

Der vom oberen Ende des Sacculus nach oben und zuerst etwas nach hinten, dann wieder nach oben-vorn aufsteigende *Ductus endolymphaticus* (Fig. 4, 5 *de*) ist eine verhältnissmässig weite Röhre, welche sich immer mehr nach vorn dreht, dann fast horizontal wird und sich dabei noch mehr erweitert; er wird dann in stark spitzem Winkel nach hinten umgebogen und läuft mit unregelmässiger Erweiterung, fast gerade oder nur sehr allmählig aufsteigend, nach hinten eine nicht unbedeutende Strecke durch die äussere Kopfhaut (*ha*), um an deren Oberfläche mit kraterförmiger Oeffnung zu münden (Fig. 4, 5 *ade*). Die erweiterte, umgeknickte Partie des Ganges (*se*) entspricht dem Saccus endolymphaticus der übrigen Haie und der Rochen.

Das Gehörorgan der Rochen.

Geschichtliches.

Das Gehörorgan der Rochen ist von mehreren Forschern schon seit längerer Zeit untersucht und beschrieben worden, wenngleich die ersten Angaben über dasselbe theilweise nur kurz abgefasst sind. So gab Camper[1] an, dass bei diesem Fische das Gehörwerkzeug »ganz in einem knorpeligen Behältnisse eingeschlossen, und also von der Höhle des Kopfes durch einen Knorpel getrennt» liegt; ferner fand er bei demselben zwei Körper (die Gehörsteine), deren jeder insbesondere in einer Haut eingeschlossen, weich von Beschaffenheit, aber sehr schwer ist. Aus seiner übrigen Beschreibung ersieht man nicht mit Sicherheit, was die Rochen und was andere Fische (Kabliau, Hecht) betreffen soll. Er verneint einen äusseren Gehörgang bei den Rochen, wie bei allen mit Schuppen versehenen Fischen.

Geoffroy[2] scheint in Betreff des Gehörorgans der Fische, und darunter auch desjenigen des Rochen, manche richtige, aber auch manche unrichtige Bemerkungen gemacht zu haben. U. A. scheint er die später von Scarpa genauer beschriebene, durch eine Membran bedeckte, ovale Oeffnung hinten-oben an der knorpeligen Gehörkapsel gesehen zu haben.

Camper[3] gab eine neue Darstellung vom Gehörorgan der Rochen, in welcher er das Vorkommen von äusse-

[1] Peter Camper, Abhandlung über das Gehör der schuppichten Fische. Camper's sämmtliche kleinere Schriften Bd I, 2 übers. v. Herbell. Leipzig 1784.

[2] Geoffroy, Dissertation sur l'organe de l'ouïe de l'homme, des reptiles et poissons. Amsterdam 1778, sowie in Uebers. v. Scheller: Abhandl. v. den Gehörwerkzeugen des Menschen, der Amphibien und Fische, Leipzig 1780. Diese Arbeit, mir nicht zugänglich, ist hier nach E. H. Weber angeführt.

[3] Peter Camper, Mémoires étrangers présentés à l'Académie des Sciences. Tom. VI.

http://dl.ub.uni-freiburg.de/diglit/retzius1881-1/0135
© Universitätsbibliothek Freiburg
gefördert durch
Baden-Württemberg

ren Gehörgängen bei diesen wie bei den Schuppenfischen verneinte. Er zeigte, dass das membranöse Gehörorgan der Rochen in einer besonderen, von der Gehirnhöhle abgetrennten Cavität des Schädels liegt. Seine Beschreibung von den häutigen Bogengängen in Betreff ihrer Verbindung unter einander und mit dem Sack ist aber nicht naturgemäss.

Dann gab Monro[1] eine ausführliche Beschreibung vom Gehörorgan der Rochen. Am hintern Theile des Hinterkopfes, sagt er, findet man in einer Entfernung von einem Zoll (bei einem grossen Fische) zwei nadelkopfgrosse Löcher; jedes von ihnen führt zu einem weiten, gebogenen Canal oder Muschel; die beiden Muscheln sind durch eine dünne Scheidewand getrennt; jede Muschel endigt in einen Trichter, von welchem ein enger cylindrischer Canal fortgeht; dieser ist der äussere Gehörgang; er liegt in einer von zwei dicken Knorpeln gebildeten Höhlung; da keine Trommelhaut vorhanden ist, so öffnet er sich in einen Beutel, welcher eine weisse oder undurchsichtige, mit Weinessig brausende Masse von bestimmter Gestalt nebst einer anderen hellen, wässerigen und klebrigen Materie enthält; in dem äusseren Gehörgange und in der Muschel bemerkt man ebenfalls immer eine ganz ähnliche Substanz. An der vorderen Seite des grossen Beutels findet man einen viel kleineren, der mit jenem zusammenhängt und auch eine kreideartige und eine wässerige, klebrige Masse enthält. Von dem kleinen Beutel geht ein Canal aus und öffnet sich in einen anderen, welchen der vordere und äussere-horizontale, halbzirkelförmige Canal mit einander gemein haben; die beiden anderen Enden dieser halbzirkelförmigen Canale verbinden sich und hängen bei ihrer Vereinigung mit dem Ende ihres gemeinschaftlichen Canals zusammen. Daher hat der grosse Beutel durch den kleinen mit dem vorderen und dem horizontalen halbzirkelförmigen Canale Gemeinschaft. Die zwei Enden des hintern halbzirkelförmigen Canals fügen sich an einander, und das obere Ende hängt gerade zu mit dem grossen Beutel zusammen. Jeder von den halbzirkelförmigen Gängen, welche eigentlich zirkelförmig sind, hat eine Erweiterung oder Bauch. Der grosse Beutel gleicht dem Vorhofe, und der kleine hat einige Aehnlichkeit mit der Röhre, welche bei den Vögeln die Stelle der Schnecke zu vertreten scheint. Der äussere Gehörgang vertritt gewissermassen die Stelle der eustachischen Röhre. Die zirkelförmigen Canäle sind mit einer klebrigen Feuchtigkeit gefüllt; die Haut, woraus sie zusammengesetzt sind, ist durchsichtig, aber dick und zäh; sie sind so viel schmaler und enger als die knorpeligen Canäle, in welchen sie liegen, dass zwischen ihnen und dem Knorpel noch eine wässerige, klebrige Flüssigkeit in einem Zellgewebe enthalten ist, in dessen Fäden sich Blut- und aussaugende Gefässe, wie auch Nerven vertheilen. Diese Beutel und zirkelförmigen Canäle haben starke Nerven, welche von Stämmen kommen, die unserem fünften und siebenten Paare gleichen. Der vordere und der horizontale zirkelförmige Canal erhalten ihre Nerven vom fünften Paar; die Beutel aber und der hintere zirkelförmige Canal von dem fünften und siebenten Paar zusammen. Wenn diese Nerven die Beutel und Canäle erreicht und sich eine kleine Strecke über ihre Häute verbreitet haben, verlieren sie ihre weisse Farbe, werden durchsichtig und verschwinden.

Aus dieser Beschreibung so wie aus den beigefügten Abbildungen findet man, dass Monro das Gehörorgan der Rochen in vielen Beziehungen genau kannte; vor Allem hat er die vom Sacculus bis zur Kopfoberfläche ausläufende Röhre gut beschrieben.

John Hunter[2], welcher sagt, dass er schon im Jahre 1760 das Gehörorgan der Fische eingehend studirte, theilte erst viel später die Ergebnisse seiner Studien mit. Er gab dabei eine allgemeine Beschreibung dieses Organs bei den Fischen, so dass man nur mit Schwierigkeit derselben das die Rochen betreffende entnehmen kann. Bei ihnen, sagt er, liegt das Gehörorgan ganz von den Theilen der Schädelwand umschlossen; der horizontale Canal ist nur mit einem der verticalen Canäle vereinigt. Hier endigen alle drei Canäle in eine Höhle. Bei allen Rochen sah er eine äussere Communication oder einen Meatus, welcher bei der Vereinigung der zwei verticalen Canäle eintritt und nach aussen hin mit einem kleinen, an der Oberfläche des Kopfes sich öffnenden Loche versehen ist.

Comparetti[3] untersuchte das Gehörorgan der Rochen (Raja communis, rhinobatos); seine Darstellung ist aber sehr schwer verständlich.

Scarpa[4] hat in seiner grossen Arbeit über die Gehör- und Geruchorgane ein besonderes Capitel »dem Gehöre der Knorpelfische» gewidmet, wobei er die Rochen ausführlich behandelt. Er verneint vollständig das Vorhanden-

[1] Alexander Monro, The structure and physiology of fishes explained and compared with those of man and other animals. Edinburgh 1785. — Sowie die deutsche Uebersetzung desselben Werkes (Vergleichung des Baues und der Physiologie der Fische etc., übers. v. Schneider. Leipzig 1787).

[2] John Hunter, Observations on certain parts of the animal œconomy (1786). — Second edition 1792. — Philos. Transact. B. 72.

[3] Andreae Comparetti in gymnasio patavino observationes anatomicæ de aure interna comparata. Patavii 1789.

[4] Ant. Scarpa, Anatomicæ disquisitiones de auditu et olfactu, Ticini 1789, sowie in deutscher Uebersetzung: Anton Scarpa's anatomische Untersuchungen des Gehörs und Geruchs. Nürnberg 1800.

http://dl.ub.uni-freiburg.de/diglit/retzius1881-1/0136
© Universitätsbibliothek Freiburg
gefördert durch
Baden-Württemberg

sein des von Monro beschriebenen »äusseren Gehörgangs«. Dagegen hatte er eine andere derartige Bildung gefunden. Ganz oben, sagt er, am Kopfe des Rochens, hinter dem Hinterkopfe, kommt nach weggenommener stachelichen Decke, welche hier dünner als anderswo am Kopfe ist, eine Vertiefung zum Vorschein, in welcher zwei runde, gleich dem Trommelfelle gespannte Häutchen ins Auge fallen. Hier finden sich nämlich zwei »eiförmige Fenster«, welche durch die beiden Häutchen verschlossen sind; nach der Wegnahme der Häutchen kommt man jederseits unmittelbar in den Vorhof hinein. In dem Vorhof liegen die Steinsäckchen; zwischen ihnen und der Wandung befindet sich ein zellulöses Netzwerk und Wasser. Es sind drei Steinsäckchen vorhanden, ein grösseres, ein kleineres und ein kleinstes. Das grössere liegt, einer Mandel gleich, neben der äusseren Wand des Vorhofs, dem eirunden Fenster genau gegenüber; das kleinere auf derselben Seite des Vorhofs, neben dem grösseren Säckchen; das kleinste liegt höher auf der linken Seite des grösseren Säckchens und scheint dem ersten Ansehen nach nur ein Anhang des grössern zu sein, es hat aber ein besonderes Steinchen, und beide sind grösstentheils von einander getrennt. In den Säckchen befindet sich ausser den Steinchen ein gallertartiger Körper. Das Steinchen des grösseren Säckchens ist vorn breit, hinten convex und hat eine Furche, in welche die Kapsel tief eindringt. Von der Höhle des Vorhofs nehmen ferner drei knorpelige Bogengänge ihren Anfang; in einem jeden von ihnen ist ein häutiger Bogengang, viel schmaler als der knorpelige, enthalten; der hintere häutige Bogengang ist der grösste und läuft ganz für sich getrennt kreisförmig in sich selbst zurück. Der vordere und der horizontale Bogengang laufen zusammen, so dass sich aus diesem Zusammenflusse eine diesen beiden Gängen gemeinschaftliche Höhlung (Sinus) bildet. Alle drei Gänge schwellen an je einem Ende zu einer Blase an. Ungeachtet ihrer vielseitigen Verbindung mit den Steinsäckchen communiciren die häutigen Bogengänge nirgends mit diesen. Der Gehörnerv ist in den weichen und harten Theil unterschieden. Der *weiche*, der Haupttheil, ist ein Ast des fünften Paares; dieser Ast spaltet sich in einen kleineren und einen grösseren; der kleinere geht zum kleineren Säckchen, sich in mehrere Zweige theilend, von denen zwei nach den Bläschen des vorderen und horizontalen Bogenganges laufen, während sich die übrigen an der hinteren Fläche des Säckchens zierlich verbreiten. Der grössere Ast geht nach dem hinteren Theil des Vorhofs, löst sich in Fäden auf, welche sich an der ganzen hinteren Fläche des grösseren Säckchens anastomosirend ausbreiten; von diesen Fäden geht einer, der vorzüglich stark und lang ist zum kleinsten Säckchen hin und verbreitet sich strahlenförmig über dessen hintere Fläche. Der *harte* Theil trennt sich in zwei Aeste, von welchen nur der zweite zum Gehörorgan geht; dieser anastomosirt mit dem grössern Ast des weichen Theils; aus dieser Anastomose geht ein Nerv aus, der sich nach dem Bläschen des hinteren Bogengangs wendet und sich in diesem verliert; zuweilen geht aus derselben Anastomose auch der Nerv des kleinsten Säckchens aus. Nachdem der harte Theil diese Nerven abgegeben hat, geht er nach der Aussenseite des Kopfes aus. An den Bläschen der Canäle angelangt, schwellen die Nerven zu einem zunehmenden Monde auf, dieselben ungefähr zur Hälfte umfassend; sie gehen dann durch die Wand und lösen sich in eine Breimasse auf, die sich als eine Scheidewand erhebt, welche die Höhle in zwei Abtheilungen absondert; in dieser Scheidewand endigen die Nerven.

Die Beschreibung, welche Cuvier[1] von dem Gehörorgan der Plagiostomen gegeben hat, ist für Rochen und Haie gemeinsam. Da ich über dieselbe schon oben bei den letzteren (S. 106) berichtet habe, so verweise ich, um der Wiederholung zu entgehen, auf jene Darstellung.

Dann gab E. H. Weber[2] eine sehr genaue und ausgezeichnete Beschreibung vom Gehörorgan der Rochen (Raja Miraletus, Clavata, Torpedo, Aquila). Er fand für jedes Ohr zwei äussere Oeffnungen; die von Scarpa gefundene und für die Fenestra ovalis gehaltene, hintere wäre aber eher eine Fenestra rotunda. Die von Monro u. A. beschriebene und als äusserer Gehörgang aufgefasste wäre hingegen als Fenestra vestibuli membranacei oder ovalis zu betrachten; die letztere Oeffnung führt jederseits zu einem häutigen Sack (Sinus auditorius externus W.), welcher unter der äusseren Haut liegt und an derselben durch drei kleine Canäle nach aussen hin mündet; bei R. Torpedo ist aber nur ein Canal vorhanden; an der Mündung der Canäle ist eine kleine Falte belegen; vom Sinus geht nun durch die Fenestra ovalis ein Canal zum Vestibulum membranaceum hinab und öffnet sich in dasselbe. Vom Rande der Fenestra rotunda geht ein Muskel aus, welcher sich am Sinus auditorius oder auch an der denselben deckenden Haut befestigt, wodurch der Sinus comprimirt und seine Flüssigkeit in das Vestibulum hinabgepresst werden könne. Weber beschreibt dann das knorpelige Vestibulum, welches er in drei Abtheilungen trennt; mit dem

[1] G. Cuvier, Leçons d'Anatomie comparée T. II. Paris. An VIII (1800).
[2] Ernst Heinrich Weber, De aure et auditu hominis et animalium. Pars I. De aure animalium aquatilium. Lipsiae 1820.

http://dl.ub.uni-freiburg.de/diglit/retzius1881-1/0137
© Universitätsbibliothek Freiburg
gefördert durch
Baden-Württemberg

Vestibulum hängen drei knorpelige Bogengänge (Canäle) zusammen; inwendig sind alle diese Theile mit einem Perichondrium bekleidet. Das Vestibulum membranaceum und die Canales semicirculares bestehen aus einer durchsichtigen Haut, welche bei den Ampullen dicker ist. Das Vestibulum ist sackförmig und durch zwei Einschnürungen in drei Abtheilungen getrennt; aus der mittleren-grösseren geht der schon erwähnte Canal durch die Fenestra ovalis nach oben hin aus; nach vorn von ihm liegt die vordere Abtheilung, mit der mittleren durch eine nicht sehr grosse Oeffnung communicirend; nach hinten liegt die kleinere Abtheilung oder Appendix, in offener Verbindung mit der mittleren stehend. Zwei kreideartig-gelatinöse Körper liegen im Vestibulum, nämlich ein grösserer in der mittleren und hinteren, ein kleinerer rundlich-dreieckiger in der vorderen Abtheilung; diese Körper bestehen aus einem gelatinösen und einem kreideartigen Theil. Aus seiner Beschreibung geht, sagt Weber, hervor, dass das häutige Vestibulum und der Saccus bei den Rochen nicht besondere Theile sind, sondern nur einen darstellen, und mit ihm hängen nun durch zwei enge Röhren die halbzirkelförmigen Canäle zusammen. Diese Canäle, welche viel schmaler als die knorpeligen sind, stehen in ganz besonderer Weise mit einander in Verbindung. Der hintere kehrt in sich selbst zurück, einen Zirkel bildend; er steht mit den übrigen Canälen in keiner, dagegen durch eine enge Röhre mit der mittleren Abtheilung des häutigen Vestibulum in directer Verbindung. Der vordere Canal, ebenfalls einen Zirkel bildend, hängt durch eine kleine Röhre mit dem häutigen Vestibulum zusammen und verbindet sich durch seine beiden Enden mit dem weiteren Theil des vorderen Canals. Hinsichtlich der Gehörnerven läuft der Nervus auditorius mit dem unteren Zweig der hinteren Wurzel des Trigeminus zusammen; er theilt sich, in den Porus audit. internus eingedrungen, in zwei Aeste, nämlich: einen hinteren grösseren, welcher theils mit zahllosen Fäden die mittlere Abtheilung des häutigen Vestibulum, theils mit einem dickeren Zweig die hintere Abtheilung oder Appendix versieht; und ferner einen vorderen Ast, welcher sich ebenfalls in zwei Zweige theilt, von denen der hintere grössere die vordere Abtheilung des Vestibulum und die äussere Ampulle, der vordere aber die vordere Ampulle versorgt. Dann ist auch ein Nervus auditorius accessorius vorhanden, welcher zwischen dem Auditorius und Vagus entspringt, durch einen besonderen Canal eindringt, einen kleinen Faden vom Auditorius empfängt und einen ziemlich grossen Zweig zur hinteren Ampulle sendet.

Breschet[1] gab eine ausführliche Beschreibung vom Gehörorgan der Rochen im allgemeinen und dann noch eine besondere Darstellung von dem der *Raja clavata*. In jener allgemeinen Beschreibung sagt er, dass das Gehörorgan der Rochen von dem der Knochenfische sich sogleich dadurch unterscheidet, dass es nicht mit der Schädelhöhle communicirt, sondern durch eine Knorpelwand von ihr getrennt ist. Das membranöse Gehörorgan, welches von der Wand des knorpeligen durch einen grossen, die Perilymphe enthaltenden Zwischenraum gesondert ist, besteht aus einem Sacke nebst einem mittleren Sinus (Sinus médian), ferner aus drei halbzirkelförmigen Bogengängen und einer aufsteigenden Röhre. Der Sack bildet eine weite, an den Seiten abgeplattete, häutige Tasche, welche mit zwei Anhängen versehen ist, von denen der vordere der Utriculus, der hintere die Cysticula ist; vorn communicirt er mit dem Utriculus, welcher rund und ein wenig zugedrückt ist und den beiden vorderen Ampullen zur Befestigung dient; hinten mündet in den Sack der kleine Anhang, Cysticula; also communicirt die Höhle der beiden Anhänge mit der des mittleren Sinus. Dieser verlängert sich nach oben in einen engen Canal, welcher nach einer Erweiterung mit kleiner Oeffnung an der Oberfläche des Kopfes mündet; es ist dies der »Tube ou canal ascendant». Breschet betrachtete diese Röhre zuerst als dem Aquaeductus vestibuli entsprechend, übergab aber später diese Ansicht und liess die Frage von ihrer morphologischen Bedeutung unentschieden. Von den halbzirkelförmigen Bogengängen hat der vordere seine Ampulle am Utriculus befestigt, von wo er sich dann umbiegt, beinahe einen Zirkel bildend, um endlich wieder in den Utriculus auszumünden. Der äussere Bogengang geht mit einer pediculirten Ampulle aus dem Utriculus hervor, läuft dann gebogen fort und öffnet sich am oberen Rand des mittleren Sinus in der Nähe des Anfangs der aufsteigenden Röhre. Der hintere Bogengang endlich bildet einen vollständigen Zirkel; seine Ampulle erscheint deswegen nur als eine Erweiterung des Ganges; »oft», sagt er, »findet sich keine Communication zwischen dem Sack und dem Theile des Bogenganges, welcher dicht am Sacke herabsteigt, und die Folge dessen ist, dass der hintere Bogengang einen abgesonderten Apparat darstellt». Der Nervus acusticus ist nur ein Zweig des fünften Paares; er sendet einen besonderen Zweig zu jeder der drei Ampullen, ferner ein Bündel zu dem Utriculus, einen Zweig zu dem Sacculus und einen zu der Cysticula; einen ganz eigenthümlichen, bei keinem anderen Fische vorkommenden Zweig sendet er zu der oberen Partie des Sackes; endlich

[1] Gilbert Breschet, Recherches anatomiques et physiologiques sur l'organe de l'ouïe des poissons. Paris 1838. Extr. d. Mém. de l'Acad. d. Sc. T. V. d. s. é.

http://dl.ub.uni-freiburg.de/diglit/retzius1881-1/0138
© Universitätsbibliothek Freiburg
gefördert durch
Baden-Württemberg

geht noch ein Zweig, welcher der Portio dura des siebenten Paares zu entsprechen scheint, durch die Schädelwand, um sich dort auszubreiten. In der besonderen Beschreibung des Gehörorgans der Raja clavata schildert Breschet genauer die aufsteigende Röhre (Tube ou canal ascendant); diese beginnt ungefähr am oberen Drittel der gemeinsamen Tasche (Sacculus und Sinus médian), welche das häutige Vestibulum bildet; von da steigt er gerade in die Höhe längs der Aussenfläche des gemeinsamen Canals, dringt dann durch die obere Schädelwand, wird subcutan, erweitert sich bedeutend, biegt sich um, wird horizontal und bekommt eine schwärzliche Farbe; er biegt sich nach unten, dann nach hinten und aussen und bildet dadurch beinahe einen Zirkel rings um einen kleinen Muskel; dann dringt er verschmälert schief durch die Haut hinaus und mündet an der Kopfoberfläche mit sehr feiner Oeffnung. Die Röhre enthält eine Flüssigkeit, welche mit einer weissen Masse (Otoconie) versehen ist. Zwischen der Haut und der knorpeligen Schädelfläche befindet sich hier eine zwei Zoll lange Höhle, welche durch eine Sehne in zwei Theile getheilt ist. Diese Höhle enthält jederseits von der aufsteigenden Röhre einen dem ovalen Fenster eigenthümlichen Muskel und ausserdem eine gelatinöse Substanz. Der Muskel der aufsteigenden Röhre entsteht ein wenig nach aussen von dem ovalen Fenster, wendet sich dann horizontal nach innen-vorn, um sich an den Wänden der Röhre zu inseriren; er scheint dazu zu dienen, die Röhre zu comprimiren und die Haut zu spannen.

Dann hat Ibsen[1] in seinem Atlas einige Abbildungen von dem membranösen Gehörorgan bei Raja batis geliefert. Aus diesen Abbildungen sowie aus der Tafelbeschreibung geht hervor, dass er folgende Theile unterschied: einen otolithenfürenden Sack (Saccus lapilli Ibsen, Sacculus spät. Aut.), ein ebensolches Säckchen (Sacculus lapilli Ibsen, Lagena cochleæ sp. Aut.); ferner einen vorderen Theil des Saccus vestibuli (Utriculus spät. Aut.) und einen hinteren Theil des Saccus vestibuli (der vordere Theil des hinteren Bogengangs); drei Bogengänge; ferner einen Utriculus (Recessus utriculi spät. Aut.), welcher mit dem vorderen Theil des Sackes sowie mit dem Canale vom Saccus lapilli zum Sinus auditorius ascendens vereinigt ist; ferner stellt er eine ligamentöse Verbindung zwischen dem vorderen und dem hinteren Theil des Saccus vestibuli (Utriculus und hint. Bogengang) dar, welche bei jungen Subjecten canalförmig sein soll; dann einen Canalis communicans zwischen dem Saccus lapilli und dem hinteren Theil des Saccus vestibuli (hint. Bogengang). Betreffs der Nerven unterscheidet er einen vorderen Zweig für den Utriculus (Rec. utriculi spät. Aut.) und die beiden vorderen Ampullen, einen zweiten Zweig zum Saccus lapilli, einen dritten, welcher einen kleinen Zweig zum Sacculus lapilli (Lagena cochleæ spät. Aut.) und einen anderen, mit dem Nervus glossopharyngeus communicirenden, um die hintere Ampulle zu versehen, entsendet, und endlich einen kleinen Zweig, welcher zum Communicationscanal zwischen dem Saccus lapilli und dem hinteren Theil des Saccus vestibuli (hint. Bogengang) geht.

Leydig[2] sah bei den Rochen das häutige Labyrinth sich zu beiden Seiten in einen Canal bis zur äusseren Haut fortsetzen, um sich dort zu öffnen; der Canal, welcher sich bei diesen Fischen constant vor der Ausmündung sinusartig ausgedehnt zeigt, und zu beiden Seiten durch eine eigene Oeffnung im Schädeldach dringt, besteht aus Bindegewebe mit eingemischtem, schwarzem Pigment und ist inwendig mit einem Cylinderepithel überzogen; sein Lumen ist mit Otolithen angefüllt. Die beiden hinteren, im knorpeligen Schädeldach der Rochen befindlichen, häutig geschlossenen Oeffnungen, welche man mit den Fenestræ rotundæ verglichen hat, schienen Leydig von untergeordneter Bedeutung zu sein. Das Grundgewebe des häutigen Labyrinthes ist eine helle, theils mehr homogene, theils mehr faserige Bindesubstanz, in welcher viele Kerne nachgewiesen werden können; die innere Fläche ist von einem hellen Epithel bekleidet. Die Nervenfibrillen endigen nicht schlingenförmig da, wo man dies früher annahm, sondern die breiten Primitivfasern verschmächtigen sich allmählig bis um das Zehnfache, um dann nicht mehr verfolgt werden zu können.

Max Schultze[3] untersuchte zuerst genauer die Endigungsweise des Hörnerven im Labyrinth der Plagiostomen. Ueber das Gröbere bei *Raja clavata* äussert er Folgendes. Der Nervus acusticus verlässt das Gehirn dicht hinter dem Trigeminus cum faciali und theilt sich in einen vorderen stärkeren und einen hinteren feineren Ast. Der vordere versorgt den kleinen Otolithensack und die zwei Ampullen des vorderen und des unteren (äusseren) Canals; der hintere feinere Zweig breitet sich am grossen Otolithensack und seinem Divertikel aus, nimmt dabei den in seine Bahn laufenden Nervus glossopharyngeus auf — mit welchem sicherlich ein Austausch von Fasern stattfindet, ehe derselbe sich wieder lossagt — und endigt an der Ampulle des hinteren Canals. Die vordere und die hintere Ampulle erhält ihre bandförmigen Nerven in der Richtung der Längsaxe; sobald diese Nerven die äussere Wand

[1] Ibsen, Atlas anatomicus auris internæ. Kjöbenhavn 1846.
[2] Fr. Leydig, Beiträge zur mikroskopischen Anatomie und Entwicklungsgeschichte der Rochen und Haie. Leipzig 1852.
[3] Max Schultze, *Ueber die Endigungsweise des Hörnerven im Labyrinth.* J. Müllers Archiv f. Anat. Phys. u. wiss. Med. 1858.

http://dl.ub.uni-freiburg.de/diglit/retzius1881-1/0139
© Universitätsbibliothek Freiburg
gefördert durch
Baden-Württemberg

der Ampulle erreicht haben, treten sie in das durchsichtige, sehr feste Bindegewebe derselben ein und verlaufen in die dünne Wand eingebettet. Die breiten markhaltigen Primitivfasern, denen hier nirgends Ganglienzellen beigegeben waren, treten fächerförmig aus einander und gelangen zur Mitte der Ampulle, die Hälfte des grössten Kreises derselben umfassend. Ihr entsprechend befindet sich an der inneren Wand der Ampulle ein leistenförmiger Vorsprung, welchen M. Schultze die »Crista acustica» genannt hat. Diese Crista verbreitert sich knopfförmig nach den beiden Enden. Alle Nervenfasern senken sich in dieselbe ein; kurz ehe sie die Grenze des Bindegewebes erreichen, verlieren sie ihr Mark und verschmälern sich bis auf die Axencylinder, welche dann die homogene, gegen das Epithel scharf abgesetzte Bindegewebslage durchbrechen und nackt in den hier sehr dicken Epithelialüberzug eindringen, um sich mehrfach in feine Aestchen zu theilen. Nach Entfernung des Epithels kann man an günstig erhärteten Präparaten einen Wald von frei aus dem Bindegewebe hervorragenden, sich theilenden Axencylindern in unmittelbarer Fortsetzung der markhaltigen Fasern finden. Das Epithel der Crista ist mehrschichtig und besteht aus drei Arten von Zellen, nämlich: die *Basalzellen* mit breiter, kernführender Basis an der Bindegewebslage und mit nach oben zugespitzt auslaufendem, peripherischem Ausläufer; die an der Oberfläche stehenden *Cylinderepithelialzellen*, mit rundem Querschnitt, grossem, rundem Kern und nach der Erhärtung stark körnigem Inhalt, und endlich die viel zahlreicheren *Fadenzellen* mit zwei feinen Ausläufern, einem peripherischen, etwas dickeren und einem centralen, verschwindend feinen, welcher zwischen den Cylinderepithelialzellen zu Tage tritt; die Fadenzellen schienen Max Schultze ihrer Gestalt und Anordnung nach die grösste Aehnlichkeit mit den Riechzellen der Regio olfactoria zu haben, warum er sie am ehesten für die Nervenendigungen halten wollte, um so mehr, da er sie, obwohl nicht in Zusammenhang, doch in inniger Berührung mit Nervenfasern gefunden hatte. Ausserdem erkannte er auf der Crista acustica frei vom Epithel ausragende, dicht und ganz gerade neben einander stehende, äusserst feine, steife Haare, welche bei Rochen eine Länge bis zu 0,04‴ P. hatten; diese an der Basis mit messbarer Dicke versehenen Haare fand er in die Epitheloberfläche eingepflanzt, er konnte aber keinen sicheren Zusammenhang mit den Fadenzellen und noch weniger mit den anderen Zellen erkennen. Bei Wasserzusatz sah er indessen das Haar in einen vorher nicht sichtbaren, zwischen den übrigen Elementen eingebetteten, stark lichtbrechenden, wurstförmigen, später birnförmig werdenden, kernlosen Körper von zweifelhafter Natur übergehen. So fand er die Cristæ der Ampullen gebaut. In den beiden Otolithensäcken fand er an den Nervenausbreitungen ein mehrschichtiges Epithel von ganz derselben Zusammensetzung; es waren aber hier bei den Rochen solche Haare nur an ganz beschränkten Stellen vorhanden. Das Nervenepithel endigt nach den Seiten hin mit scharfer Grenze und setzt sich dort in ein gewöhnliches Plattenepithel fort, welches bei den Rochen nicht, wie bei Knochenfischen (Hecht), auch Cylinderzellen mit sternförmigem Querschnitt enthält.

Hasse hat, theils auf eigene Untersuchungen theils auf die seiner Vorgänger gestützt, in seiner vergleichenden Morphologie des Gehörorgans der Wirbelthiere[1] gelegentlich auch das membranöse Gehörlabyrinth der Rochen besprochen. Bei diesem erkannte er zwar mehrere wichtige Lageverhältnisse als ungefähr dieselben wie bei dem der Haie und der Knochenfische; bei dem der Rochen vereinigen sich aber der sagittale und der frontale Bogengang nicht zu einer Commissur, und die Verbindungsröhre der frontalen Ampulle mündet nicht in das hintere Ende des Utriculus, sondern der frontale Bogengang öffnet sich mit seiner Verbindungsröhre in den hinteren Theil des Sacculus; der sagittale Bogengang aber mündet, nach Aufnahme des horizontalen, in den Utriculus. Ferner communiciren die Pars superior und inferior im erwachsenen Zustande indirect mit einander durch zwei Röhren, die trichterförmig aus ihrer Innenwand emporziehen und die das untere Ende des Ductus endolymphaticus darstellen. Hasse sucht die Eigenthümlichkeiten am Gehörlabyrinth des Rochen durch die Annahme zu erklären, dass die frühzeitige, vor der Bildung der Bogengänge, der Ampullen, der Verbindungsröhre der frontalen Ampulle und des Utriculus vor sich gehende Abschnürung des Labyrinthbläschens in eine Pars superior und inferior nicht wie bei den Knochenfischen, den Haien und übrigen Wirbelthieren in transverseller Richtung, sondern mehr senkrecht vor sich zu gehen scheint, so dass eine vordere-obere und eine hintere-untere Abtheilung entsteht. Hierdurch erhalte die Verschiedenheit im Zusammenhang der einzelnen Theile ihre Erklärung. Ein Verhältniss führt dagegen Hasse als den Gehörorganen der Rochen und Haie gemeinsam an, nämlich den schon oben erwähnten Mangel der Nervenausbreitung, welche ich unter dem Namen »Pars basilaris cochleæ» aufgeführt habe. Betreffs des Ductus endolymphaticus

[1] C. Hasse, *Die vergleichende Morphologie und Histologie des häutigen Gehörorganes der Wirbelthiere*, nebst Bemerkungen zur vergleichenden Physiologie. Supplement zu den Anatomischen Studien Bd I, herausg. v. Dr C. Hasse. Leipzig 1873.

http://dl.ub.uni-freiburg.de/diglit/retzius1881-1/0140
© Universitätsbibliothek Freiburg
gefördert durch
Baden-Württemberg

bei den Plagiostomen hat Hasse in seiner Arbeit über die Lymphbahnen des Innerohres[1] nähere Angaben geliefert, wobei er aber bemerkt, dass sich seine eigenen Untersuchungen auf unzureichendes Material gründen. Bei *Raja torpedo* sehen wir, sagt Hasse, »den Aquæductus, wie ich das bei Ibsen von Raja batis zum ersten Male correct angegeben und gezeichnet finde, nicht blos aus dem oberen Theile der Sackinnenwand, sondern auch mittelst einer feinen Röhre aus dem oberen Theile der Innenwand des Recessus utriculi sich erheben. Beide Röhren vereinigen sich dann zu einer gemeinsamen, die senkrecht an der Innenseite des Analogon der Commissur, vom Perioste umgeben, aufsteigt, die Knorpelkapsel auf dieselbe Weise wie bei Spinax durchbricht, das Periost röhrenförmig mit auszieht, um als blindgeschlossener Sack zu enden, während die periostale Röhre sich wiederum an der Kopfoberfläche öffnet.» Dieser Apparat der Plagiostomen (Weber's Sinus und Canalis auditorius, Breschet's canal ou tube ascendant) besteht also nach Hasse, nicht aus einer einzigen Röhre, welche von dem membranösen Gehörorgan zur Hautoberfläche führt, sondern aus zwei Theilen und zwar aus einer äusseren, dickwandigen, der Innenwand des Sacculus, resp. des Utriculus angelagerten und innig verbundenen, und einer von dieser umschlossenen, zarten, die Sackinnenwand direct fortsetzenden, die derbe äussere auskleidenden Membran. Es gelang zwar Hasse nicht das Ende der inneren Membran zu sehen, er nahm aber aus vergleichend anatomischen Gründen an, dass sie blindgeschlossen ist und sackartig die Concretionen umhüllt. Endlich hebt Hasse hervor, dass die von mir bei den Teleostiern gefundene und bis auf Weiteres als Pars basilaris gedeutete Nervenausbreitung bei den Plagiostomen fehlt.

Ich[1] selbst lieferte vor einigen Jahren eine ausführlichere, mit Abbildungen versehene Darstellung der Morphologie des Gehörlabyrinths der Rochen (Raja clavata); da indessen die folgende Beschreibung das dort Gesagte grösstentheils aufnehmen wird, will ich hier nur die wesentlichsten Ergebnisse anführen. Das membranöse Gehörorgan des Rochens zeichnet sich hauptsächlich dadurch aus:

1) dass sich der frontale Bogengang nicht in den Utriculus, resp. Sinus utriculi superior, öffnet, nicht direct mit den übrigen Bogengängen zusammenhängt, sondern einen in sich selbst abgeschlossenen Zirkelgang bildet, welcher durch eine besondere, schmale Röhre nur in den Sacculus mündet;

2) dass sich die sagittalen und die horizontalen Bogengänge nicht direct in den Recessus utriculi, sondern in den Utriculus selbst öffnen;

3) dass der Utriculus nur durch einen schmalen Gang mit dem Recessus utriculi in Verbindung steht;

4) dass der Utriculus mit dem Sacculus nicht in directer Verbindung steht, sondern nur durch Vermittelung des Recessus utriculi;

5) dass der Recessus utriculi durch eine kleine, dem Canalis communicans der Knochenfische entsprechende Oeffnung mit dem Sacculus verbunden ist;

6) dass die von mir als Pars basilaris cochleæ aufgeführte Nervenendstelle, welche beim Rochen ebensowohl als bei den Knochenfischen vorhanden ist, wenngleich sie bei ihm nur eine einzige Papille darstellt und nur mit einem Nervenaste versehen ist, beim Rochen nicht an der Innenfläche der Utriculuswand, sondern sich im Gegentheil an der Innenfläche der Sacculuswand befindet, gerade an der Einmündungsstelle des von dem frontalen Bogengang führenden Ganges (Ductus canalis frontalis);

7) dass endlich der aus dem Sacculus — und aus diesem allein, nicht aus dem Utriculus zugleich, — entspringende Ductus endolymphaticus nicht nach oben hin blind endigt, sondern im Gegentheil durch Vermittelung seines erweiterten Theiles, Saccus endolymphaticus, direct und frei an der Hautoberfläche ausmündet.

In einer späteren, vorläufigen Mittheilung hob ich[1] hervor, dass die früher von mir als Pars basilaris cochleæ bei Knochenfischen und Plagiostomen beschriebene Nervenendstelle eine anderweitige, eigenartige Bedeutung habe, und nannte sie nunmehr *Macula ac. neglecta*, sowie ihren Nervenzweig *Ramulus neglectus*.

[1] C. Hasse, *Die Lymphbahnen des inneren Ohres der Wirbelthiere.* Anatomische Studien herausg. v. Dr C. Hasse, Bd I H. 4, N:o XIX. Leipzig 1873.

[1] Gustaf Retzius, *Till kännedomen om den membranösa körsellabyrinten hos broskfiskarna.* Nordiskt Medicinskt Arkiv Bd X N:r 1, 1878 sowie in Uebersetzung (Zur Kenntniss von dem membranösen Gehörlabyrinth bei den Knorpelfischen) Archiv f. Anatomie und Physiologie. Jahrgang 1878.

[1] Gustaf Retzius, *Zur Kenntniss des inneren Gehörorgans der Wirbelthiere,* Archiv f. Anat. und Physiol. Anat. Abtheil. herausgeg. von His und Braune, 1880.

http://dl.ub.uni-freiburg.de/diglit/retzius1881-1/0141
© Universitätsbibliothek Freiburg
gefördert durch
Baden-Württemberg

der Ampulle erreicht haben, treten sie in das durchsichtige, sehr feste Bindegewebe derselben ein und verlaufen in die dünne Wand eingebettet. Die breiten markhaltigen Primitivfasern, denen hier nirgends Ganglienzellen beigegeben waren, treten fächerförmig aus einander und gelangen zur Mitte der Ampulle, die Hälfte des grössten Kreises derselben umfassend. Ihr entsprechend befindet sich an der inneren Wand der Ampulle ein leistenförmiger Vorsprung, welchen M. Schultze die »Crista acustica» genannt hat. Diese Crista verbreitert sich knopfförmig nach den beiden Enden. Alle Nervenfasern senken sich in dieselbe ein; kurz ehe sie die Grenze des Bindegewebes erreichen, verlieren sie ihr Mark und verschmälern sich bis auf die Axencylinder, welche dann die homogene, gegen das Epithel scharf abgesetzte Bindegewebslage durchbrechen und nackt in den hier sehr dicken Epithelialüberzug eindringen, um sich mehrfach in feine Aestchen zu theilen. Nach Entfernung des Epithels kann man an günstig erhärteten Präparaten einen Wald von frei aus dem Bindegewebe hervorragenden, sich theilenden Axencylindern in unmittelbarer Fortsetzung der markhaltigen Fasern finden. Das Epithel der Crista ist mehrschichtig und besteht aus drei Arten von Zellen, nämlich: die *Basalzellen* mit breiter, kernführender Basis an der Bindegewebslage und mit nach oben zugespitzt auslaufendem, peripherischem Ausläufer; die an der Oberfläche stehenden *Cylinderepithelialzellen*, mit rundem Querschnitt, grossem, rundem Kern und nach der Erhärtung stark körnigem Inhalt, und endlich die viel zahlreicheren *Fadenzellen* mit zwei feinen Ausläufern, einem peripherischen, etwas dickeren und einem centralen, verschwindend feinen, welcher zwischen den Cylinderepithelialzellen zu Tage tritt; die Fadenzellen schienen Max Schultze ihrer Gestalt und Anordnung nach die grösste Aehnlichkeit mit den Riechzellen der Regio olfactoria zu haben, warum er sie am ehesten für die Nervenendigungen halten wollte, um so mehr, da er sie, obwohl nicht in Zusammenhang, doch in inniger Berührung mit Nervenfasern gefunden hatte. Ausserdem erkannte er auf der Crista acustica frei vom Epithel ausragende, dicht und ganz gerade neben einander stehende, äusserst feine, steife Haare, welche bei Rochen eine Länge bis zu 0,04‴ P. hatten; diese an der Basis mit messbarer Dicke versehenen Haare fand er in die Epitheloberfläche eingepflanzt, er konnte aber keinen sicheren Zusammenhang mit den Fadenzellen und noch weniger mit den anderen Zellen erkennen. Bei Wasserzusatz sah er indessen das Haar in einen vorher nicht sichtbaren, zwischen den übrigen Elementen eingebetteten, stark lichtbrechenden, wurstförmigen, später birnförmig werdenden, kernlosen Körper von zweifelhafter Natur übergehen. So fand er die Cristæ der Ampullen gebaut. In den beiden Otolithensäcken fand er an den Nervenausbreitungen ein mehrschichtiges Epithel von ganz derselben Zusammensetzung; es waren aber hier bei den Rochen solche Haare nur an ganz beschränkten Stellen vorhanden. Das Nervenepithel endigt nach den Seiten hin mit scharfer Grenze und setzt sich dort in ein gewöhnliches Plattenepithel fort, welches bei den Rochen nicht, wie bei Knochenfischen (Hecht), auch Cylinderzellen mit sternförmigem Querschnitt enthält.

Hasse hat, theils auf eigene Untersuchungen theils auf die seiner Vorgänger gestützt, in seiner vergleichenden Morphologie des Gehörorgans der Wirbelthiere[1] gelegentlich auch das membranöse Gehörlabyrinth der Rochen besprochen. Bei diesem erkannte er zwar mehrere wichtige Lageverhältnisse als ungefähr dieselben wie bei dem der Haie und der Knochenfische; bei dem der Rochen vereinigen sich aber der sagittale und der frontale Bogengang nicht zu einer Commissur, und die Verbindungsröhre der frontalen Ampulle mündet nicht in das hintere Ende des Utriculus, sondern der frontale Bogengang öffnet sich mit seiner Verbindungsröhre in den hinteren Theil des Sacculus; der sagittale Bogengang aber mündet, nach Aufnahme des horizontalen, in den Utriculus. Ferner communiciren die Pars superior und inferior im erwachsenen Zustande indirect mit einander durch zwei Röhren, die trichterförmig aus ihrer Innenwand emporziehen und die das untere Ende des Ductus endolymphaticus darstellen. Hasse sucht die Eigenthümlichkeiten am Gehörlabyrinth des Rochen durch die Annahme zu erklären, dass die frühzeitige, vor der Bildung der Bogengänge, der Ampullen, der Verbindungsröhre der frontalen Ampulle und des Utriculus vor sich gehende Abschnürung des Labyrinthbläschens in eine Pars superior und inferior nicht wie bei den Knochenfischen, den Haien und übrigen Wirbelthieren in transverseller Richtung, sondern mehr senkrecht vor sich zu gehen scheint, so dass eine vordere-obere und eine hintere-untere Abtheilung entsteht. Hierdurch erhalte die Verschiedenheit im Zusammenhang der einzelnen Theile ihre Erklärung. Ein Verhältniss führt dagegen Hasse als den Gehörorganen der Rochen und Haie gemeinsam an, nämlich den schon oben erwähnten Mangel der Nervenausbreitung, welche ich unter dem Namen »Pars basilaris cochleæ» aufgeführt habe. Betreffs des Ductus endolymphaticus

[1] C. Hasse, *Die vergleichende Morphologie und Histologie des häutigen Gehörorganes der Wirbelthiere*, nebst Bemerkungen zur vergleichenden Physiologie. Supplement zu den Anatomischen Studien Bd I, herausg. v. Dr C. Hasse. Leipzig 1873.

http://dl.ub.uni-freiburg.de/diglit/retzius1881-1/0142
© Universitätsbibliothek Freiburg
gefördert durch
Baden-Württemberg

bei den Plagiostomen hat Hasse in seiner Arbeit über die Lymphbahnen des Innerohres[1] nähere Angaben geliefert, wobei er aber bemerkt, dass sich seine eigenen Untersuchungen auf unzureichendes Material gründen. Bei *Raja torpedo* sehen wir, sagt Hasse, »den Aquæductus, wie ich das bei Ibsen von Raja batis zum ersten Male correct angegeben und gezeichnet finde, nicht blos aus dem oberen Theile der Sackinnenwand, sondern auch mittelst einer feinen Röhre aus dem oberen Theile der Innenwand des Recessus utriculi sich erheben. Beide Röhren vereinigen sich dann zu einer gemeinsamen, die senkrecht an der Innenseite des Analogon der Commissur, vom Perioste umgeben, aufsteigt, die Knorpelkapsel auf dieselbe Weise wie bei Spinax durchbricht, das Periost röhrenförmig mit auszieht, um als blindgeschlossener Sack zu enden, während die periostale Röhre sich wiederum an der Kopfoberfläche öffnet.» Dieser Apparat der Plagiostomen (Weber's Sinus und Canalis auditorius, Breschet's canal ou tube ascendant) besteht also nach Hasse, nicht aus einer einzigen Röhre, welche von dem membranösen Gehörorgan zur Hautoberfläche führt, sondern aus zwei Theilen und zwar aus einer äusseren, dickwandigen, der Innenwand des Sacculus, resp. des Utriculus angelagerten und innig verbundenen, und einer von dieser umschlossenen, zarten, die Sackinnenwand direct fortsetzenden, die derbe äussere auskleidenden Membran. Es gelang zwar Hasse nicht das Ende der inneren Membran zu sehen, er nahm aber aus vergleichend anatomischen Gründen an, dass sie blindgeschlossen ist und sackartig die Concretionen umhüllt. Endlich hebt Hasse hervor, dass die von mir bei den Teleostiern gefundene und bis auf Weiteres als Pars basilaris gedeutete Nervenausbreitung bei den Plagiostomen fehlt.

Ich[1] selbst lieferte vor einigen Jahren eine ausführlichere, mit Abbildungen versehene Darstellung der Morphologie des Gehörlabyrinths der Rochen (Raja clavata); da indessen die folgende Beschreibung das dort Gesagte grösstentheils aufnehmen wird, will ich hier nur die wesentlichsten Ergebnisse anführen. Das membranöse Gehörorgan des Rochens zeichnet sich hauptsächlich dadurch aus:

1) dass sich der frontale Bogengang nicht in den Utriculus, resp. Sinus utriculi superior, öffnet, nicht direct mit den übrigen Bogengängen zusammenhängt, sondern einen in sich selbst abgeschlossenen Zirkelgang bildet, welcher durch eine besondere, schmale Röhre nur in den Sacculus mündet;

2) dass sich die sagittalen und die horizontalen Bogengänge nicht direct in den Recessus utriculi, sondern in den Utriculus selbst öffnen;

3) dass der Utriculus nur durch einen schmalen Gang mit dem Recessus utriculi in Verbindung steht;

4) dass der Utriculus mit dem Sacculus nicht in directer Verbindung steht, sondern nur durch Vermittelung des Recessus utriculi;

5) dass der Recessus utriculi durch eine kleine, dem Canalis communicans der Knochenfische entsprechende Oeffnung mit dem Sacculus verbunden ist;

6) dass die von mir als Pars basilaris cochleæ aufgeführte Nervenendstelle, welche beim Rochen ebensowohl als bei den Knochenfischen vorhanden ist, wenngleich sie bei ihm nur eine einzige Papille darstellt und nur mit einem Nervenaste versehen ist, beim Rochen nicht an der Innenfläche der Utriculuswand, sondern sich im Gegentheil an der Innenfläche der Sacculuswand befindet, gerade an der Einmündungsstelle des von dem frontalen Bogengang führenden Ganges (Ductus canalis frontalis);

7) dass endlich der aus dem Sacculus — und aus diesem allein, nicht aus dem Utriculus zugleich, — entspringende Ductus endolymphaticus nicht nach oben hin blind endigt, sondern im Gegentheil durch Vermittelung seines erweiterten Theiles, Saccus endolymphaticus, direct und frei an der Hautoberfläche ausmündet.

In einer späteren, vorläufigen Mittheilung hob ich[1] hervor, dass die früher von mir als Pars basilaris cochleæ bei Knochenfischen und Plagiostomen beschriebene Nervenendstelle eine anderweitige, eigenartige Bedeutung habe, und nannte sie nunmehr *Macula ac. neglecta*, sowie ihren Nervenzweig *Ramulus neglectus*.

[1] C. Hasse, *Die Lymphbahnen des inneren Ohres der Wirbelthiere.* Anatomische Studien herausg. v. Dr C. Hasse, Bd I H. 4, N:o XIX. Leipzig 1873.

[1] Gustaf Retzius, *Till kännedomen om den membranösa hörsellabyrinten hos broskfiskarna.* Nordiskt Medicinskt Arkiv Bd X N:r 1, 1878 sowie in Uebersetzung (Zur Kenntniss von dem membranösen Gehörlabyrinth bei den Knorpelfischen) Archiv f. Anatomie und Physiologie. Jahrgang 1878.

[1] Gustaf Retzius, *Zur Kenntniss des inneren Gehörorgans der Wirbelthiere,* Archiv f. Anat. und Physiol. Anat. Abtheil. herausgeg. von His und Braune, 1880.

http://dl.ub.uni-freiburg.de/diglit/retzius1881-1/0143
© Universitätsbibliothek Freiburg
gefördert durch
Baden-Württemberg

Anatomische Beschreibung.

Unter den verschiedenen Rochenarten habe ich das Gehörorgan von fünf derselben untersucht, nämlich: bei *Raja clavata, Raja radiata, Raja batis, Torpedo marmorata* und *Trygon pastinaca*, und werde ich hier die Verhältnisse bei der ersten, dritten, vierten und fünften Art beschreiben; die zweite, Raja radiata, bietet keine bemerkenswerthe Unterschiede von dem Gehörorgan der Raja clavata dar.

Das Gehörorgan von Raja clavata L.

Tafel XXI, XXII, XXIII Fig. 1—8.

Zu beiden Seiten des Gehirns zeigt der knorpelige Schädel der Raja clavata eine lateralwärts hervorragende Partie; in dieselbe eingeschlossen befindet sich zu beiden Seiten eine grosse Höhle, welche das Gehörorgan enthält. Bei diesem Fische, wie bei den Plagiostomen im allgemeinen, ist die fragliche Höhle durch eine knorpelige Wand — nicht durch eine membranöse, wie bei den Ganoiden und Knochenfischen — von der Schädelhöhle abgetrennt, sie ist deswegen, bis auf einige kleine Oeffnungen, ringsum von Knorpel umgeben. Diese knorpeligen Wände sind überall unter einander zusammenhängend und nicht aus mehreren Stücken zusammengesetzt; auch sind sie von verschiedener Dicke. Wenn man die Höhle mittelst eines sagittalen Schnittes durch die Knorpelwände in zwei Hälfte spaltet und die darin liegenden Theile wegnimmt, sieht man an den beiden Hälften (der inneren, Taf. XXI Fig. 9; der äusseren, Fig. 8) die Gestalt der Höhle; sie ist zwar sehr unregelmässig, im ganzen aber dreieckig mit zwei Winkeln nach oben-vorn und oben-hinten und einem nach unten-hinten gerichtet. Man kann in ihr das eigentliche Vestibulum cartilagineum, welches die untere Partie einnimmt, und die drei knorpeligen Canäle der Bogengänge nach oben hin unterscheiden. Das Vestibulum aber zeigt drei verschiedene Abtheilungen, eine mittlere grössere (Taf. XXI Fig. 8 *fs*) für den Sacculus, durch eine seichte Grube (*Fovea sacculi*) in der lateralen Knorpelwand hervortretend; eine hintere kleinere für die Lagena cochleæ (*Fovea lagenæ*), welche als eine rundliche, am Dache aber durch fibröses Gewebe beschränkte, weit nach hinten-unten ziehende Aushöhlung erscheint (Taf. XXI Fig. 8, 9 *fl*); und endlich eine vordere kleinere, dem Recessus utriculi (Taf. XXI Fig. 8 *fru*) bestimmte Grube (*Fovea recessus utriculi*). Diese drei Abtheilungen des Vestibulum sind von einander durch seichte Firsten an der lateralen Wand getrennt. Die vestibulare Abtheilung der Höhle ist indessen nur sehr unvollständig von derjenigen der Bogengangscanäle unterschieden. Von der Fovea recessus utriculi, durch eine schwache Firste getrennt, geht einer, der vordere (Taf. XXI Fig. 8, 11 *kca*), nach vorn, zeigt eine Erweiterung (*Fovea ampullæ anterioris*), verengt sich dann ein wenig, biegt sich nach oben und dann rings um eine knorpelige Säule nach hinten, um wieder erweitert in die gemeinsame Höhle auszumünden. Von der Fovea recessus utriculi geht der äussere Canal (Taf. XXI Fig. 8, 11 *kce*) nach aussen und biegt sich rings um eine platte knorpelige Säule nach hinten, um sich dann erweitert in eine ovale Grube (*Fovea communis*) hinten zu öffnen. Diese Grube enthält in ihrer hinteren Abtheilung noch die Mün-

http://dl.ub.uni-freiburg.de/diglit/retzius1881-1/0144
© Universitätsbibliothek Freiburg
gefördert durch
Baden-Württemberg

dung des hinteren Canals, welcher von hier ab um eine Knorpelsäule (Taf. XXI Fig. 10, 11 *kcp*) herum nach unten geht, und dann in der oberen Partie der Fovea lagenæ ausmündet; nach oben von der Fovea communis setzt sich der hintere Canal aber nach oben und vorn um ein fibröses Band (Fig. 8 *b*) fort und öffnet sich dann in den Höhlenraum. An der medialen Höhlenwand bemerkt man noch folgende Theile: unten in der Mitte eine nach oben gebogene Furche, welche die Fortsetzung des hinteren Canals (Taf. XXI Fig. 9 *cp*) bildet und durch ein schmales, sehniges Band (Fig. 9 *b*) überbrückt ist; dann befindet sich in der Mitte der Wand (Fig. 9 *ov*) eine kleine Oeffnung (*Ostium inferius ductus endolymphatici*), welche nach oben zu einem schief durch die mediale Knorpelwand der Labyrinthhöhle aufsteigenden Canal führt; endlich sieht man hier oben-hinten eine platte, ovale Fläche (Taf. XXI Fig. 9 *fo*), welche eine fibröse Membran darstellt, die eine ovale Oeffnung in der Knorpelwand ausfüllt; es ist diese Oeffnung die zuerst von Scarpa unter dem Namen »Fenestra ovalis» beschriebene Bildung.

An der medialen, nach der Schädelhöhle gerichteten Knorpelwand befinden sich noch einige Löcher, welche zum Durchtritt von Nerven dienen. Hinten dringt der Nervus vagus (Taf. XXI Fig. 6, 7 *v*) schief nach aussen und kommt eben am hinteren-oberen Umfang der hinteren, kleinen Abtheilung der Vestibularhöhle zum Vorschein, indem er zwischen deren Knorpelwand und Perichondrium verläuft, um dann wieder durch die Knorpelwand nach der Aussenseite des Schädels zu gelangen. Etwas nach vorn von der Eintrittstelle des Vagus an der medialen Schädelhöhlenwand biegt sich der Nervus glossopharyngeus (Taf. XXI Fig. 6, 7 *gl*) durch ein kleines Loch in derselben hinein und dringt in einem schief verlaufenden Canal durch die Knorpelwand, um sich in später zu beschreibender Weise dem membranösen Gehörorgane anzugesellen. Noch etwas mehr nach vorn an der medialen Schädelhöhlenwand befindet sich die Grube (Taf. XXI Fig. 6, 7) für den Acusticus (*ac*) und Trigeminus (*tri*); unten-hinten an dieser Grube dringt der Acusticus hinein; er theilt sich in den vorderen und den hinteren Zweig, von welchen jeder durch ein besonderes Loch in die Vestibularhöhle eindringt, um sich am membranösen Gehörorgan zu vertheilen. In den weiten Knorpelcanälen der Schädelhöhlenwand sind die Nerven in ein gelatinöses Gewebe eingebettet, welches aus einer homogenen Masse besteht, die nach allen Richtungen von Fibrillen verschiedener Dicke und verzweigten, protoplasmatischen Zellen reichlich durchzogen ist.

Die Knorpelwand dieser ganzen Höhle besteht aus hyalinem Knorpel, ist aber überall von der bekannten Schicht von Kalkincrustationen überzogen und dann auch inwendig mit Perichondrium bekleidet. Ferner enthält auch die Knorpelwand in derselben Weise an ihrer Aussenseite eine ähnliche Schicht von Kalkincrustationen nebst äusserem Perichondrium. Ehe ich zur Darstellung der in die Labyrinthhöhle eingeschlossenen Theile übergehe, werde ich zuerst die das Gehörorgan betreffende Partie an der oberen Seite des Schädels besprechen. Zwischen der Kopfhaut und dem hinteren Theil des Schädeldaches befindet sich die schon von älteren Forschern beschriebene, grosse Höhle, welche wenigstens hinten durch eine sagittale, sehnige Wand in zwei kleinere Räume abgetheilt, und nach aussen hin von sehnenartig aussehenden Säulen durchzogen ist. Ausserdem bemerkt man in dem Boden dieser Höhle eine ovale, membranöse Partie (Taf. XXI Fig. 6, 7 *fo*), welche die obere (äussere) Fläche der »Fenestra ovalis» Scarpa's darstellt; nach vorn von dieser ovalen Fläche sieht man (Taf. XXI Fig. 10, wo in *fo* die Membran des Fensters im Durchschnitt dargestellt ist) bei Heben der Haut zwei zusammenhängende Säulen (Fig. 10 *bs*, *bs'*), von der die ganze Höhle überziehenden, sehnigen Membran bekleidet; nach Abpräpariren derselben findet man in der vorderen Säule eine etwas schwärzlich gefärbte Röhre, welche die Fortsetzung des aus der Knorpelwand aufsteigenden Ductus endolymphaticus darstellt; diese ziemlich dickwandige Röhre erweitert sich etwas nach oben hin, wendet sich nach vorn und geht mit rundlicher Oeffnung in einen abgeplatteten, länglichen Sack (*Saccus endolymphaticus*) über, (Taf. XXI Fig. 6 *se*, Fig. 1, 2 *se*), welcher in der unteren Schicht der Kopfhaut (*ha*) liegt; sowohl am Uebergang in diesen Sack als auch in dem letzteren selbst finden sich mehrere faltenartige Firsten, in das Lumen eindringend; der Sack verengt sich nach hinten und von ihm läuft nach aussen und etwas nach hinten eine enge Röhre, welche, in der Kopfhaut (*ha*) verlaufend, mit kleiner rundlicher Oeffnung (*ade*) an der Kopfoberfläche selbst mündet; es findet sich hier keine Falte, welche die Mündung schliesst, nur hebt sich der Mündungsrand gleich einem Gebräme ringsum ein wenig hinauf. Die beiden zum rechten und linken Ohr gehörigen Säcke liegen dicht neben einander (Taf. XXI Fig. 12, *se*, *se*) an der oberen Fläche des Kopfes, nur durch ein schmales Septum getrennt, welches von der Haut hinabläuft.

In der hinteren, die subcutane Höhle durchziehenden Säule (Taf. XXI Fig. 10 *bs'*, Fig. 6 *bm*) findet man dann nach Abpräpariren der bekleidenden Membran den schon E. H. Weber und Breschet bekannten Muskel

http://dl.ub.uni-freiburg.de/diglit/retzius1881-1/0145
© Universitätsbibliothek Freiburg
gefördert durch
Baden-Württemberg

(*Musculus ductus endolymphatici*); dieser, aus quergestreiften Fasern bestehend, zieht (Taf. XXI Fig. 7 *m*) von seinem Ausgangspunkt, aussen-vorn von der »Fenestra ovalis», nach vorn-innen und breitet sich etwas fächerartig an der unteren Seite des Saccus endolymphaticus aus, unmittelbar nach innen von der inneren Mündung der zur Kopfoberfläche führenden Röhre.

In die hier oben beschriebene Höhle des knorpeligen Vestibulum und die damit zusammenhängenden knorpeligen Canäle eingeschlossen liegt nun zu beiden Seiten das membranöse Gehörorgan. Dasselbe füllt aber die Höhle und die Canäle nicht vollständig aus, sondern es bleibt an den meisten Stellen ein Raum von verschiedener Grösse zwischen ihm und der Knorpelwand (eigentlich deren Perichondrium) übrig. Wenn man von hinten her die knorpelige Wand abträgt (Taf. XXI Fig. 10), sieht man wie gross dieser Zwischenraum (*per*) im Vestibulum ist; und wenn man in gleicher Weise von aussen her die äussere Knorpelwand vorsichtig entfernt (Taf. XXI Fig. 11), findet man, dass die drei knorpeligen Canäle viel weiter als die eingeschlossenen membranösen sind. Alle diese Zwischenräume, welche zusammen den perilymphatischen Raum bilden, sind im frischen Zustande von der hellen, perilymphatischen Flüssigkeit gefüllt, und noch dazu von dem netzartig von der membranösen Wand zu dem Perichondrium der Knorpelwand ziehenden perilymphatischen Gewebe durchzogen. Das Gewebe besteht aus Netzen von streifigen Bindegewebssträngen, von welchen die gröberen meistens aus Blutgefässen, Arterien und Venen, mit sparsamer, äusserer, fibrillärer Bekleidung bestehen; zwischen diesen Gefässbalken spannen sich feinere, aus Fibrillen zusammengesetzte, verzweigte Balken sowie dünne, spärlichere Fibrillen enthaltende Membranen mit gewöhnlich triangulärer Ansetzung aus. Alle diese Balken und Membranen sind mit endothelialen Häutchenzellen in einfacher Lage bekleidet. Nur bei sehr vorsichtiger Präparation gelingt es, diese Zellenbekleidung in situ zu finden, sie löst sich sehr leicht ab und fliesst dann in Fetzen umher; die Zellen haben in der Umgebung des Kerns gewöhnlich eine verzweigte, körnige Zone.

Nicht überall findet sich aber ein Zwischenraum zwischen dem membranösen Gehörorgan und dem Perichondrium der Knorpelwand; am Boden des Vestibulum, wo der hintere grosse Ast des Acusticus in dasselbe eindringt und sich über die membranöse Wand ausbreitet, hängt diese in grosser Ausdehnung mit dem Perichondrium der Knorpelwand fest zusammen, weswegen hier kein Zwischenraum vorhanden ist.

An dem membranösen Gehörorgan der Raja clavata kann man folgende Abtheilungen als morphologisch mehr oder weniger den homologen Theilen anderer Fische und übriger Wirbelthiere entsprechend unterscheiden: *Utriculus* mit angehörigem *Sinus utriculi superior, Recessus utriculi, Sacculus, Lagena cochleæ, Ductus endolymphaticus* mit angehörigem *Saccus endolymphaticus*, sowie *Ampulla anterior, Ampulla externa* und *Ampulla posterior* mit den entsprechenden drei *Bogengängen*.

Von Nervenendstellen erkennt man hier eine *Macula acustica recessus utriculi*, eine *Macula acustica sacculi*, eine *Papilla acustica lagenæ*, eine *Macula acustica neglecta* und drei *Cristæ acusticæ ampullarum*.

Von Nervenzweigen können zwei Hauptabtheilungen unterschieden werden, nämlich: ein *Ramus anterior*, welcher zur Macula rec. utriculi, sowie Cristæ ampull. anterioris und externæ Zweige entsendet (*Ramulus rec. utriculi* und *Ramuli ampullæ anterioris* und *ampullæ externæ*, sowie ein *Ramus posterior*, welcher die Macula sacculi, Papilla lagenæ, Macula neglecta und Crista ampullæ posterioris mit Zweigen (*Ramulus sacculi, Ramulus lagenæ, Ramulus neglectus* und *Ramulus ampullæ posterioris*) versieht.

Da die Beschreibung der Theile des membranösen Gehörorgans gewöhnlich mit dem Utriculus anfängt, werde ich auch hier von diesem ausgehen. Der *Utriculus* (Taf. XXI Fig. 1, 2, 4, 5 *u*) der Raja clavata besteht aus einer ziemlich weiten, cylindrischen Röhre, welche als eine directe Fortsetzung der Einmündungsröhre der vorderen Ampulle (Fig. 1, 2 *aa*) von vorn nach hinten-oben und etwas nach innen läuft, um sich ebenfalls ohne eigentlichen Uebergang in eine Röhre fortzusetzen, welche zum Theil dem Sinus utriculi superior anderer Fische entspricht. Wenn man eine Grenze zwischen Utriculus und dessen Sinus feststellen will, mag diese am besten durch die Einmündungsstelle eines Canales (Fig. 1, 5 *du*) bestimmt werden, welcher vom Recessus utriculi kommt und der hier bald näher besprochen wird. Ungefähr in der Mitte zwischen dieser Canalmündung und der Ansatzstelle der vorderen Ampulle mündet in den Utriculus in ungefähr rechtem Winkel die Ansatzröhre der äusseren Ampulle (*ae*). Der, wie erwähnt, sich direct vom Utriculus in einem sehr stumpfen Winkel fortsetzende Sinus superior ist eine Röhre, deren Durchmesser in sagittaler Richtung etwas grösser als in frontaler ist, und welche dazu etwas weiter ist als der Utriculus selbst; dieser Sinus, welcher sich nach oben-hinten hebt, nimmt vorne in seinem oberen Theil das hintere-obere

http://dl.ub.uni-freiburg.de/diglit/retzius1881-1/0146
© Universitätsbibliothek Freiburg
gefördert durch
Baden-Württemberg

Ende des vorderen Bogenganges, sowie hinten und etwas weiter unten das hintere, mediale Ende des äusseren Bogenganges auf, dagegen mündet er nicht mit dem hinteren Bogengang zusammen, wie es auch schon von älteren Anatomen hervorgehoben worden ist. Wie verhält er sich aber zu dem *Recessus utriculi?*

Bei der Raja clavata findet sich nicht die grosse offene Communication zwischen diesen Theilen, sondern der *Recessus utriculi* (Taf. XXI Fig. 1—3, 4, 5 *rec*) bildet hier einen Blindsack, welcher nur mit einer schmalen Röhre — ich werde sie in Mangel eines anderen Namens *Ductus utriculi* (*du*) nennen — in den Utriculus, eben am Uebergang desselben in den Sinus superior, einmündet. Der Recessus utriculi bildet sonst eine ovale, von vorn-oben nach hinten-unten etwas abgeplattete Blase, welche vorn dem Utriculus und der vorderen Ampulle angrenzt, nach aussen der äusseren Ampulle ziemlich nahe kommt und hinten dem Sacculus dicht anliegt. Nach oben spitzt sich der Recessus zu und läuft in den eben erwähnten Ductus utriculi aus. Gleich unter dem Abgang des Ductus utriculi mündet der Recessus utriculi mit einem ovalen Loch, *Canalis recessu-saccularis*, oder kurzen Rohr (*crs*) in den Sacculus. Unten und hinten trägt der Recessus utriculi seine *Macula acustica*, zu welcher sich in breiter Verzweigung der Ramulus rec. utriculi (*ru*) verbreitet, während diese Nervenverzweigung hinten einen Ramulus ampullæ externæ (*rae*) und vorn einen Ramulus ampullæ anterioris (*raa*) von sich abtrennt.

Die Macula acustica nimmt den schalenförmigen Boden des Recessus ein, steigt aber dann noch an seiner hinteren Wand mit einer zungenförmigen Verlängerung hinauf (Taf. XXII Fig. 28, wo die ganze Macula, in einer Fläche ausgebreitet, abgebildet ist). Auf der Macula liegt der Otolith des Recessus utriculi.

Die vordere Ampulle, *Ampulla anterior* (Taf. XXI Fig. 1—5 *aa*), welche, wie oben erwähnt wurde, mit einer ziemlich weiten, aber kurzen Ansatzröhre in den Utriculus selbst (nicht in den Recessus utriculi) mündet, ist eine ovale, von oben nach unten etwas abgeplattete Blase (Taf. XXII Fig. 1 von der Seite, Fig. 2 von oben, Fig. 3 im queren Durchschnitt); an ihrer unteren Fläche liegt der sich von hinten her fächerartig ausbreitende Ramulus ampullæ anterioris (*raa, n*), welcher dann nach oben umbiegt und in die die zur Längenaxe der Ampulle wie gewöhnlich quer gestellte, in ihr Lumen hinaufragende Crista acustica tragende Firste, das Septum transversum, eindringt und sich dort ausbreitet. Das Septum und seine Crista haben einen sensenförmig concaven, oberen Rand, sind im queren Durchschnitte triangulär (Taf. XXII Fig. 4), werden nach den beiden Enden hin breiter mit weniger steil abfallenden Seitenebenen, und platten sich an den Seitenwänden der Ampulle zu je einer ovalen, flachen Scheibe aus. Von oben gesehen erscheint die Crista mithin biconcav (Taf. XXII Fig. 2 *cr*). Auf der Crista sitzt wie eine Haube die Cupula terminalis (Fig. 3 *cu*), deren Beschreibung unten bei der Darstellung der feineren Verhältnisse gegeben wird. An der Aussenseite der Ampulle befindet sich gegenüber den beiden Enden der Crista acustica immer je eine kleine dichte Ansammlung von perilymphatischem Bindegewebe (Taf. XXII Fig. 2, 3). Die Ampulle geht nach vorn-aussen in den vorderen Bogengang, *Canalis m. anterior* (Taf. XXI Fig. 1, 2, 3 *ca*), über; dieser biegt sich gleich nach seinem Abgang in starker Krümmung nach oben und bald auch nach hinten und etwas nach innen. Er ist cylindrisch und in seiner ganzen Länge von ziemlich derselben Weite; erst an seinem oberen-hinteren Ende erweitert er sich etwas, indem er in den Sinus utriculi superior (*ss*) einmündet.

Die äussere Ampulle, *Ampulla externa* (Taf. XXI Fig. 1—5 *ae*), läuft mit ihrer oben erwähnten, verhältnissmässig schmalen, aber nicht besonders kurzen Ansatzröhre in ungefähr rechtem Winkel vom Utriculus nach aussen und etwas nach hinten. Die Ampulle selbst ist wie die vordere eine ovale Blase und etwas kleiner als die letzterwähnte Ampulle. Sie ist wie bei den meisten Fischen nach der Seite gerichtet, so dass ihr Dach nach hinten-innen steht und ihr Septum transversum mit der Crista acustica, zu welcher sich der Ramulus ampullæ externæ (*rae*) ausbreitet, fast senkrecht nach oben steigend und ihre vordere-untere Wand der Quere nach sattelförmig umfassend, sich an dieser Wand in aufrechter Stellung befindet. Die äussere Ampulle ist verhältnissmässig höher als die vordere und von einer Seite zur anderen etwas zusammengedrückt (Taf. XXII Fig. 14 von der Seite, Fig. 13 von oben und Fig. 15 im queren Durchschnitt). Ihre Crista hat übrigens ungefähr dieselbe Gestalt als die der vorderen Ampulle; von oben gesehen ist sie biconcav (Fig. 13); ihr oberer Rand ist sensenförmig concav und im queren Durchschnitt ist sie triangulär, nach beiden Enden hin, jedoch mehr nach dem einen Ende, abflachend. Auf ihr sitzt die hier etwas höhere Cupula terminalis (Fig. 15 *cu*). Die Ampulle geht mit ihrem hinteren Ende in den äusseren Bogengang, *Canalis m. externus* (Taf. XXI Fig. 1—5 *ce*), über, welcher nach hinten läuft und sich dann, etwas nach unten senkend, nach innen biegt, um sich nach einer starken Biegung nach vorn und etwas nach oben zu wenden; zuletzt mündet er, nach einer starken Erweiterung, in den Sinus utriculi superior

http://dl.ub.uni-freiburg.de/diglit/retzius1881-1/0147
© Universitätsbibliothek Freiburg
gefördert durch
Baden-Württemberg

(*ss*). Der äussere Bogengang ist cylindrisch und, wenn auch unbedeutend, schmaler, aber etwas länger als der vordere Bogengang.

Ich habe jetzt die Abtheilung des Gehörorgans geschildert, welche aus dem Utriculus und Sinus utriculi superior besteht, und gezeigt, dass der vordere Bogengang nebst seiner Ampulle und der äussere Bogengang nebst seiner Ampulle mit ihren beiden Enden direct in dieselbe münden; und ferner, dass der Recessus utriculi sich mit einer schmalen Röhre in den Utriculus öffnet. Ich habe nun noch die übrigen Theile zu schildern, welche aus dem Sacculus mit der Lagena cochleæ und dem hinteren Bogengang nebst seiner Ampulle bestehen. In welcher Weise hängen nun die letzteren Theile mit der ersten Abtheilung zusammen? Es findet sich zwar eine directe Communication zwischen den Theilen des Utriculus und dem Sacculus; bei dem Rochen aber vermittelt der Recessus utriculi, nicht der Utriculus selbst, diese Verbindung. Also führt, wie schon oben erwähnt wurde, eine ovale Oeffnung (Canalis recessu-saccularis), welche hier gewissermassen dem Canalis utriculo-saccularis (*crs*) anderer Fische entspricht, vom oberen Ende der hinteren Wand des Recessus utriculi in den *Sacculus* (Taf. XXI Fig. 1—3, 5 *s*) hinein. Dieser letztere besteht aus einem besonders grossen, weiten, von vorne nach hinten etwas abgeplatteten, rundlich-eckigen Sack, dessen Länge- und Höhemasse ungefähr gleich gross sind. Nach vorn hin stösst er an den Recessus utriculi, an den Utriculus und dessen Sinus utriculi superior; seine vordere-obere Ecke läuft in eine aufsteigende und sich nach oben mehr oder weniger verschmälernde Röhre (Aquaeductus vestibuli oder Ductus endolymphaticus, Taf. XXI Fig. 1, 2 *de*) aus; hinten mündet in den Sacculus die kleine Lagena cochleæ. Zu dem unteren Theil der hinteren Wand läuft der Nervus acusticus, welcher hier an derselben nach hinten seinen grossen Ramus posterior mit dessen Zweigen sendet, von welchen die Verzweigungen des *Ramulus sacculi* sich nach unten hin an der unteren Wand des Sacculus ausbreiten, und ein langer schmaler Ast, welcher von mir früher als der Nervenast der Pars basilaris cochleæ aufgefasst wurde, nunmehr aber *Ramulus neglectus* (Taf. XXI Fig. 1, 2 *rn*) genannt wird, neben der hinteren Wand nach oben bis in die Nähe der oberen Wand des Sacculus hinaufsteigt; woneben endlich der *Ramulus lagenæ* (*rl*) und der *Ramulus ampullæ posterioris* (*rn*) in horizontaler Richtung an der hinteren Wand zu je ihrer Endverzweigung verlaufen; auf der Innenfläche der unteren Wand liegt die langgezogene *Macula acustica sacculi* (*ms*), in welcher sich der Ramulus sacculi mit allen seinen plexusförmig verzweigten Maschen verbreitet und endigt. Auf dieser Macula, welche sich auch etwas zur vorderen Wand des Sacculus hinüberstreckt und im ganzen eine halbmondförmige Gestalt hat (Taf. XXIII Fig. 1 *ms*, von ihrer Innenfläche gesehen), befindet sich die grosse Kristallansammlung, welche dem Otolithen des Sacculus entspricht. An der hinteren Wand des Sacculus, dessen unterem Theil etwas näher, findet man eine taschenförmige Ausstülpung (*l*), welche der bei den Knochenfischen vorhandenen entspricht und die *Lagena cochleæ* bildet. Sie steht mit rundlich-ovaler Oeffnung in weiter offener Verbindung mit dem Sacculus (Taf. XXIII Fig. 1 *csl*). An ihrer hinteren Wand breitet sich ein Nervenast, Ramulus lagenæ, in einer ovalen, ausgezogenen Nervenendstelle, *Papilla ac. lagenæ* (Taf. XXIII Fig. 8 *pl*), aus. Wie eben erwähnt wurde, läuft ein schmaler Nervenast, oft in einer schwachen Seitwärtsbiegung nach oben hin zur oberen Wand des Sacculus; dieser Ast entspricht dem früher von mir als »Ramuli partis basilaris cochleæ», beschriebenen Gebilde, obwohl er bei dem Rochen nur aus einem Ast besteht und seine Endigungsstelle an der Innenfläche der Wand des Sacculus selbst und nicht wie bei den Knochenfischen im Utriculus hat. Nachdem ich, wie in dieser Arbeit näher dargelegt werden soll, bei der Untersuchung der Batrachier und noch mehr bei der der Reptilien gefunden habe, dass diese Nervenendstelle der Pars basilaris cochleæ der höheren Thiere nicht entspricht, nenne ich sie nunmehr, in Uebereinstimmung mit der Darstellung des Gehörorgans der übrigen Wirbelthiere, *Ramulus neglectus* und die Nervenendstelle die *Macula acustica neglecta*. Diese Nervenendstelle (Taf. XXI Fig. 1, 2 3 *mn*); (Taf. XXIII Fig. 5 *mn*) ist eine kleine, nierenförmig ovale Platte, unmittelbar an der Einmündungsstelle einer schmalen, in den Sacculus mündenden Röhre belegen, welche ich *Ductus canalis posterioris* (*dcp*) genannt habe; diese Röhre öffnet sich nämlich mit einer etwas erweiterten, ovalen Mündung in den Sacculus hin, geht von da ungefähr horizontal nach vorn, um dann in rechtem Winkel in den hinteren Bogengang einzumünden. Dieser letztere, der hintere Bogengang, *Canalis m. posterior* (Taf. XXI Fig. 1—3 *cp*), hängt nicht direct mit dem Utriculus und den anderen Bogengängen zusammen, sondern bildet, wie schon von älteren Anatomen hervorgehoben wurde, einen in sich abgeschlossenen Zirkel, welcher nach Lospräparirung beinahe wie eine freie Bildung an der hinteren Wand des Sacculus liegt. Er ist nämlich nur durch die eben erwähnte Röhre (*dcp*) mit dem übrigen membranösen Gehörorgan inniger vereinigt. Von der Einmündungsstelle dieser Röhre gerechnet, geht der hintere Bogengang nach

http://dl.ub.uni-freiburg.de/diglit/retzius1881-1/0148
© Universitätsbibliothek Freiburg
gefördert durch
Baden-Württemberg

unten und etwas nach vorn, biegt sich dann nach hinten und läuft zur hinteren Wand des Sacculus. Dort erweitert er sich zu der oval-blasenförmigen Partie, welche die hintere Ampulle, *Ampulla posterior* (Taf. XXI Fig. 1—3 *ap*), darstellt, an deren unterer Wand sich der Ramulus ampullæ posterioris sattelförmig ausbreitet, um in der hier befindlichen, querstehenden Crista acustica zu endigen; diese Crista hat eine derjenigen der vorderen Ampulle ähnliche Gestalt (Taf. XXII Fig. 9 von oben, Fig. 10 im Durchschnitt) und trägt eine niedrige Cupula terminalis (*cu*); die hintere Ampulle hat ungefähr dieselbe Form als die vordere, ist aber grösser und besonders breiter als diese; sie geht nach hinten wiederum in den hinteren Bogengang, *Canalis m. posterior* (Taf. XXI Fig. 1—3 *cp*) über, welcher dann nach oben und etwas nach hinten und später nach vorn steigt, um sich in der Nähe des Ductus endolymphaticus ziemlich schnell nach unten und etwas nach hinten zu biegen und beim Einmünden der Communicationsröhre zum Sacculus direct in sich selbst überzugehen, also gewissermassen einen, obwohl unregelmässigen, »Zirkel» oder Zirkelgang bildend. Der hintere Bogengang ist cylindrisch; seine untere-vordere Hälfte, ist etwas kürzer, zugleich aber auch weiter als die obere-hintere und längere Hälfte, welche ungefähr dieselbe Breite als der vordere Bogengang besitzt.

Nach dieser Darstellung des Utriculus, des Recessus utriculi, des Sacculus mit der Lagena cochleæ und der drei Bogengänge mit ihren Ampullen bleibt noch der Apparat zu schildern übrig, welcher schon Monro und anderen älteren Anatomen mehr oder weniger bekannt war, dann von E. H. Weber näher untersucht und von Breschet unter dem Namen »canal ou tube ascendant» genauer beschrieben, sowie endlich von Hasse als der Aquæductus vestibuli oder *Ductus endolymphaticus* erkannt worden ist. Wie oben hervorgehoben wurde, haben ältere Anatomen und dann vorzugsweise Weber und Breschet diesen Gang als von dem Sacculus des membranösen Gehörorgans direct durch die Haut zur Aussenwelt führend geschildert. Hasse aber, nach dessen Ansicht diese Röhre durch Zusammensetzung aus zwei Röhren, einer von dem Sacculus und einer von dem Utriculus her gebildet wird, lässt sie nicht frei an der Hautoberfläche münden, sondern als einen Blindsack endigen, und nur eine äussere periostale Röhre an der Hautoberfläche ausmünden. Nach meinen Untersuchungen geht, wie oben angedeutet wurde, die vordere-obere Ecke des Sacculus in eine immer mehr sich verschmälernde, röhrenförmige Verlängerung über, welche nach oben steigt, wobei das von Hasse erwähnte starke Periost sich innig an ihrer häutigen Wand befestigt. Eine vom Utriculus ausgehende, mit der Röhre des Sacculus verschmelzende, derartige Röhre habe ich nicht finden können. Diese Röhre (Taf. XXI Fig. 1, 2 *de*) von dem Sacculus her, welche, wie Hasse gezeigt hat, im ganzen mit den bei den Knochenfischen befindlichen übereinstimmt und ohne allen Zweifel als ein *Ductus endolymphaticus* aufzufassen ist, steigt weiter als ein schmaler, von Epithel bekleideter, offener Gang nach oben, verlässt die Kapsel des membranösen Gehörorgans durch ein Loch in der Knorpelwand des Schädels und geht, etwas sich erweiternd, in die oben beschriebene grössere, subcutane Höhle hinein. Hier geht dieser Ductus mit seiner rundlichen Mündung in den, in der erwähnten Höhle befindlichen Sack (*se*) über, welcher von Hasse den guten Namen *Saccus endolymphaticus* erhalten hat. Dieser ziemlich dickwandige, inwendig überall von Epithel bekleidete Sack liegt, wie oben ausführlich beschrieben wurde, dicht unter der Haut, und geht mit seinem schmaleren, hinteren Ende in einen fast gerade nach aussen ziehenden, schmalen Canal über, welcher, in der Haut verlaufend, mit rundlicher Oeffnung (*ade*) an der Hautoberfläche selbst mündet. Sowohl der Sack als der Ausführungsgang sind in natürlichem Zustande mit einer Ansammlung von kleinen, weissen Kalkkristallen angefüllt. Wenn man leise auf die die Säcke bedeckende Haut drückt, fliesst eine gleichartige, weissschimmernde Flüssigkeit aus den Hautöffnungen heraus; dies ist auch der Fall, wenn der Roche noch lebt und bei guter Lebenskraft ist, und es stellt keine krankhafte, postmortale oder durch gewaltsames Eingreifen entstandene Erscheinung dar. Hier liegt also eine offene Verbindung des äusseren Mediums — Meereswasser — durch die Hautöffnungen mit den subcutanen Säcken vor, sie bleibt aber hier nicht stehen. Ich habe mich bestimmt davon überzeugt, dass diese offene Verbindung durch den ganzen Ductus endolymphaticus bis zum Sacculus fortläuft, und dass also das ganze membranöse Gehörorgan durch den fraglichen Gang in offener Communication mit dem äusseren Medium steht — ein in der That sehr eigenthümliches Verhältniss. Das unten näher zu beschreibende Epithel erstreckt sich in ununterbrochener Bekleidung längs der ganzen Innenfläche vom Sacculus durch den Ductus endolymphaticus und durch den Saccus endolymphaticus nach aussen durch den äusseren Ausführungsgang und dessen Hautöffnung hinaus, und der Gang endigt nicht blind während seines Verlaufes nach obenaussen. Ich habe, um mich noch weiter davon zu überzeugen, eine Reihe von Injectionen mit der Richardsonschen, blauen Flüssigkeit durch die Hautöffnungen der Sackcanäle angestellt, und dabei stets gefunden dass die Flüssigkeit

http://dl.ub.uni-freiburg.de/diglit/retzius1881-1/0149
© Universitätsbibliothek Freiburg
gefördert durch
Baden-Württemberg

äusserst leicht durch den Saccus und Ductus endolymphaticus in den Sacculus hinab verläuft und sich von hier in das übrige Gehörorgan verbreitet, wodurch mir also auch der Zusammenhang zwischen den Hautöffnungscanälen und dem Gehörorgane direct dargelegt zu sein scheint.

Nach dieser Darstellung der gröberen morphologischen Verhältnisse des membranösen Gehörorgans von Raja clavata gehe ich zur Schilderung seiner feineren, histologischen Beschaffenheit über. Die *Wand* des membranösen Gehörorgans besteht überall aus einem derben, durchsichtigen Gewebe, welches an verschiedenen Theilen von wechselnder Dicke ist; im ganzen sind die drei Bogengänge — mit Ausnahme des vorderen-unteren Theils des hinteren — sowie die drei Ampullen und der untere Umfang des Recessus utriculi und des Sacculus am dickwandigsten; dünner sind die Wände des Utriculus, des unteren Umfangs des Recessus utriculi und des Sacculus, ferner diejenigen der Lagena cochleæ sowie des vorderen-unteren Theils des hinteren Bogenganges.

In den zuerst genannten *Bogengängen* behält aber die Wand nicht dieselbe Dicke in ihrem ganzen Umfange; sie ist nähmlich dicker in ihren Seitentheilen (Taf. XXII Fig. 16). Bei mikroskopischer Untersuchung zeigt sich die Wand der Bogengänge aus einer im ganzen homogenen, nur hie und da feinstreifigen Grundsubstanz mit darin eingestreuten Zellen zu bestehen; diese Zellen sind feinkörnig und mit zahlreichen, ebenfalls feinkörnigen, nach verschiedenen Richtungen ausstrahlenden Ausläufern versehen, welche nach mehrmahligen, dichotomischen Theilungen die Zwischensubstanz in vielerlei Weise durchziehen und sich oft mit denen der Nachbarzellen verbinden (Taf. XXII Fig. 19). Man hat früher diese Substanz als einen Knorpel mit sternförmigen Zellen aufgefasst.

In ihr verlaufen einzelne Blutgefässe. Die Innenfläche der Bogengangswand ist zunächst mit einer elastischen, aus zahlreichen sich kreuzenden, glänzenden, elastisch aussehenden Fasern verwebten Haut bedeckt, welcher Haut dann ein einschichtiges, niedriges, polygonales Epithel mit ovalen Kernen nach innen folgt, das Lumen des Bogengangs begrenzend. Nach der einen Seite (Taf. XXII Fig. 16 *r*), der sogenannten Raphe, hin ändert dies Epithel die Beschaffenheit, indem die Zellen sich der Quere des Ganges nach spindelförmig sehr verlängern (Taf. XXII Fig. 18); in der Mittellinie der Raphe sind die Zellen mehr birnförmig mit runden Kernen und zugleich höher, so dass am Querschnitt (Taf. XXII Fig. 16, 17 *r*) das Epithel hier eine ins Lumen des Ganges hervorragende, kleine Firste bildet. In die Wand der Bogengänge setzt sich die der *Ampullen* ohne Veränderung fort; sie ist aber am Dache derselben dicker als am Boden; die fast homogene Grundsubstanz mit ihren eingestreuten, verzweigten Zellen ist nach innen zu von einer faserigen, elastisch erscheinenden Haut und einem einschichtigen, polygonalen Epithel bekleidet; letzteres verändert sich in der Mittellinie des Daches, in der Raphe, in ganz derselben Weise wie in den Bogengängen und bildet auch hier eine kleine, längsverlaufende Firste (Taf. XXII Fig. 3 *r*), am Boden der Ampullen ist die knorpelige Wand dünner; die elastische Faserhaut ist ziemlich dick; das Epithel (Taf. XXII Fig. 5) zeigt zwischen den polygonalen platten Zellen (*e*) einzelne, schmalere, durch Ueberosmiumsäure sich dunkler färbende, unregelmässige Zellen (*pe*), welche besonders gegen die Septa hin zahlreicher auftreten. Gegen die Crista hin wird das Epithel im ganzen höher, kubisch und zuletzt cylindrisch. Die, wie oben beschrieben wurde, im Durchschnitte triangulären Septa der Ampullen bestehen aus derselben membranösen Substanz wie die der Bogengänge und der übrigen Theile der Ampullen; an ihrer Basis dringen die Nervenfasern der betreffenden Nervenzweige ein und steigen (Taf. XXII Fig. 4 *n*) umbiegend, einzeln oder seltener bündelweise, durch die Grundsubstanz in die Höhe, um, an dem oberen Rand der Septa angelangt und die Myelinscheide abgebend, nackt in das hier befindliche Epithel der Cristæ acusticæ auszutreten und, dichotomisch sich theilend, sich in demselben zu verbreiten. Dies Epithel, das *Nervenepithel* der Cristæ acusticæ, hat im Durchschnitt eine Höhe von 0,075 mm. und besteht, ausser den erwähnten Nervenfasern, aus zwei Arten von Zellen, den Fadenzellen (eigentlichen Epithelzellen, Stütz- oder Isolirungszellen) und den Haarzellen. Erstere, die *Fadenzellen* (Taf. XXII Fig. 7), erscheinen isolirt als lange, fadenartig schmale Zellen, mit einem länglich-ovalen Kern versehen, welcher entweder dicht am unteren Ende oder etwas höher oben an der Zelle liegt; an dem Ende, in dessen Nähe der Kern liegt, haben die Zellen eine erweiterte, quer abgestutzte Partie, einen Fuss. Mit diesem Fuss sitzen nun die Zellen der häutigen Wand des Septum an und ragen, senkrecht darauf stehend, bis zur Oberfläche des Cristaepithels; der Leib dieser Zellen ist, wie die angeführten Figuren zeigen, im ganzen sehr dünn, jedoch von etwas verschiedener Dicke und hat oft am oberen Ende einen etwas erweiterten Theil. Die *Haarzellen* (Taf. XXII Fig. 6) sind cylindrisch oder ein wenig flaschenförmig, am oberen Ende mit einer platten, rundlichen Fläche versehen, welche, von der Seite betrachtet, als eine glänzende Scheibe erscheint, von deren Mitte ein im unversehrten Zustande langes Haar ausschiesst. Der

http://dl.ub.uni-freiburg.de/diglit/retzius1881-1/0150
© Universitätsbibliothek Freiburg
gefördert durch
Baden-Württemberg

Leib dieser Zellen erscheint, besonders nach Behandlung mit Reagenzien (Ueberosmiumsäure, Müllerscher Lösung) an der Oberfläche stark körnig, enthält in seiner Mitte oder näher dem anderen Ende einen mehr oder weniger sphärischen Kern und läuft oft, wenn nicht verstümmelt, in einen feinen Faden aus. Diese Zellen, welche in Durchschnitt ohne Faden und Haaranhang eine Länge von 0,03—0,045 mm. zeigen, stehen nun zwischen den zuerst beschriebenen Epithelzellen in regelmässiger Anordnung eingestreut, so dass das ganze Epithel, von oben gesehen, eine Mosaik von dem in der Taf. XXII Fig. 8 angegebenen Aussehen bekommt; die runden Kreise entsprechen den oberen, haartragenden Enden der Haarzellen, die Zwischenräume werden von den oberen Enden der Epithelzellen ausgefüllt; die Grenzen der letzteren unter sich aber treten an solchen Bildern nicht deutlich hervor. Mit ihrem unteren Ende ragen die Haarzellen etwa bis zur Mitte der Höhe des Nervenepithels oder kaum so weit hinab; der Faden, in welchen sie auslaufen, ist besonders schwer zu verfolgen; bei diesen Fischen konnte ich ihn nur sehr kurze Strecken in isolirtem Zustande erhalten, da mein Material für solche Untersuchung nicht gut geeignet war; aller Wahrscheinlichkeit nach geht er aber in Nervenfäserchen über. Der obere Anhang dieser Zellen, das oben erwähnte Haar, das sog. *Hörhaar*, ragt nun von etwas breiterem Fusse sich immer mehr verschmälernd und zuletzt fein zugespitzt, steif und gerade in die Höhe; die längsten von mir gemessenen waren 0,05 mm. lang; gewöhnlich aber findet man nur kürzere, indem sie leicht zerbrechen und abgerissen werden; an der Basis solcher verstümmelter Haare sieht man hie und da, dass sie aus mehreren, dicht beisammen liegenden, feinen Fäserchen bestehen. Diese Hörhaare ragen nun, sagt man oft, »frei» in die Endolympha hinaus. Sie scheinen aber, wie Hasse bei den Knochenfischen behauptet hat, nicht ganz so frei zu sein. Auf den drei Cristæ befinden sich nämlich die oben nur kurz erwähnten *Cupulæ terminales*. Da die Frage von dem natürlichen Vorhandensein dieser Gebilde bei den Fischen neuerdings wieder gestellt wurde, beschreibe ich dieselben hier etwas genauer. Nach Behandlung, sogar längerer, mit Müllerscher Lösung behalten sie ihre im frischen Zustande sehr durchsichtige, fast gelatinöse Beschaffenheit und fallen beim Versuch sie zu erheben leicht in Stücke. Indessen erkennt man bei mikroskopischer Untersuchung, dass ihre Substanz streifig erscheint, indem sie aus langen, parallel nebeneinander liegenden, schmalen Bändern zu bestehen scheint, und an ihrer unteren Fläche sieht man die zuerst von Hasse bei Knochenfischen beschriebenen Löcher (Taf. XXII Fig. 27). Mit dieser Fläche sitzt die Cupula der Crista acustica auf; die nähere Gestalt der ganzen Cupula lässt sich aber an den in Müllerscher Lösung erhärteten Präparaten nicht genau darlegen. Es gelang mir aber dann das fragliche Gebilde auch bei den in Ueberosmiumsäure erhärteten Präparaten zu finden, und hier liess sich die Gestalt genau erforschen. Von der Seite gesehen erschien die Cupula in der vorderen Ampulle wie an der Taf. XXII Fig. 3 *cu* dargestellt ist; in der hinteren wie in der Fig. 10 *cu*, in der äusseren wie in der Fig. 15 *cu* und mehr vergrössert in Fig 25 *cu;* in der schmalen, hohen, äusseren Ampulle ist also die Cupula auch viel schmaler und höher; in der breiten und niedrigen hinteren hingegen verhältnissmässig am breitesten und niedrigsten. Besonders in der äusseren erscheint sie als kuppelförmig; bei näherer Untersuchung, besonders der isolirten, unter dem Auge rollenden Cupulæ, findet man aber bald, dass sie eine andere, ganz eigenthümliche Gestalt hat. Die Cupulæ der vorderen und der hinteren Ampullen erscheinen, schief von oben gesehen, wie die Taf. XXII Fig. 20, gerade von unten her, wie die Fig. 21 darstellt. Die untere Fläche ist also eine stark biconcave Furche, mit dem einen Ende etwas breiter; die von den Seitenrändern dieser Fläche aufsteigenden Seitenflächen nähern sich nach oben hin, besonders in der Mitte, wo sie deswegen an der oberen Kuppelfläche ein biconcav eingefasstes Feld bilden; zu beiden Seiten dieses Mittenfeldes, von ihr abgegrenzt, findet sich je ein nicht besonders steil abfallendes, etwas concaves Seitenfeld, welches mit concavem Rande an die untere Fläche grenzt. Die Cupula der äusseren Ampulle (Taf. XXII Fig. 22 von der Seite, Fig. 23 schief von unten, Fig. 24 gerade von oben gesehen) hat ungefähr dieselbe Gestalt; sie ist aber, wie erwähnt, höher und ihre untere Fläche ist nach dem einen Ende zu verhältnissmässig schmaler. Mit der unteren, concaven Fläche sitzen nun in allen drei Ampullen die Cupulæ an den Cristæ acusticæ. In allen den Fällen, wo es mir gelang die Cupulæ in situ zu studiren, fand sich immer, wie an der Taf. XXII Fig. 25 *spa* dargestellt ist, eine schmale Spalte zwischen der Crista und der unteren Cupulafläche; hier konnte ich bei stärkerer Vergrösserung immer deutlich die feinen Hörhaare der Haarzellen, nach der Cupula hin strebend und in ihr verschwindend, wahrnehmen. Ebenfalls trat bei der Vergrösserung eine deutlich ausgeprägte, feine Streifung der Cupula schön hervor; diese lief von der unteren Fläche her dem kleinen mittleren Felde der oberen Fläche convergirend zu (Taf. XXII Fig. 25); die Streifen an der Oberfläche gehen deswegen derselben parallel, die mittleren und tieferen stehen hingegen senkrecht. Bei starker Vergrösserung sieht man, be-

http://dl.ub.uni-freiburg.de/diglit/retzius1881-1/0151
© Universitätsbibliothek Freiburg
gefördert durch
Baden-Württemberg

sonders nach Zerzupfen und Färben mit Anilin, dass diese Streifen die Grenzen von feinen (0,003—0,0045 mm. breiten), im Querschnitte rundlichen, glasig homogenen und an den Rändern unebenen Fäserchen (Taf. XXII Fig. 26 *a*, *b*) angeben; diese Fäserchen erscheinen zuweilen, als ob sie etwas zusammengeschnellt seien (*b*). Aus solchen neben einander liegenden Fäserchen besteht nun die ganze Cupula; sie laufen in den dünnen Seitenrändern der unteren Fläche aus und stehen mit ihrem oberen Ende am Mittelfeld der oberen Fläche dicht gedrängt und quer abgestutzt; eine die Cupula oben bedeckende, dünne Cuticula, wie ich früher beim Hecht zu finden glaubte, konnte ich hier nie wahrnehmen. An der ganzen unteren Fläche befinden sich nun noch die schon erwähnten Löcher in schöner Anordnung (Taf. XXII Fig. 27 *o*); wie weit diese Löcher in die Substanz der Cupula eindringen, konnte ich nicht ausfinden. An der unteren Fläche sieht man ferner fast immer rundliche, körnige oder helle Körper festsitzend, welche Lymphkörperchen mit mehr weniger reichlichem und verzweigtem Protoplasma um die sphärischen Kerne sehr ähnlich sind, theilweise aber aus dem Cristaepithel ausgetretene, albuminöse Tropfen zu sein scheinen. Da die in Ueberosmiumsäure erhärteten Cupulæ, welche etwas graulich oder bräunlich gefärbt sind, kleiner erscheinen als die mit Müllerscher Lösung behandelten, so sieht es aus, als ob sie durch die erstere Erhärtungsflüssigkeit etwas schrumpften, welches indessen nicht mit dem gewöhnlichen Verhalten dieser Flüssigkeit übereinstimmt; eine solche Möglichkeit liegt aber hier vor, und ist deswegen auch möglich, dass die untere Fläche der Cupula in natürlichem Zustande der Crista acustica noch näher liegt und keine eigentliche Spalte vorhanden ist. Die gut ausgeprägte, immer zurückkehrende Gestalt der Cupulæ schliesst jedoch jeden Gedanken an Kunstproducte aus. Ebenfalls scheint es mir unmöglich annehmen zu können, dass die Cupulæ aus zusammengebackten Hörhaaren bestehen. Die glasig-gelatinösen Fäserchen der Cupulæ sind keineswegs mit den scharf contourirten, steifen Hörhaaren zu vergleichen. Wie aber die Hörhaare in den Cupulæ endigen, ob sie mit ihrer Substanz inniger zusammenhängen oder nur frei in die Löcher ihrer unteren Fläche eintauchen, kann ich nicht entscheiden. Jedenfalls aber scheint mir die normale Existenz der Cupulæ bei den Rochen wie auch bei vielen anderen Fischen (s. oben bei den Knochenfischen und den Ganoiden) ausser allem Zweifel gesetzt zu sein.

Nach dieser, alle drei Bogengänge und ihre Ampullen betreffenden Beschreibung der feineren Verhältnisse gehe ich jetzt zu dem Utriculus und dem Recessus utriculi über. Die Wand des *Utriculus* ist dünn, besonders im hinteren Umfang; sie besteht aus einer sehr dünnen, häutigen Schicht mit den stark verzweigten Zellen, dann folgt nach innen eine stark entwickelte, elastisch aussehende Faserhaut, welche inwendig von einem einfachen polygonalen, platten Epithel bekleidet ist; als Fortsetzung von der Raphe der vorderen und äusseren Bogengänge findet sich auch im Utriculus eine entsprechende Anordnung des Epithels. Die Wand des *Recessus utriculi* ist, wie erwähnt, im oberen Umfang dünn, im unteren verhältnissmässig dick; sie besteht aus denselben Schichten wie die der Bogengänge und der Ampullen, nämlich einer häutigen, verzweigte Zellen führenden Schicht, nach innen davon, im oberen Theil, aus einer elastisch aussehenden Faserhaut und einem dieselbe bekleidenden, einfachen, polygonalen, platten Epithel; im unteren Umfang tritt gegen die Macula acustica hin ein anderes Epithel auf, welches aus schmaleren, unregelmässigen Zellen besteht, die in den verschiedensten Wirbeln zwischen den polygonalen Zellen sich in verzweigten Reihen umherschmiegen (Taf. XXII Fig. 31 *pe*); diese Zellen färben sich durch Ueberosmiumsäure dunkel, olivgrau und sind derselben Art wie die aus der Nähe der Cristæ acusticæ beschriebenen. Es scheint, als ob sie aus grossen, verzweigten Zellkörpern bestehen; bei näherer Untersuchung findet man aber in ihnen zahlreiche, längliche, spindelförmige Kerne, welche darauf hinweisen, dass jede Zelle nur klein ist, dass sie aber dicht beisammen liegen und ihre Grenzen nicht scharf hervortreten. Am unteren schalenförmigen Umfang des Recessus utriculi ist die Wand dick; die an ihrer unteren Wand von innen her sich ausbreitenden Nervenfasern dringen schief durch dieselbe hinein und laufen, die Myelinscheide bald abgebend, bald noch eine Strecke behaltend, ins Epithel der Macula acustica aus; in dieser, deren Gestalt und Lage schon oben beschrieben wurden, verhalten sie sich in ähnlicher Weise wie in den Cristæ acusticæ. Das Epithel der Macula, im Durchschnitt von 0,066 mm. Höhe, besteht aus denselben zwei Zellenarten wie dasjenige der Cristæ, nämlich den *Fadenzellen* (eigentlichen Epithelzellen) und den *Haarzellen* (Taf. XXII Fig. 29). Ich kann deswegen auf die bei den Cristæ gegebene Schilderung hinweisen; die beiden Zellenarten sind in der Macula ebenfalls in derselben Anordnung vertheilt und sei hier nur angeführt, dass die Hörhaare, von welchen jede Haarzelle eins trägt, von mir hier immer kurz gefunden wurden. Auf dieser Macula liegt nun ein kreideweisser Otolith von der in der Taf. XXI Fig. 13 *no* abgebildeten Form. Er schien zuweilen durch den Ductus utriculi mit dem Sacculusotolithen zusammenzuhängen. Schon bei sehr leisem Druck zerfällt er wie

http://dl.ub.uni-freiburg.de/diglit/retzius1881-1/0152
© Universitätsbibliothek Freiburg
gefördert durch
Baden-Württemberg

ein Brei in eine pulverige Masse. Bei mikroskopischer Untersuchung findet man, dass diese aus einer zahllosen Menge von sehr kleinen, glänzenden Körperchen oder Kristallen besteht; die Kristalle, die Otoconien, sind aber von wechselnder Grösse (0,004—0,025 bis 0,075 mm.); sie sind meistens rundlich oder oval, oft, und besonders die grösseren, mit einer äquatorialen Firste versehen, welche in der Seitenansicht an den beiden Enden der Kristalle spitz konförmig ausläuft (Taf. XXI Fig. 19); in den grösseren Kristallen sieht man oft, bei Flächenlage, eine von der Mitte aus radiirende, und in Randlage eine entsprechende, concentrische Streifung; sie werden durch Anilin nicht merkbar gefärbt; nach Zusatz von Essigsäure gehen zahlreiche Gasblasen ab, und die Kristallkörperchen verlieren in concentrischen Schichten ihren starken Glanz; nachdem die centrale Partie zuletzt durch die Säure extrahirt ist, behalten die Körperchen jedoch ihre ursprüngliche Gestalt, sind aber nunmehr blass und färben sich in Anilin. Am Rande des Otolithen findet sich nach Ueberosmiumsäure-Erhärtung eine sehr spärliche, klare, glasige Substanz, welche schwach streifig und ein wenig durchlöchert ist; sie entspricht wahrscheinlich einer Membrana tectoria.

Die Wand des *Sacculus* ist im ganzen sehr dünn, nur am unteren Umfang etwas dicker; sie besteht aus einer sehr dünnen, häutigen Schicht, nach innen zu von den elastischen Faserhäutchen und dem einfachen, polygonalen, platten Epithel bekleidet. Nach unten zu, gegen die Macula acustica hin, tritt, wie im Recessus utriculi, das eigenthümliche, sich zwischen den polygonalen Zellen in verzweigten Reihen und Wirbeln schlingende, in Ueberosmiumsäure sich dunkel färbende Epithel auf. In der Taf. XXIII Fig. 2 ist eine Partie der beiden Epithelzellenarten bei starker Vergrösserung abgebildet. Die *Macula acustica sacculi* besteht, wie gewöhnlich, aus denselben beiden Zellenarten wie in der Macula ac. recessus utriculi, nämlich *Fadenzellen* und *Haarzellen* (Taf. XXIII Fig. 3); die Höhe des ganzen Nervenepithels ist im Durchschnitt dieselbe wie die der Macula recessus utriculi; die ziemlich dicke Wand unter der Macula sacculi enthält zahlreiche, sie in schiefer Richtung durchlaufende Nervenfasern, welche, wie in den Maculæ gewöhnlich geschieht, in den Randpartien viele Schlingen bilden; bei diesen in der Wand verlaufenden, markhaltigen Nervenfasern habe ich mich bestimmt davon überzeugt, dass sie sich oft in zwei, drei und sogar vier Fasern theilen. Auf der Macula liegt ein grosser Otolith, welcher unregelmässig oval und abgeplattet und mit einer schwach concaven Fläche nach aussen-oben und einer etwas mehr convexen Fläche nach innen-unten gerichtet ist; an dem unteren Rande der convexen Fläche führt er eine schmale, seichte Furche; dieser Otolith (Taf. XXI Fig. 13 *so*, 14) reicht von der Macula hoch nach oben im Sacculus; er hängt oft mit den Otolithen des Recessus utriculi und der Lagena zusammen und von ihm schiesst ein Fortsatz in den Ductus endolymphaticus aus; er ist kreideartig weiss, zerfällt sehr leicht in einen Brei und besteht, mikroskopisch untersucht, aus ganz ähnlichen Otoconien von derselben Beschaffenheit wie die des Otolithen des Recessus utriculi (s. o.). In der Furche am unteren Rande der convexen Fläche befindet sich eine spärliche, glasige Substanz, welche, in Ueberosmiumsäure erhärtet, eine streifig balkige Struktur mit zahlreichen kleinen Höhlen zeigt; an der freien Fläche trägt sie viele kleine Löcher; diese Substanz, welche eben der Macula sacculi anliegt, entspricht aller Wahrscheinlichkeit nach einer Membrana tectoria.

Die Wand der *Lagena cochleæ* stimmt ganz mit der des Sacculus überein; ebenso ist ihre *Papilla acustica* ganz so gebaut wie die Maculæ und Cristæ acusticæ, also aus zwei Zellenarten, *Fadenzellen* und *Haarzellen*. Auf dieser Papilla ruht ein Otolith, welcher gewöhnlich mit dem der Macula sacculi zusammenhängt und ganz wie dieser gebaut ist.

Die am oberen Umfang des Sacculus, am Eingang zum Ductus canalis posterioris belegene Nervenendstelle, *Macula acustica neglecta*, besteht gleichfalls aus denselben beiden Zellenarten, den *Fadenzellen* und *Haarzellen* (Taf. XXIII Fig. 6), wie in den anderen Maculæ und den Cristæ acusticæ; hier konnte ich keinen Otolithen und keine Membrana tectoria auffinden.

Der vom Sacculus nach oben führende Gang, *Ductus endolymphaticus* (Aquæductus vestibuli), hat an seinem Anfange eine nur dünne Wand, eine unmittelbare Fortsetzung derjenigen des Sacculus. Beim Eintritt in den Knorpelcanal aber erhält die Wand des Ganges eine vom Perichondrium der Vestibularhöhle stammende, fibröse Verstärkung; nach dem Austritt aus diesem Canal und dem Eintritt in das Unterhautgewebe wird die Wand durch das letztere noch mehr verstärkt, so dass sie nunmehr dick ist und diese Dicke durch den Saccus endolymphaticus hindurch bis zur Ausmündungsröhre behält; sie besteht hier aus gewöhnlichem, fibrillärem Bindegewebe mit eingestreuten, schwarzen und verzweigten Pigmentzellen; an der die äussere Haut durchziehenden Ausmündungsröhre ist die Wand von dem Gewebe der Haut nicht deutlich gesondert. Der ganze Gang ist von einer einfachen Epithelschicht bekleidet, welche

http://dl.ub.uni-freiburg.de/diglit/retzius1881-1/0153
© Universitätsbibliothek Freiburg
gefördert durch
Baden-Württemberg

sich direct von dem Epithel des Sacculus fortsetzt; im Gange erhöht sich das Plattenepithel des Sacculus zu einem Cylinderepithel, welches im Knorpelcanal und dem danach folgenden Theile meistens aus sehr hohen und schmalen Zellen besteht (Taf. XXI Fig. 18); dieses Epithel bildet hier wulstige Erhöhungen, zwischen welchen ein etwas niedrigeres Cylinderepithel vorhanden ist. In dem Saccus endolymphaticus wird das Epithel im ganzen ein niedrigeres, cylindrisches; die Höhe der Zellen wechselt jedoch an verschiedenen Stellen (Taf. XXI Fig. 15, 16); in der Ausmündungsröhre in der äusseren Haut erhält es sich in etwa denselben Gestalten, also ein nicht sehr hohes Cylinderepithel bildend. Ich suchte bei lebendem Thiere und am erhärteten Materiale nach Flimmerepithel, konnte es aber in keinem Theile des Ganges finden. Das Lumen desselben ist bekannter Weise mehr oder weniger mit Otoconien angefüllt, welche direct mit dem Otolithen des Sacculus in Verbindung stehen.

Es ist nun noch der Bau des *Nervus acusticus* und seiner Zweige kurz zu besprechen. Der Stamm des Nerven besteht durch und durch aus im allgemeinen breiten, myelinhaltigen Nervenfasern; ich konnte hier keine Ganglienzellen finden. Die Zweige enthalten ähnliche Nervenfasern; ausserdem aber sind hier sowohl im Ramus anterior als im Ramus posterior zahlreiche, oppositipol-bipolare Ganglienzellen, von gewöhnlichem Typus cerebrospinaler Fischganglienzellen, die Nervenfasern unterbrechend, vorhanden.

Das Gehörorgan von Raja batis L.

Tafel XXIII. Fig. 9—12.

Bei der Raja batis ist das Gehörorgan nach demselben Typus eingerichtet und gebaut wie bei der Raja clavata. Das in dem geschlossenen, knorpeligen Vestibulum befindliche membranöse Gehörorgan ist eigentlich nur in den Proportionen von dem der letzteren etwas verschieden. Man unterscheidet hier ebenfalls folgende Abtheilungen desselben: *Utriculus* mit dem *Sinus utriculi superior, Recessus utriculi, Sacculus, Lagena cochleæ, Ductus endolymphaticus* (Aquæductus vestibuli) mit dem *Saccus endolymphaticus, Ampulla anterior, Ampulla externa, Ampulla posterior* mit den entsprechenden drei *Bogengängen.*

Von Nervenendstellen unterscheidet man hier ebenfalls eine *Macula acustica recessus utriculi,* eine *Macula acustica sacculi,* eine *Papilla acustica lagenæ cochleæ,* eine *Macula acustica neglecta* und drei *Cristæ acusticæ ampullarum.*

Der Nervus acusticus theilt sich in zwei grössere Aeste, nämlich: einen vorderen, *Ramus anterior* (R. vestibularis aut.), welcher die Macula ac. rec. utriculi, sowie die Crista ac. der vorderen und der äusseren Ampulle mit je einem Zweige (*Ramulus rec. utriculi, Ramulus ampullæ anterioris* und *Ramulus ampullæ externæ*) versieht, und in einen hinteren Ast, *Ramus posterior* (R. cochlearis aut.), welcher die Macula ac. sacculi, die Macula ac. neglecta, die Papilla ac. lagenæ cochleæ und die Crista ac. ampullæ posterioris mit ihren Zweigen (*Ramulus sacculi, Ramulus neglectus, Ramulus lagenæ* und *Ramulus ampullæ posterioris*) versorgt.

Der *Utriculus* (Fig. 9, 10 *u*) ist wie bei der Raja clavata eine ziemlich weite Röhre, welche sich von der Mündungsröhre der vorderen Ampulle unmittelbar nach hinten-oben fortsetzt, in der Nähe ihrer Mitte die Mündungsröhre der äusseren Ampulle und daneben noch die schmale, cylindrische Röhre (*Ductus utriculi*), welche die Verbindung mit dem Recessus utriculi vermittelt (Fig. 9, 11 *du*), aufnimmt. An seinem hinteren Ende nimmt der Utriculus den von vorn-oben einmündenden, erweiterten, vorderen Bogengang, und etwas weiter nach hinten-unten den ebenfalls erweiterten, äusseren Bogengang auf.

http://dl.ub.uni-freiburg.de/diglit/retzius1881-1/0154
© Universitätsbibliothek Freiburg
gefördert durch
Baden-Württemberg

Der *Recessus utriculi* (Fig. 9, 10, 11 *rec*) ist eine ovale Blase, welche unter dem Utriculus liegt, mit ihm aber nur durch die erwähnte Röhre (Ductus utriculi) zusammenhängt; mit dem Sacculus steht er ausserdem, ebenfalls wie bei der Raja clavata, am oberen-hinteren Umfang durch eine sehr kurze, cylindrische Röhre in offener Verbindung (Fig. 9, 11 *crs*). Am unteren Umfang trägt er die ovale *Macula ac. recessus utriculi*, welche zungenförmig an der hinteren Wand emporsteigt.

Die vordere Ampulle, *Ampulla anterior* (Fig. 9—11 *aa*), ist verhältnissmässig grösser als bei der Raja clavata, sonst aber, wie auch ihre Crista acustica, von gleicher Gestalt. Der vordere Bogengang, *Canalis anterior* (Fig. 9, 10 *ca*), ist kürzer, breiter und läuft weniger gekrümmt nach oben-hinten und innen.

Die äussere Ampulle, *Ampulla externa* (Fig. 9—11 *ae*), ist ebenfalls grösser als bei der Raja clavata, übrigens mit ihrer Crista acustica von derselben Gestalt. Der äussere Bogengang, *Canalis m. externus* (Fig. 9, 10 *ce*), ist verhältnissmässig kürzer und breiter.

Die hintere Ampulle, *Ampulla posterior* (Fig. 9, 10 *ap*), liegt am hinteren Umfang des Sacculus und stellt eine grosse, ovale und blasenförmige Erweiterung des hinteren Bogengangs, *Canalis m. posterior* (Fig. 9, 10 *cp*), dar, welcher hier wie bei der Raja clavata einen, wie man sagt, in sich selbst abgeschlossenen Ring bildet, mit einem vorderen-unteren, etwas breiteren und in starkem Winkel gebogenen und einem hinteren-oberen, schmaleren — aber im Verhältniss zu dem der Raja clavata breiten — Theil; der erstere Theil hängt auch hier durch einen, bei diesem Fische aber kürzeren Gang oder Röhre (Ductus canalis posterioris) mit dem Sacculus zusammen (Fig. 9, 10 *dcp*).

Der *Sacculus* (Fig. 9, 10 *s*) ist eine rundliche, von aussen nach innen wenig abgeplattete Blase, welche, wie erwähnt, vorn durch einen sehr kurzen, cylindrischen Canal (*Can. recessu-saccularis*) mit dem Recessus utriculi, und oben durch den ebenfalls cylindrischen Ductus canalis posterioris mit dem Canalis posterior communicirt; ausserdem findet sich noch hinten-unten die rundliche Mündungsöffnung der Lagena cochleæ und oben-vorn die untere Mündung des Ductus endolymphaticus. Am unteren Umfang des Sacculus breiten sich die Faserbündel des Ramulus sacculi aus, und liegt hier die grosse, halbmondförmig-ovale *Macula acustica sacculi*. An der medialen Seite des Sacculus steigt nach oben-hinten der schmale *Ramulus neglectus* (Fig. 9, 10 *rn*) auf, um in eine an der Einmündung des Ductus canalis posterioris in den Sacculus belegene, kleine, unregelmässig-halbmondförmige *Macula acustica neglecta* (Fig. 9, 10 *mn*) zu endigen; dieser Nervenzweig theilt sich gewöhnlich während seines Verlaufs, indem er ein schmales Bündel nach hinten sendet, welches sich, in einzelne Bündelchen aufgelöst, bald wieder nach oben-vorn wendet, um in der gemeinsamen Macula ac. neglecta zu endigen.

Die *Lagena cochleæ* (Fig. 9, 10 *l*) ist ein taschenförmiger Anhang am hinteren-unteren Theil des Sacculus und öffnet sich, wie eben erwähnt, in diesen vermittelst einer rundlichen Oeffnung; an der medialen Wand trägt die Lagena ihre halbmondförmige Nervenendstelle, *Papilla acustica lagenæ* (Fig. 9, 10 *pl*).

Am oberen-vorderen Umfang des Sacculus, zwischen dem Canalis posterior und dem Utriculus, steigt der *Ductus endolymphaticus* (Fig. 9, 10 *de*) empor, gleichsam eine Ausstülpung des Sacculus nach oben hin bildend. Anfangs verengt sich dieser Gang, zwischen den erwähnten Canälen liegend; nachdem er aber die Wand des Vestibulum cartilagineum durchdrungen, steigt er noch eine Strecke durch das Unterhautgewebe hinauf, erweitert sich dann zu einem weiten Sack, *Saccus endolymphaticus* (Fig. 9, 10, 12 *se*), welcher dicht unter der Haut liegt, und mündet vermittelst eines engen, aus dem Sacke auslaufenden, kleinen Ganges mit rundlicher Oeffnung frei an der Kopfoberfläche (Fig. 9, 10, 12 *ade*). Der eben erwähnte Sack zeigt, von oben aufgeschnitten, (Fig. 12 *se*) eine Reihe von Falten mit zwischenliegenden Furchen an der Oberfläche ihrer unteren Wand.

http://dl.ub.uni-freiburg.de/diglit/retzius1881-1/0155
© Universitätsbibliothek Freiburg
gefördert durch
Baden-Württemberg

Das Gehörorgan von Trygon pastinaca Cuv.

Tafel XXIII. Fig. 13 und 14.

An dem membranösen Gehörorgan dieses Fisches findet man alle die wesentlichen und characteristischen Merkmale des Gehörorgans der Rochen; die Proportionen der einzelnen Theile aber sind hier von denen bei Raja clavata und R. batis so sehr verschieden, dass das Trygon-Labyrinth bei erster Betrachtung ganz eigenartig erscheint. Man unterscheidet auch hier folgende Abtheilungen: *Utriculus* (mit dem *Sinus utriculi superior*), *Recessus utriculi, Sacculus, Lagena cochleæ, Ductus endolymphaticus* (Aquæductus vestibuli) mit dem *Saccus endolymphaticus, Ampulla anterior, Ampulla externa, Ampulla posterior*, mit den entsprechenden drei *Bogengängen*.

Von Nervenendstellen sind hier ebenfalls zu unterscheiden: eine *Macula acustica recessus utriculi*, eine *Macula acustica sacculi*, eine *Papilla acustica lagenæ*, eine *Macula acustica neglecta* und drei *Cristæ acusticæ ampullarum*.

Der Nervus acusticus theilt sich in zwei grössere Aeste, nämlich: einen vorderen, *Ramus anterior*, welcher die Macula ac. rec. utriculi sowie die Crista ac. ampullæ anterioris und die Crista ac. ampullæ externæ mit Zweigen (*Ramulus rec. utriculi, Ramulus ampullæ anterioris* und *Ramulus ampullæ externæ*) versorgt, und in einen hinteren Ast, *Ramus posterior*, welcher die Macula ac. sacculi, die Macula ac. neglecta, die Papilla ac. lagenæ und die Crista ac. ampullæ posterioris mit ihren Nervenzweigen (*Ramulus sacculi, Ramulus neglectus, Ramulus lagenæ* und *Ramulus ampullæ posterioris*) versieht.

Der *Utriculus* (Fig. 13, 14 *u*) ist auch bei diesem Fische eine ziemlich weite, cylindrische Röhre, welche sich nach vorn-unten verschmälert, um sich fast gerade in die Mündungsröhre der vorderen Ampulle fortzusetzen, und nach oben in den ebenfalls schmaleren Sinus utriculi superior überzugehen; in diesen Sinus mündet oben in kaum spitzem Winkel das obere Ende des vorderen Bogengangs; eben beim Uebergang des Sinus in den Utriculus mündet am hinteren Umfang der vordere Bogengang trompetenförmig erweitert. Am vorderen-unteren Ende des Utriculus öffnet sich die Mündungsröhre der äusseren Ampulle. Ungefähr in der Mitte zwischen deren Einmündungsstelle und derjenigen des anderen Endes des äusseren Bogengangs findet sich noch eine kleine rundliche Oeffnung, die Mündung des vom Recessus utriculi führenden Ganges, *Ductus utriculi* (Fig. 13, 14 *du*).

Die vordere Ampulle, *Ampulla anterior* (Fig. 13, 14 *a a*), setzt sich vom vorderen-unteren Ende des Utriculus nach vorn-aussen fort; sie ist oval-blasenförmig, verhältnissmässig gross und trägt an ihrer unteren Seite das quer gestellte Septum mit der *Crista acustica* von derselben Gestalt wie bei den beiden beschriebenen Raja-Arten; der Ramulus ampullæ anterioris geht horizontal liegend zu dem Septum und breitet sich dort in gewöhnlicher Weise aus. Von dem vorderen Ende der Ampulle läuft der weite, vordere Bogengang, *Canalis m. anterior*, in sanftem Bogen nach oben und dann nach oben-hinten, um, wie erwähnt, in starkem Winkel in den Sinus utriculi superior überzugehen (Fig. 13, 14 *ca*).

Die äussere Ampulle, *Ampulla externa* (Fig. 13, 14 *ae*), beginnt mit der genannten Mündungsröhre vom Utriculus; diese Röhre biegt sich winkelig nach hinten um, ehe sie in die Ampulle übergeht. Die Ampulle ist etwas kleiner als die vordere, ist wie die der oben beschriebenen Raja-Arten auf der einen Seite gestellt und von ungefähr derselben Gestalt; ihr Septum und dessen *Crista acustica* sowie der Ramulus ampullæ externæ bieten keine bemerkenswerthe Besonderheiten dar. Der äussere Bogengang, *Canalis m. externus*, läuft von der Ampulle nach hinten, dann nach hinten-oben-innen und zuletzt unter starker Biegung nach vorn, um, wie erwähnt, erweitert in den Utriculus zu münden; dieser Bogengang ist wie gewöhnlich schmaler als der vordere und ist übrigens auch kurz (Fig. 13, 14 *ce*).

http://dl.ub.uni-freiburg.de/diglit/retzius1881-1/0156
© Universitätsbibliothek Freiburg
gefördert durch
Baden-Württemberg

Die hintere Ampulle, *Ampulla posterior* (Fig. 13, 14 *ap*), ist wie bei den beschriebenen beiden Raja-Arten eine ovale Blase, noch grösser als die vordere Ampulle, am hinteren-unteren Ende des Gehörorgans belegen und gleichsam als eine Erweiterung des hinteren Bogengangs zu betrachten, indem sie mit beiden Enden unmittelbar in denselben übergeht; das Septum der Ampulle mit seiner *Crista acustica* ist ungefähr wie bei der Raja clavata gestaltet, ist aber schiefer gestellt, indem die ganze Ampulle mit ihrem hinteren Ende höher liegt; deswegen biegt sich der Ramulus ampullæ posterioris zuletzt nach oben, um die Crista ac. zu erreichen. Sowohl in dieser als auch in den beiden anderen Ampullen findet man je eine *Cupula terminalis* von ähnlicher Gestalt wie bei der Raja clavata. Der hintere Bogengang, *Canalis m. posterior* (Fig. 13, 14 *cp*), verläuft vom hinteren Ende der Ampulle wenig gebogen nach vorn-oben und biegt sich, am oberen Ende des Sinus utriculi superior angelangt, jedoch ohne mit diesem zu communiciren, in spitzem Winkel um; dann läuft er, etwas erweitert, gerade gestreckt nach unten und etwas nach hinten, biegt sich dann in schönem Bogen nach hinten und geht in die Ampulle über; ungefähr in der Mitte dieses Verlaufs von der spitz umgebogenen Stelle bis zur Ampulle findet sich am hinteren Umfang eine sehr kleine Oeffnung (Fig. 13, 14 *dcp*), welche die Mündung des zum Sacculus führenden, bei diesem Fische aber — in Annäherung zu den Haien — sehr kurzen Ganges (*Ductus canalis posterioris*) bildet; ausser dieser kleiner Communication mit dem Sacculus ist der hintere Bogengang in sich abgeschlossen.

Der *Recessus utriculi* (Taf. 13, 14 *rec*), welcher mit der vorderen und der äusseren Ampulle nicht direct communicirt, mit dem Utriculus aber vermittelst einer sehr schmalen Röhre (Fig. 13, 14 *du*), des oben erwähnten *Ductus utriculi*, in Verbindung steht, ist eine kleine Blase, die am unteren, inneren und hinteren Umfang von der Ausbreitung des Ramulus recessus utriculi bekleidet ist und dort an der Innenfläche die unregelmässig halbmondförmige *Macula ac. recessus utriculi* trägt; diese Macula steigt an der hinteren Innenwand hoch hinauf. Der Recessus utriculi öffnet sich mit grosser, rundlich ovaler Oeffnung (Fig. 13 *crs*) nach oben-hinten hin in den Sacculus.

Der *Sacculus* (Fig. 13, 14 *s*) ist bei Trygon verhältnissmässig viel kleiner als bei den Raja-Arten und trägt hierdurch besonders bei, dem ganzen Gehörorgane eine verschiedene Gestalt zu verleihen; er ragt fast nicht weiter nach unten als der vor ihm liegende Recessus utriculi, erreicht hinten weder die hintere Ampulle noch den hinteren Bogengang. Er hat im ganzen eine rundlich blasenförmige Gestalt und empfängt an der vorderen Seite die kurze Mündungsröhre oder eigentlich die Einmündungsöffnung des Recessus utriculi (*Canalis recessu-saccularis*). An dem oberen Umfang mündet ferner in den Sacculus der schon erwähnte, enge und kurze *Ductus canalis posterioris*; hinten-unten öffnet sich der Sacculus mit weiter, rundlich-ovaler Oeffnung in die taschenförmige, verhältnissmässig sehr grosse Lagena cochleæ. An der unteren und hinteren-inneren Fläche breitet sich der Ramulus sacculi aus, und hier befindet sich an der Innenfläche die halbmondförmige *Macula acustica sacculi*, welche an der hinteren-inneren Wand sehr hoch nach oben steigt (Fig. 13, 14 *ms*). An der medialen Seite steigt ferner, wie bei den Raja-Arten, der schmale, lange Ramulus neglectus nach oben-hinten, um in der kleinen *Macula acustica neglecta*, welche an der Innenfläche des Ductus canalis posterioris liegt, zu endigen.

An der medialen Wand der *Lagena cochleæ* liegt die halbmondförmige *Papilla acustica lagenæ* (Fig. 13, 14 *pl*), in welcher der Ramulus lagenæ endigt.

Nach oben hin setzt sich endlich der Sacculus in den *Ductus endolymphaticus* (Fig. 13, 14 *de*) fort; er läuft zwischen dem Sinus utriculi superior und dem Canalis posterior gerade nach oben, und verschmälert er sich inzwischen, um dann, durch die knorpelige Schädelwand in das Unterhautgewebe ausgetreten, sich wieder zu erweitern. Nach einer schwachen Biegung nach vorn kehrt er sich gerade nach hinten und dann nach vorn-oben; diese gebogene und räumliche Partie (Fig. 13, 14 *se*) entspricht dem Saccus endolymphaticus; nach einer kleinen Einschnürung erweitert er sich wieder, steigt gerade nach oben, dringt dann verschmälert gerade durch die Haut und öffnet sich mit runder Oeffnung an der Kopfoberfläche (*ade*). Bei Trygon trägt also der Ductus endolymphaticus viel mehr das Gepräge der entsprechenden Bildung der Haie als derjenigen der Raja clavata und Raja batis.

http://dl.ub.uni-freiburg.de/diglit/retzius1881-1/0157
© Universitätsbibliothek Freiburg
gefördert durch
Baden-Württemberg

Das Gehörorgan von Torpedo marmorata Risso.

Tafel XVII. Fig. 13 und 14.

Nachdem die das Gehörorgan der übrigen Rochen behandelnden Tafeln schon gestochen waren, erhielt ich aus Neapel den Kopf einer Torpedo marmorata. Obwohl nicht an ganz richtigem Ort, füge ich doch an der Chimæra-Tafel zwei kleinere Abbildungen des jedenfalls intressanten Gehörorgans hinzu.

Das membranöse Gehörorgan von Torpedo marmorata besteht aus folgenden Theilen: *Utriculus* (mit rudimentärem Sinus utriculi superior), Recessus utriculi, *Sacculus* mit *Lagena cochleæ* und *Ductus endolymphaticus* (nebst Saccus endol.), *Ampulla anterior, Ampulla externa, Ampulla posterior* mit ihren entsprechenden drei *Bogengängen.*

Von Nervenendstellen sind sieben vorhanden: *Macula ac. recessus utriculi, Macula ac. sacculi, Papilla ac. lagenæ, Macula ac. neglecta,* drei *Cristæ acusticæ ampullarum.*

Der Nervus acusticus theilt sich in einen vorderen Ast, *Ramus anterior,* welcher sich in den *Ramulus ampullæ anterioris,* den *Ramulus ampullæ externæ* und den *Ramulus recessus utriculi* verzweigt, sowie in einen hinteren Ast, *Ramus posterior,* welcher sich in den *Ramulus sacculi, Ramulus neglectus, Ramulus lagenæ* und *Ramulus ampullæ posterioris* theilt.

Der *Utriculus* (Fig. 13, 14 *u*) ist eine cylindrische Röhre, welche sich vorn-unten in die vordere Ampulle fortsetzt und nach oben, durch Vermittelung eines sehr kurzen und rudimentären Sinus superior, das obere Ende des vorderen Bogengangs und, etwas nach unten davon, das obere-hintere Ende des äusseren Bogengangs aufnimmt. Unweit des unteren Endes des Utriculus mündet in ihn von hinten-aussen das Anfangsrohr der äusseren Ampulle. Ungefähr in der Mitte zwischen der Einmündungsstelle des letzteren Rohres und derjenigen des äusseren Bogengangs öffnet sich in den Utriculus ein von hinten-unten kommender, enger Canal, der *Ductus utriculi* (Fig. 13, 14 *du*), welcher die Verbindung des Utriculus mit dem Sacculus und Recessus utriculi herstellt. Die vordere Ampulle, *Ampulla anterior* (Fig. 13, 14 *aa*), ist eine verhältnissmässig grosse, ovale Blase, welche an der unteren Wand das Septum mit der, wie bei den anderen Rochen gestalteten, *Crista acustica* trägt und, nach vorn-aussen gerichtet, in den vorderen Bogengang, *Canalis m. anterior* (Fig. 13, 14 *ca*), übergeht, welcher nach oben-hinten-innen steigt und, wie erwähnt, in das obere Ende des Utriculus (»Sinus superior») mündet. Die äussere Ampulle, *Ampulla externa* (Fig. 13, 14 *ae*), geht, wie erwähnt, mit engem Anfangsrohr vom Utriculus aus, ist kleiner, oval und nach aussen-hinten gerichtet, trägt die *Crista acustica* an der äusseren Wand und setzt sich in den äusseren Bogengang, *Canalis m. externus* (Fig. 13, 14 *ce*), fort, welcher zuerst nach hinten, dann umbiegend nach innen-oben und zuletzt nach vorn verläuft, um, wie erwähnt, nahe dem oberen Ende des Utriculus zu münden. Die hintere Ampulle, *Ampulla posterior* (Fig. 13, 14 *ap*), ist eine der vorderen Ampulle ähnliche, ziemlich grosse, ovale Blase, welche, nach hinten-oben-aussen gerichtet, die *Crista acustica* an der unteren-hinteren Wand trägt und sich in den hinteren Bogengang, *Canalis m. posterior* (Fig. 13, 14 *cp*), fortsetzt; letzterer steigt nach oben-vorn und innen, biegt sich dann nach unten-innen und läuft ohne Zusammenhang mit dem vor ihm liegenden vorderen Bogengang und Utriculus, etwas erweitert, nach unten und hinten, um, wie bei den übrigen Rochen, in das vordere (-untere) Ende der hinteren Ampulle zu münden und also gewissermassen einen vollständigen Ring zu bilden. Etwas über der Mitte des hinteren Theils derselben bemerkt man eine Oeffnung, welche zu einem ziemlich kurzen, engen Gang, *Ductus canalis posterioris* (Fig. 13, 14 *dcp*), führt; letzterer geht nach unten und öffnet sich in den Sacculus, also die einzige Verbindung des hinteren Bogengangs mit dem übrigen Gehörorgan bildend. In diesem Gange, nahe seinem oberen

http://dl.ub.uni-freiburg.de/diglit/retzius1881-1/0158
© Universitätsbibliothek Freiburg
gefördert durch
Baden-Württemberg

Ende, befindet sich die kleine, ovale *Macula ac. neglecta* (Fig. 13, 14 *mn*), zu welcher der lange, schmale *Ramulus neglectus* (*rn*) von unten her steigt, um in ihr zu endigen. Der *Sacculus* (Fig. 13, 14 *s*) ist eine nicht besonders grosse, ovale, schief von vorn-oben nach unten-hinten gerichtete Blase, an welcher vorn der Utriculus, hinten der hintere Bogengang (mit seiner vorderen-inneren Partie) liegt. Nach oben hin verschmälert sich der Sacculus allmählig und läuft zuletzt in einen engen, nach oben aufsteigenden Gang, *Ductus endolymphaticus* (Fig. 13, 14 *de*), aus, welcher durch das Schädeldach tritt und, unter der Haut angelangt, sich erweitert nach vorn wendet und dann knieförmig nach hinten geht, im ganzen eine Art von *Saccus endolymphaticus* (*se*) bildend, um sich bald wieder nach oben zu biegen und, etwas nach hinten gedreht, durch die äussere Haut hindurch mit kleiner, rundlicher Oeffnung offen zu münden (Fig. 13 *ade*). Am unteren-hinteren Umfang befindet sich die verhältnissmässig kleine, längliche *Macula acustica sacculi* (Fig. 13, 14 *ms*). Nach unten-innen stülpt sich der Sacculus mit weiter Oeffnung in eine sehr grosse, nach unten hinabsteigende, dütenförmige *Lagena cochleæ* (Fig. 13, 14 *l*) aus, welche an der medialen Wand eine dreieckig ovale *Papilla ac. lagenæ* (Fig. 13, 14 *pl*) trägt. Unter und vor dem vorderen-oberen Theil des Sacculus liegt ihm der *Recessus utriculi* dicht an (Fig. 13, 14 *rec*), welcher eine rundlich-ovale Blase darstellt, die am unteren Umfang die länglich ovale *Macula acustica rec. utriculi* (Fig. 13, 14 *mu*) trägt und nach oben hin sich verlängert und verschmälert, um sich durch die oben erwähnte, grosse, rundliche Oeffnung, *Canalis recessu-sacularis* (Fig. 13, 14 *crs*), mit dem Sacculus und mittelbar auch mit dem Utriculus zu verbinden. Die Otolithansammlungen scheinen denen der übrigen Rochen ähnlich zusammengesetzt zu sein.

Im ganzen steht das membranöse Gehörorgan von Torpedo dem des Trygon in vielen Beziehungen nahe, gewissermassen eine Verbindung zwischen ihm und dem der übrigen Rochen bildend.

http://dl.ub.uni-freiburg.de/diglit/retzius1881-1/0159
© Universitätsbibliothek Freiburg
gefördert durch
Baden-Württemberg

V. Das Gehörorgan der Dipnoi.

Das Gehörorgan von Ceratodus Forsteri Krefft.

Geschichtliches.

In seiner schönen Monographie über diesen merkwürdigen Fisch äussert Günther[1] betreffs der Gehörorgane Folgendes: Gegenüber dem Ursprung des Nervus trigeminus, findet sich an jeder Seite der Hirnhöhle eine breite, unregelmässige Oeffnung, welche zu der Höhle des Gehörorgans führt; sie ist durch eine Membran geschlossen, welche vom Gehörnerv durchgebohrt ist, und an welcher seine Zweige vertheilt sind. Nach Wegnahme der Membran können drei unregelmässige Unterabtheilungen der Höhle unterschieden werden, die eine bedeutend grösser als die beiden anderen und otolithische, im Wasser leicht lösliche (dissolved) Ansammlungen von kalkigem Aussehen enthaltend. Bei mikroskopischer Untersuchung zeigen sie sich als aus ähnlichen prismatischen Kristallen zusammengesetzt wie bei Lepidosiren. Die drei halbzirkelförmigen Canäle sind ziemlich räumlich; die Pläne der zwei inneren sind vertical und theilweise durch die halbdurchsichtige, obere Fläche des Schädelknorpels wahrnehmbar. Das Gehörorgan ist vollständig vom Knorpel eingeschlossen, ohne jede andere Oeffnung als die Communication mit der Hirnhöhle.

Anatomische Beschreibung.

Tafel XXIV. Fig. 1--8.

Von dem Ceratodus standen mir Spiritusexemplare zu Gebot. Obwohl die Erhärtung derselben nicht ganz gut ausgefallen war, gelang es mir jedoch, die meisten gröberen morphologischen Verhältnisse an dem Gehörorgan dieses merkwürdigen Fisches herauszufinden. Das membranöse Gehörorgan liegt zu jeder Seite des Gehirns in eine unregelmässige, tiefe Höhle im knorpeligen Schädel eingeschlossen. Die Wände dieser Höhle oder Knorpelkapsel sind im ganzen ziemlich, wenngleich mehr oder weniger, dick; die Höhle mündet mit grosser offener Mündung (Fig. 4, 5) nach innen, gegen die Schädelhöhle hin, welche Oeffnung nur durch die Dura von der Hirnhöhle abgeschlossen ist. In dieser Oeffnung bemerkt man den mittleren Theil des Utriculus mit dem Sinus superior, sowie den grössten Theil des Sacculus sammt der Lagena, mit ihren medialen Flächen frei liegend; die übrigen Partien des membranösen Gehörorgans sind in die Gruben und Canäle der knorpeligen Kapselhöhle eingesenkt. An dieser Höhle bemerkt man zuerst eine untere, ovale, tief in die Schädelbasis einragende Grube, *Fovea sacculi et lagenæ* (Fig. 5 *fs*), nach oben davon findet sich vorn eine grosse, sehr tiefe, ovale Grube, *Fovea recessus utriculi* (Fig. 5 *fru*); oben am Dache derselben bemerkt man eine kleine, rundliche Oeffnung (Fig. 5 *oca*), die Mündung des vorderen, halbzirkelförmigen, knorpeligen Canals, welcher bogenförmig nach oben-innen läuft, um am oberen Ende der Höhle, unweit ihrer medialen Begrenzung, mit rundlicher Oeffnung zu münden. Am Boden der Fovea recessus utriculi be-

[1] Alb. Günther, Description of Ceratodus, a genus of Ganoid Fishes etc. Philosophical Transactions. 1871.

http://dl.ub.uni-freiburg.de/diglit/retzius1881-1/0160
© Universitätsbibliothek Freiburg
gefördert durch
Baden-Württemberg

merkt man hinten-aussen die rundlich-ovale Oeffnung des äusseren halbzirkelförmigen, knorpeligen Canals (Fig. 5 *oce*), welcher horizontal nach aussen-hinten und dann nach innen läuft, um in eine kleine Grube zu münden, welche sich über und hinter dem hinteren Ende der Fovea sacculi et lagenæ befindet (Fig. 5 *fc*) und das hintere Ende des Utriculus mit der hinteren Ampulle enthält. Hinter der Mündung des äusseren Canals bemerkt man am Dache der letzt erwähnten kleinen Grube ein zweite rundliche Oeffnung, welche zum hinteren halbzirkelförmigen, knorpeligen Canal führt; letzterer geht nach oben-innen und vorn und mündet mit rundlicher Oeffnung (Fig. 5 *ocp*) dicht hinter derjenigen des vorderen Canals (Fig. 5 *oca*) hoch oben in der gemeinsamen Kapselhöhle. Dicht vor dem vorderen Ende dieser Höhle treten die Aeste des Trigeminus, dicht hinter ihr der Vagus (Fig. 5 *v*) durch den knorpeligen Schädel aus. In der soeben geschilderten, knorpeligen Gehörkapsel liegt das häutige Gehörorgan nicht besonders geräumig; der perilymphatische Raum wird von einem Gewebe durchsponnen, welches aus einem Netzwerk von Balken und dünnen Häutchen mit in ihnen verlaufenden Blutgefässen besteht.

Am membranösen Gehörorgan unterscheidet man: *Utriculus* mit *Sinus superior, Recessus utriculi, Ampulla anterior, Ampulla externa, Ampulla posterior,* die entsprechenden drei *Bogengänge, Sacculus* (mit *Lagena cochleæ*).

Von Nervenendstellen gelang es mir nur sechs zu finden: *Macula ac. recessus utriculi,* drei *Cristæ ac. ampullarum, Macula ac. sacculi, Papilla ac. lagenæ.*

Der Acusticus theilt sich bald in mehrere Zweige, welche in zwei Hauptgruppen zusammengefasst werden können, nämlich: in einen *Ramus anterior,* welcher sich in den *Ramulus amp. anterioris,* den *Ramulus amp. externæ,* die beide zuerst zusammen nach vorn hin laufen, und in den langen, starken *Ramulus recessus utriculi* verzweigt, sowie in einen *Ramus posterior,* welcher den aus mehreren Bündeln gebildeten *Ramulus sacculi* abgiebt und sich dann in den *Ramulus lagenæ* und *Ramulus amp. posterioris* theilt.

Der *Utriculus* (Fig. 1—3 *u*) ist eine lange, horizontal liegende Röhre, welche nach oben den kurzen, aber ziemlich breiten *Sinus superior* (Fig. 1—3 *ss*) aussendet, in dessen oberes Ende, die beiden sog. verticalen Bogengänge münden. Das vordere Ende des Utriculus setzt sich nach vorn hin nicht in den Recessus utriculi fort, sondern empfängt unmittelbar die vordere und die äussere Ampulle. Die *Ampulla anterior* (Fig. 1—3 *aa*) setzt sich vorn-aussen-oben vom Utriculus fort und ist in derselben Weise gerichtet; sie ist weniger ausgebuchtet als bei den Fischen gewöhnlich, mehr länglich-eiförmig und trägt vorn-unten das Septum transversum mit der *Crista acustica,* deren Gestalt ich nicht genau angeben kann. Nach oben hin setzt sie sich in den *Canalis m. anterior* (Fig. 1—3 *ca*) fort, welcher nach oben-hinten-innen geht und in das obere Ende des Sinus superior mündet. Nach aussen von der vorderen Ampulle geht vom vorderen Ende des Utriculus die *Ampulla externa* (Fig. 1—3 *ae*) aus; sie hat eine ungewöhnlich lange Ansatzröhre, ist grösser als die vordere Ampulle und sehr langgestreckt-eiförmig; sie trägt das Septum mit der *Crista acustica* an der unteren Wand und setzt sich, allmählig verschmälert, in den langen und weiten *Canalis m. externus* (Fig. 1—3 *ce*) fort, welcher in horizontaler Lage nach hinten-aussen, dann nach hinten-innen und zuletzt umbiegend nach innen-vorn dicht neben der hinteren Ampulle und dem hinteren Ende des Utriculus läuft, um ungefähr mitten am letzteren unter dem Sinus superior einzumünden. Das hintere Ende des Utriculus setzt sich als ein langer *Sinus posterior* nach hinten-aussen fort und geht in die *Ampulla posterior* (Fig. 1—3 *ap*) über, welche, der vorderen Ampulle ähnlich, sich nach aussen-hinten und etwas nach oben richtet und in den *Canalis m. posterior* (Fig. 1—3 *cp*) fortsetzt; letzterer steigt zuerst nach oben, dann nach oben-innen und senkt sich erweitert in das obere Ende des Sinus superior. Am unteren Umfang des Utriculus suchte ich vergebens die Macula ac. neglecta mit dem Ramulus neglectus; wenn auch an meinem nicht hinreichend gut erhärteten Spiritusmaterial genannte Gebilde nicht zu finden waren, zweifle ich dennoch nicht daran, dass sie in der That vorhanden sind. Am unteren Umfang des Utriculus befindet sich vor der unteren Einmündungsstelle des Sinus superior eine ziemlich grosse, länglich ovale Oeffnung, welche zum Sacculus führt und den *Canalis utriculo-saccularis* (Fig. 1, 2 *cus*) darstellt. Der *Sacculus* (Fig. 1—3 *s*) liegt unten dem vorderen und mittleren Theil des Utriculus dicht an und bildet einen seitlich abgeplatteten, fünfeckig ovalen Sack, dessen hinteres stumpfes Ende kaum hinter dem hinteren Rande des Sinus superior steht, dessen vorderes aber unter die vordere Ampulle reicht. Den Ductus endolymphaticus sah ich nicht. An der medialen Wand des Sacculus findet sich die halbmondförmig ovale *Macula acustica sacculi* (Fig. 1—3 *ms*) und dicht über ihrem hinteren Ende bemerkt man die kleine ovale *Papilla acustica lagenæ* (Fig. 1—3 *pl*); die letztere Nervenendstelle hat bei Ceratodus keine besondere Ausbuchtung des Sacculus, keine wirkliche Lagena cochleæ bekommen. Im Sacculus befindet sich eine Otolithmasse, welche die in Fig. 6 *a, b* abgebildete Gestalt

http://dl.ub.uni-freiburg.de/diglit/retzius1881-1/0161
© Universitätsbibliothek Freiburg
gefördert durch
Baden-Württemberg

hat und sowohl der Macula sacculi als der Papilla lagenæ anliegt; dieser Otolith ist ungefähr beilenförmig, platt, an einer Seite (*a*) schwach convex, an der anderen (*b*) schwach concav; er ist kein wahrer, harter Gehörstein wie die der Teleostier und Ganoiden, sondern ähnelt denen der Plagiostomen und zerfällt leicht in eine grosse Masse von einzelnen Kristallen (Fig. 8) verschiedener Grösse. Am oberen-vorderen Umfang des nach unten und etwas nach innen gerichteten Sacculus findet man nach vorn und aussen von der Oeffnung des Canalis utriculo-saccularis eine zweite, noch bedeutend grössere, ovale Oeffnung (Fig. 2 *crs*); diese führt zum Recessus utriculi und stellt einen »*Canalis recessu-saccularis*» dar. Der *Recessus utriculi* (Fig. 1—3 *rec*) ist ein auffallend grosser, etwas abgeplatteter, rundlich bohnenförmiger und schief nach aussen-unten gerichteter Sack, dessen hinteres Ende unter der vorderen Contour des Sinus superior steht, dessen vorderes Ende eine Strecke vor der vorderen und der äusseren Ampulle hervorragt. Er liegt mithin nach aussen-vorn vom oberen Umfang des Sacculus und vom Utriculus; mit dem letzteren, sowie der vorderen und der äusseren Ampulle steht er in keiner Weise unmittelbar in offener Verbindung, sondern nur durch Vermittelung des Sacculus, mittelst des Can. recessu-saccularis und des Can. utriculo-saccularis; andere Oeffnungen hat der Recessus nicht. Am unteren-äusseren Umfang des Recessus findet sich die grosse, ovale *Macula acustica rec. utriculi* (Fig. 1—3 *mu*) und in letzterem liegt eine Otolithmasse von der in Fig. 7 *a*, *b* abgebildeten, unregelmässig ovalen, nach dem einen Ende hin zugespitzten und im ganzen abgeplatteten Gestalt und von gleicher Consistenz und Zusammensetzung aus einzelnen Kristallen wie der Sacculusotolith.

Das Eigenthümlichste der Morphologie des Gehörorgans des Ceratodus ist jedenfalls das eben erwähnte Abgeschlossensein des grossen Recessus utriculi vom Utriculus und der vorderen und der äusseren Ampulle und seine Verbindung mit dem Sacculus. Dieses merkwürdige Verhalten stellt das Gehörorgan dieses Fisches in innige Beziehung zu dem Gehörorgan der Elasmobranchier und besonders der Chimæra, und es weist in der That auf eine nahe phylogenetische Verwandschaft der Dipnoi mit den Elasmobranchiern hin.

Das Gehörorgan von Protopterus annectens Owen.

(Lepidosiren annectens.)

Geschichtliches.

In seiner Monographie über die den Protopterus annectens sehr nahe verwandte *Lepidosiren paradoxa* spricht sich Bischoff[1] in Betreff des Gehörorgans nur sehr kurz aus; er vermochte den Bau desselben nicht genauer zu ermitteln; das Gehörorgan, d. h. die Gehörsäckchen und die halbzirkelförmigen Canäle, liegt wahrscheinlich in der Dicke des Felsenbeinknorpels. Es findet sich weder eine äussere Gehöröffnung noch ein ovales Fenster noch Gehörknöchelchen.

In seiner Monographie über den *Lepidosiren annectens* sagt Owen[2] von dem Gehörorgan desselben, dass es »aus einem grossen, in einer dicken knorpeligen Kapsel ausgehöhlten Labyrinth besteht, ohne weitere äussere Communication als die Oeffnungen für den Durchtritt des Gehörnerven. Dieser Nerv theilt sich nahezu unmittelbar in zwei Zweige, deren einer über den Sack des kleineren Otolithen distribuirt wird und einen Zweig zu den halbzirkelförmigen Canälen sendet; der zweite ist über den Sack des grösseren Otolithen verbreitet. Genannte Säcke nehmen den unteren Theil des Vestibulum ein; der innere ist der kleinere und beträgt ungefähr ein Sechstel des äusseren; beide sind sphärischer Gestalt und von einer kalkigen Substanz beinahe angefüllt, welche hier, wie bei den Knorpelfischen, die harten Otolithen der Knochenfische darstellt. Ueber diesen Säcken liegen drei kleine halbzirkelförmige Canäle. Es ist keine Spur der Tympanum-Höhle oder Eustachischen Röhre vorhanden». An einer anderen Stelle

[1] Th. L. W. Bischoff, Lepidosiren paradoxa, anatomisch untersucht und beschrieben. Leipzig 1840.
[2] Richard Owen, *Description of the Lepidosiren annectens*, The Transactions of the Linnean Society of London, Vol. XVIII, 1841.

http://dl.ub.uni-freiburg.de/diglit/retzius1881-1/0162
© Universitätsbibliothek Freiburg
gefördert durch
Baden-Württemberg

sagt er, dass das Gehörorgan von Lepidosiren nur aus dem Labyrinth ohne Schnecke, oder eine Fenestra rotunda, besteht, und ist dies ein Beweis für die Fischnatur des Thieres.

Von dem Gehörorgan der *Lepidosiren paradoxa* hat Hyrtl[1] folgende Beschreibung gegeben: Das Gehörorgan trägt entschieden den Typus der Fische. Es ist in eine knorpelige Kapsel eingeschlossen. Besondere Schallleitungsorgane — Trommelhöhle, Rudimente von Gehörknöchelchen, ovales Fenster — fehlen vollkommen. Die knorpelige Gehörkapsel hängt nur mit der Schädelhöhle durch eine 2 Linien weite Oeffnung zusammen. Sie schliesst einen äusserst dünnhäutigen Sack ein (*Alveus communis*), der nur wenig flüssigen, grösstentheils aber zu einer harten Masse zusammengebackenen Otolithenbrei enthält. Der Sack ist von oben nach unten flach gedrückt, queroval, 3 Linien lang und über 2 Linien breit. An seinem inneren, dem Gehirnstamme zugewendeten Rande und an seiner unteren Fläche treten die grauen Filamente des Gehörnerven ein. Die drei ansehnlichen Canales semicirculares liegen in Furchen an der inneren Fläche der Knorpelkapsel und haben so dicke Wandungen, dass sie, wenn sie durch Entfernung der letzteren isolirt werden, nicht zusammenfallen. Die Ebenen der drei Canäle stehen senkrecht aufeinander. Der *Canalis sem. externus* ist der grösste von allen und liegt horizontal. Die Chorda seines Bogens misst 3 Linien. Die beiden anderen, die als *anterior* und *posterior* bezeichnet werden können, stehen senkrecht, und ihre Chorden sind nicht viel über 2 Linien lang. Sehr merkwürdig ist es, dass nur der Can. sem. externus an seinem vorderen Schenkel eine einfache Ampulle hat, während die beiden anderen an jedem Schenkel eine ganz deutliche Ampulle zeigen. Ueber die Ampulle hinaus verschmelzen die Schenkel aller drei Bogenröhren zu drei gemeinschaftlichen geradlinigen Röhren, welche mit ihren Enden zusammenstossen und in den Otolithensack übergehen. Unter dieser Uebergangsstelle geht von der inneren Wand des Otolithensackes ein etwas kleineres, länglich ovales Säckchen ab, welches nicht ganz in der Knorpelkapsel, sondern theilweise in der Schädelhöhle neben dem kleinen Gehirne liegt und denselben kreideweissen Inhalt wie der grössere Sack einschliesst. Der Otolithenbrei stellte unter dem Mikroskope ein Aggregat von verschiedentlich grossen, vierseitigen Prismen mit ebensolchen Endzuspitzungspyramiden dar, deren grösste 0,0006 P. Z. breit und 0,0015 lang waren.

Anatomische Beschreibung.

Tafel XXIV. Fig. 9—11.

Das membranöse Gehörorgan des Protopterus, von dem es mir gelang, in London ein lebendes Exemplar zur Untersuchung zu bekommen, liegt zu beiden Seiten des Gehirns in die knorpelige Schädelkapsel eingebettet, und die dasselbe beherbergende Höhle steht nur durch eine nicht besonders grosse, von der Dura mater bedeckte Oeffnung mit der Gehirnhöhle in Verbindung; in dieser Oeffnung bemerkt man die mediale Wand des Sinus superior und die mittlere Partie des Utriculus; die übrigen Theile des häutigen Gehörorgans sind in den Knorpel eingeschlossen; im ganzen ist der perilymphatische Raum äusserst eng, indem nur eine sehr dünne, Blutgefässe führende, periostale Haut die einzelnen Theile des häutigen Gehörorgans umgiebt. Eine nähere Darstellung der Gruben und Canäle der knorpeligen Gehörkapsel kann hier nicht gegeben werden, da ich von dem einzigen mir zugängligen Exemplare des Fisches sogleich die beiden häutigen Gehörorgane herauspräparirte. Am membranösen Gehörorgan des Protopterus unterscheidet man folgende Theile: *Utriculus* mit *Sinus superior, Recessus utriculi, Ampulla anterior, Ampulla externa, Ampulla posterior,* die entsprechenden drei *Bogengänge, Sacculus* (mit *Lagena*).

Von Nervenendstellen sind sieben vorhanden, nämlich: *Macula ac. recessus utriculi,* drei *Cristæ ac. ampullarum, Macula ac. sacculi, Papilla ac. lagenæ* und *Macula ac. neglecta.*

Der Acusticus theilt sich gleich in mehrere Zweige, welche zu zwei Partien zusammengefasst werden können, nämlich: *Ramus anterior,* welcher den *Ramulus amp. anterioris* und den *Ramulus amp. externæ,* zuerst dicht beisammen liegend, dann getrennt, nach oben resp. nach aussen absendet und den grossen, dicken und langen *Ramulus recessus utriculi* nach unten-aussen zum Recessus abgiebt; sowie *Ramus posterior,* welcher den aus meh-

[1] Joseph Hyrtl, *Lepidosiren paradoxa,* Monographie, Abhandl. d. k. böhm. Gesellsch. d. Wissensch. V Folge Bd 3, Prag 1845.

http://dl.ub.uni-freiburg.de/diglit/retzius1881-1/0163
© Universitätsbibliothek Freiburg
gefördert durch
Baden-Württemberg

reren Bündeln bestehenden *Ramulus sacculi* nach unten-hinten schickt, den langen, schmalen *Ramulus amp. posterioris* nach hinten zur hinteren Ampulle sendet, und einen ebenfalls langen, schmalen Zweig, welcher zusammen mit dem letzteren die Papilla lagenæ mit ihren Nervenbündeln versieht und den *Ramulus lagenæ* vertritt, sowie einen sehr feinen Zweig, *Ramulus neglectus,* zur Macula neglecta abgiebt.

Der *Utriculus* (Fig. 9—11 *u*) ist eine lange, schmale, in ganzen horizontale Röhre, welche nach oben hin den kurzen, ziemlich breiten, in seiner Mitte verengten *Sinus superior* (Fig. 9, 10 *ss*), aussendet, an dessen oberem Ende die beiden sog. verticalen Bogengänge stark erweitert einmünden. Der Utriculus senkt sich etwas nach vorn, steht aber, wie bei Ceratodus, nicht mit dem Recessus utriculi in offener Verbindung, sondern nimmt selbst die vordere und die äussere Ampulle unmittelbar auf. Die *Ampulla anterior* (Fig. 9—11 *aa*) ist nach oben und etwas nach hinten gerichtet, ist länglich eiförmig, trägt das Septum mit der *Crista acustica* an der vorderen Wand und setzt sich in den nach oben-hinten-innen ziehenden, in das obere Ende des Sinus superior mündenden, kurzen *Canalis m. anterior* (Fig. 9—11 *ca*) fort. Die *Ampulla externa* (Fig. 9—11 *ae*) beginnt vom vorderen Ende des Utriculus mit einer merkwürdig langen, schmalen, nach vorn-unten-aussen hinabsteigenden Ansatzröhre ((Fig. 9—11 *aae*), ist von länglich ovaler Gestalt, trägt das Septum mit der *Crista acustica* an der vorderen-unteren Wand und setzt sich in den *Canalis m. externus* (Fig. 10, 11 *ce*) fort, welcher zuerst nach hinten-aussen, dann nach hinten-innen und zuletzt dicht neben der hinteren Ampulle und dem hinteren Ende des Utriculus verläuft, in diesen unter dem Sinus superior mündet und auffallend lang und unter die Horizontalebene gesenkt ist. Die *Ampulla posterior* (Fig. 9—11 *ap*) geht vom hinteren, zu einem *Sinus posterior* ausgezogenen Ende des Utriculus aus, ist nach oben gerichtet und von länglich-ovaler Gestalt, trägt das Septum mit der *Crista acustica* an der hinteren Wand und setzt sich in den kurzen *Canalis m. posterior* (Fig. 9—11 *cp*) fort, welcher nach oben-vorn und innen steigt, um am oberen Ende des Sinus superior, in spitzem Winkel zum vorderen Bogengang, zu münden. Am unteren Umfang des Utriculus findet man gerade unter dem Sinus superior eine kleine *Macula ac. neglecta* (Fig. 9, 10 *mn*), zu welcher der feine *Ramulus neglectus* (Fig. 9, 10 *rn*) von hinten-innen geht. Etwas nach vorn von ihr ist eine ovale Oeffnung (Fig. 9, 10 *cus*) vorhanden, welche zum Sacculus führt und den *Canalis utriculo-saccularis* darstellt. Der dicht unter dem Utriculus liegende, rundliche, blasenförmige, ein wenig von den Seiten her abgeplattete, verhältnissmässig grosse *Sacculus* (Fig. 9—11 *s*), welcher mit seinem vorderen Umfang unter der vorderen Ampulle steht und mit dem hinteren eine Strecke hinter dem Sinus superior reicht, trägt an seiner medialen Wand die lange, halbmondförmige *Macula acustica sacculi* (Fig. 9 *ms*). Etwas über dem oberen Ende derselben bemerkt man eine zweite ovale Nervenendstelle, über welche der Ramulus amp. poster. (*rap*) und der als Ramulus lagenæ (*rl*) zu deutende Zweig hinziehen; diese Endstelle entspricht offenbar der *Papilla acustica lagenæ* (Fig. 9, 10 *pl*), obwohl sie, wie bei Ceradotus, keine eigene Ausstülpung des Sacculus, also keine eigentliche Lagena cochleæ erhalten hat. Am oberen Umfang des Sacculus, etwas nach vorn vom Canalis utriculo-saccularis, findet man eine zweite, etwas grössere, ovale Oeffnung, *Canalis recessu-saccularis* (Fig. 9—11 *crs*), welche zu einer vor und aussen vom Sacculus liegenden, anderen sackartigen Bildung führt, die offenbar dem *Recessus utriculi* (Fig. 9—11 *rec*) entspricht, obwohl derselbe sonst ganz abgeschlossen und ohne directe Verbindung mit dem Utriculus und den beiden Ampullen ist. Dieser Recessus ist von merkwürdiger Grösse, von ovaler, ziemlich abgeplatteter Gestalt und liegt theilweise dem vorderen-äusseren Umfang des Sacculus an, ragt aber sonst eigenthümlicher Weise in schiefer Richtung nach unten-vorn-aussen hervor; sein vorderes Ende reicht deswegen auch eine Strecke vor das Vorderende des Utriculus und die vorderen und äusseren Ampullen hin; an seiner unteren Wand, nahe dem vorderen-äusseren Umfang liegt die auffallend lange, halbmondförmig oder halbzirkelförmig gebogene *Macula acustica recessus utriculi* (Fig. 9—11 *mu*), welche den reichlich verzweigten Ramulus rec. utriculi (*ru*) empfängt. Sowohl im Sacculus als im Recessus utriculi liegen grosse Otolithenmassen; ihre Gesammtform kann ich nicht angeben, da sie bei der Präparation sogleich zerfielen; sie bestehen durch und durch aus einer unzählbaren Menge von Kristallen (Fig. 12) von etwas verschiedener Grösse und denjenigen ähnlich, die bei Ceratodus vorhanden sind.

Im ganzen steht also, wie zu erwarten war, das Gehörorgan des Protopterus dem des Ceratodus sehr nahe; es entspricht gewissermassen einer weiteren Entwickelung desselben Typus. Beide zusammen repräsentiren eine höchst interessante Form, welche, wie oben bei Ceratodus hervorgehohen wurde, dem Gehörorgan der Elasmobranchier verwandt sein muss.

http://dl.ub.uni-freiburg.de/diglit/retzius1881-1/0164
© Universitätsbibliothek Freiburg
gefördert durch
Baden-Württemberg

DAS GEHÖRORGAN DER AMPHIBIEN.

http://dl.ub.uni-freiburg.de/diglit/retzius1881-1/0165
© Universitätsbibliothek Freiburg
gefördert durch
Baden-Württemberg

http://dl.ub.uni-freiburg.de/diglit/retzius1881-1/0166
© Universitätsbibliothek Freiburg
gefördert durch
Baden-Württemberg

I. Das Gehörorgan der Urodelen.

Das Gehörorgan von Proteus anguinus Laur.

Geschichtliches.

Das Gehörorgan von Proteus wurde schon in früherer Zeit von mehreren Forschern untersucht. Rusconi und Configliachi erkannten zwar den Sacculus, aber nicht sicher die halbzirkelförmigen Canäle. Blainville scheint diese gesehen, Breschet hingegen nur einen solchen Canal gefunden zu haben. Pohl und später Cuvier schilderten ausserdem eingehender die das Gehörorgan beherbergende, knöcherne Kapsel.

Windischmann[1] erst beschrieb genauer sowohl das Vestibulum osseum als das häutige Gehörorgan selbst. Ersteres stellt nach ihm eine grosse und lange Cavität dar, welche nach vorn hin sich immer mehr verengt; der Boden ist durch eine hervorragende Linie in zwei Theile getrennt: einen vorderen viel kleineren, in welchem eine Ampulle liegt, und einen grösseren hinteren, welcher den Saccus und das Gehörsteinchen beherbergt. Bei dieser Cavität kann man fünf Wände unterscheiden, in denen vier Löcher vorhanden sind, nämlich: ein ziemlich grosses, länglich-rundliches an der äusseren Wand, welches die Fenestra ovalis darstellt und mit einem ovalen, knorpeligen Operculum zugedeckt ist; in der inneren, noch beim erwachsenen Thiere knorpeligen Wand befinden sich die übrigen drei, im ganzen sehr engen Löcher, welche den drei Zweigen des Acusticus zum Durchtritt dienen, von denen die zwei hinteren zum Sacculus, der vordere zu den vorderen Ampullen gehen. Der Sack ähnelt dem der Salamandra und enthält den Gehörstein (Materia alba, amylacea). Drei halbzirkelförmige Canäle sind vorhanden (C. internus, externus et posterior seu transversus). Der äussere und der innere Canal nähern sich hinten und scheinen sich unter dem hinteren Canal zu vereinigen und mit einer gemeinsamen Oeffnung in den Saccus einzumünden; dann trennen sie sich wieder unter spitzem Winkel, um sich am vorderen Ende des Vestibulum zum zweiten Male zu verbinden, wo sich nur der äussere Canal zu einer grossen Ampulle erweitert. Der hintere Canal ist der kürzeste und am meisten gebogene; er mündet mit besonderen Oeffnungen in den Sack. Zweifelhaft blieb es, ob die häutigen Canäle in knöcherne eingeschlossen sind oder vielmehr nur, von knöchernen Balken aufgehängt, in Halbcanälen liefen. Eine Schnecke mit Fenestra rotunda fehlt.

Bei Proteus wie bei anderen geschwänzten Amphibien ist nach Kuhn's[2] kurzer Darstellung das knorpelig-knöcherne Gehäuse an allen Seiten geschlossen, indem nur zum Durchtritt des Acusticus und der lymphatischen Röhren kleine Oeffnungen vorhanden sind. Das Gehäuse besteht aus dem Prooticum und dem mit dem Occipitale laterale verbundenen Opisthoticum. Im perilymphatischen Raume, bei dem einzelne Abtheilungen zur Aufnahme der verschiedenen Labyrinthabschnitte unterschieden werden, liegt das häutige Labyrinth, an welchem vorerst der

[1] C. J. H. Windischmann, De penitiori auris in amphibiis structura. Lipsiae 1831.

[2] Kuhn, *Ueber das häutige Labyrinth der Amphibien*, Archiv f. mikroskop. Anatomie, herausgeg. von v. la Valette St. George und Waldeyer. Bd 17, 1880.

http://dl.ub.uni-freiburg.de/diglit/retzius1881-1/0167
© Universitätsbibliothek Freiburg
gefördert durch
Baden-Württemberg

schlankere Verlauf der halbkreisförmigen Canäle und die schärfere Abtrennung der Pars inferior von der Pars superior auffällt, als dies bei den Batrachiern der Fall ist. Der Sinus utriculi ist breit aber ungemein kurz, ohne Apertura utriculi; dagegen ist als Verbindung der beiden Abtheilungen ein grosses, schlitzförmiges Foramen utriculo-sacculare vorhanden. Am Ende des Sacculus öffnet sich die beutelförmige Lagena mit ovaler Oeffnung. Am meisten wird das Labyrinth des Proteus durch das erstmalige Auftreten einer »Pars initialis cochleæ» ausgezeichnet, welche an der unteren Fläche des Utriculusbodens liegt und ein rundliches, knorpeliges Bläschen darstellt, an dessen oberer Wand ein ziemlich starker Zweig des Ramus cochlearis sich ausbreitet; der Hohlraum ist einfach und enthält eine Membrana tectoria. »Das aus den Papillæ basilares cochleæ der Teleostier und Plagiostomen hervorgegangene Organ der Pars initialis cochleæ» ist bei Proteus weit geringer entwickelt wie bei den Batrachiern; den Fischen gegenüber tritt es aber als wirklich selbständiger Schneckenabschnitt in der Reihe der Amphibien zum ersten Male bei Proteus auf. Unter allen den von Kuhn untersuchten Schwanzlurchen ist Proteus das einzige Thier, bei dem die Pars basilaris cochleæ noch nicht vorhanden ist. Der Ductus endolymphaticus bietet bei Proteus ganz analoge Verhältnisse dar, wie bei den übrigen Amphibien; »dagegen befindet sich an der medianen Fläche der pars inferior, zwischen unterem Abschnitte der pars initialis und oberem Theile der lagena, ein kurzes röhrenförmiges Gebilde, das an den ductus perilymphaticus der Anuren erinnert, sich aber nicht, wie bei den anderen Urodelen, in jenen langen Schlauch fortsetzt, den wir bei Siredon und den Salamandrinen nach hinten und oben bis in das hintere cavum perilymphaticum verfolgen können». Kuhn konnte nämlich bei Proteus dies röhrenförmige Gebilde niemals nachweisen. »Der feinere histologische Bau des Labyrinthgewebes, wie auch die Structur der maculæ und cristæ acusticæ, bieten bei Proteus keine Differenzen dar im Vergleiche zu allen übrigen Amphibien.»

In meiner letzten vorläufigen Mittheilung über das Gehörorgan der Wirbelthiere[1] legte ich ebenfalls bei Proteus wie bei Siren, Menobranchus, Amphiuma und den übrigen Urodelen das Vorhandensein einer besonderen Nervenendstelle dar, welche der Macula acustica neglecta der Fische entspricht. In Betreff der wahren Pars basilaris cochleæ war ich hingegen zu dem Resultate gekommen, dass diese Bildung beim Proteus (wie bei Siren und Amphiuma) fehlt.

Anatomische Beschreibung.

Tafel XXV und XXVI.

Das häutige Gehörorgan von Proteus sowie der übrigen niedrigen Amphibien stimmt in vielen Beziehungen sehr mit dem der Fische, vor Allem der Ganoiden und Teleostier überein; mit den Elasmobranchiern hat es die medialwärts geschlossene Beschaffenheit der Gehörkapsel gemein. Diese, die Gehörkapsel, wird bei Proteus vorzugsweise aus dem Occipitale laterale und dem Prooticum gebildet, indem diese Knochen durch eine quergehende, breitere oder schmälere Knorpelfuge vereinigt sind. Occipitale laterale bildet den hinteren, Prooticum den vorderen Theil der Kapsel; oben, am Dach der Kapsel (Taf. XXV Fig. 7) befindet sich eine breite, unten, am Boden (Taf. XXV Fig. 6) eine noch breitere Knorpelfuge; an der medialen Wand (Taf. XXV Fig. 8) ist die Knorpelfuge am breitesten; an der lateralen (Taf. XXV Fig. 9) ist die Knorpelfuge oben schmal und theilt sich in der Mitte in zwei sehr schmale Schenkel, welche einen kleinen Knochen (Fig. 9) umfassen. Dieser letztere Knochen nimmt den Platz der Fenestra ovalis höherer Amphibien ein und entspricht gewissermassen der Deckplatte der Columella bei denselben, insofern man in ihm nicht das Opisthoticum erblicken will. Unten ruht diese Gehörkapsel auf dem Parasphenoidale, oben ist sie theilweise vom Squamosum (Tympanicum) und Parietale bedeckt. Nach hinten-aussen setzt sie, d. h. Occipitale laterale, sich in einen ziemlich langen Fortsatz fort, welcher oben in eine kleine Firste nach vorn hin

[1] Gustaf Retzius, *Zur Kenntniss des inneren Gehörorgans der Wirbelthiere.* Archiv f. Anatomie und Physiologie, Anatom. Abtheil. 1880.

http://dl.ub.uni-freiburg.de/diglit/retzius1881-1/0168
© Universitätsbibliothek Freiburg
gefördert durch
Baden-Württemberg

ausläuft. An der lateralen Wand befindet sich aussen und oben, dicht unter dem Squamosum, eine niedrige Firste, welche aus Fortsätzen des Occipitale laterale und Prooticum, mittelst einer schmalen Knorpelfuge vereinigt, gebildet wird. Die Kapsel ist ringsum geschlossen; nur an der medialen Wand, gegen die Gehirnhöhle zu, sind vier kleine Löcher vorhanden, nämlich: zwei in der Knorpelfuge, von denen das etwas grössere, untere und hintere (Taf. XXV Fig. 8 *fr*) die Apertura ductus perilymphatici darstellt, und das nach vorn-oben davon gelegene kleinere (Fig. 8 *ade*) der Apertura ductus endolymphatici entspricht, dann unter dem letzteren, an der Grenze zum Prooticum (Fig. 8 *rp*), eins für den Ramus posterior n. acustici und etwas vor demselben im Prooticum eins für den Ramus anterior n. acustici. In dieser Gehörkapsel findet sich nun der verhältnissmässig grosse Binnenraum, welcher das häutige Gehörorgan enthält. Dieser bildet eine überall zusammenhängende Räumlichkeit, an welcher nur durch einige schwache Vorsprünge und Leisten eine Abtheilung in verschiedenen Abschnitten undeutlich hervortritt. Von knorpelig-knöchernen, halbzirkelförmigen Canälen sind also nur Andeutungen vorhanden, indem der vordere Canal oben an der medialen Wand eine schwach ausgeprägte Rinne bildet, an welcher noch dazu ziemlich weit nach vorn hin ein hakenförmiger Vorsprung lateralwärts ausschiesst (Fig. 5, 6) und den häutigen Bogengang umfasst; der äussere Canal wird ebenfalls an der lateralen Wand durch eine Halbrinne, der äusseren Firste entsprechend, repräsentirt, an deren Mitte von der Knorpelfuge ein hakenförmiger oder richtiger ringförmiger Fortsatz ausgeht und den äusseren häutigen Bogengang umfasst. Ein ähnlicher Fortsatz umfasst ebenfalls den hinteren Bogengang. Nach Abtragung des Daches, von oben betrachtet (Fig. 6), erscheint die Kapselhöhle im ganzen dreieckig mit vorderer, abgestumpfter Ecke für den Recessus utriculi und die vordere und äussere Ampulle, sowie mit hinterer sehr spitzer Ecke, wo die hintere Ampulle liegt. Besondere Ausbuchtungen für den Sacculus und die übrigen Partien sind nicht deutlich ausgeprägt. In dieser Kapselhöhle liegt das häutige Gehörorgan eingebettet, wie in Fig. 5 von oben her, nach Abtragung des Daches, abgebildet ist. Der die Kapselhöhle einnehmende perilymphatische Raum, welcher das häutige Gehörorgan enthält, ist wie überall nach aussen hin durch das Periost gegen die Kapselwand begrenzt; er umfasst die häutigen Bogengänge und Ampullen mit wenig räumlichen Canälen; um den Utriculus und den Sacculus bildet er eine grosse, zusammenhängende Höhle, welche besonders nach aussen und hinten am Sacculus sehr weit und räumlich ist (Taf. XXV Fig. 4 *per*); in der äusseren periostalen Wand derselben laufen Blutgefässe; die Höhle enthält die reichliche Perilymphe. Etwas vor dem hinteren Ende des perilymphatischen Raumes sieht man an ihrer medialen Wand bei gewisser Lage eine kleine rundlich-ovale Oeffnung mit scharfem Rande, etwas nach vorn von der hinteren Umbiegungsstelle des äusseren häutigen Bogengangs liegend; bei genauerer Untersuchung findet man dann, dass diese Oeffnung zu einem häutigen, röhrenförmigen Canal führt, welcher als directe Fortsetzung vom perilymphatischen Raum, also als Fortsetzung von dessen periostaler Wand, medialwärts und nach vorn hin zieht; dieser cylindrische Canal oder Röhre ist schmaler als die Bogengänge, biegt sich nach vorn um (Fig. 10, 1, 2 *dp*), erweitert sich etwas, geht unter dem hinteren Ende des äusseren Bogenganges und ihm parallel eine Strecke nach vorn hin, liegt nach vorn vom Sinus posterior des Utriculus, biegt sich hier, dicht hinter der Macula neglecta, rechtwinklig nach unten um, dringt zwischen dem Sinus posterior und der Sacculuswand nach innen vor und stellt hier an der medialen Wand des Gehörorgans in dem Dreieck, welches vom Sinus posterior, Ramulus neglectus und Ramulus ampullæ posterioris gebildet wird, eine kleine, taschenförmige Ausbuchtung dar, an deren medialer Wand eine rundlich-ovale Oeffnung (Taf. XXV Fig. 1, 10 *adp*) zu sehen ist; von ihren Rändern geht eine kurze Röhre aus, welche an der medialen Knorpelwand der Gehörkapsel durch die Apertura ductus perilymphatici dringt und sich in die Schädelhöhle öffnet. Diese lange Röhre stellt mithin einen vollständig entwickelten *Ductus perilymphaticus* dar, welcher mit der entsprechenden Bildung anderer Urodelen sehr übereinstimmt, weswegen ich in dieser Beziehung den oben angeführten Angaben von Kuhn nicht beitreten kann.

Am häutigen Gehörorgan des Proteus unterscheidet man folgende Theile: *Utriculus* mit rudimentärem *Sinus superior* und langem *Sinus posterior, Recessus utriculi, Ampulla anterior* mit *Canalis m. anterior, Ampulla externa* mit *Canalis m. externus, Ampulla posterior* mit *Canalis m. posterior, Sacculus* mit *Ductus endolymphaticus, Lagena cochleæ, Pars neglecta.*

Von Nervenendstellen sind sieben vorhanden, nämlich: *Macula ac. recessus utriculi, Crista ac. ampullæ anterioris, Crista ac. ampullæ externæ, Crista ac. ampullæ posterioris, Macula ac. sacculi, Papilla ac. lagenæ cochleæ, Macula ac. neglecta.*

http://dl.ub.uni-freiburg.de/diglit/retzius1881-1/0169
© Universitätsbibliothek Freiburg
gefördert durch
Baden-Württemberg

Der Nervus acusticus theilt sich beim Abgang von der Medulla oblongata in einen *Ramus anterior* und einen *Ramus posterior,* welche durch getrennte Löcher der medialen Kapselwand in die Kapselhöhle eintreten. Der *Ramus anterior* verläuft nach vorn-aussen unter dem Recessus utriculi und theilt sich in zwei Hauptzweige, *Ramulus ampullæ anterioris* und *Ramulus ampullæ externæ* sowie in den von ihnen sich abtrennenden, aus mehreren kleinen Bündeln bestehenden *Ramulus rec. utriculi;* der *Ramus posterior* wendet sich nach hinten, sendet den gewöhnlich aus zwei grösseren Bündeln, einem vorderen und einem hinteren, bestehenden *Ramulus sacculi* nach unten zur Macula sacculi und theilt sich dann in drei Zweige, nämlich einen unteren oder *Ramulus lagenæ* für die Papilla lagenæ, einen nach oben ziehenden oberen oder *Ramulus neglectus* für die Macula neglecta sowie einen langen, nach hinten bis zur Crista amp. posterioris verlaufenden *Ramulus ampullæ posterioris.*

Der *Utriculus* (Taf. XXV Fig. 1—3 *u*) stellt eine verhältnissmässig räumliche Röhre dar, welche besonders nach vorn hin sich erweitert, indem sie sich senkt und in den von ihr nur andeutungsweise abgegrenzten Recessus übergeht. Nach oben hin bildet der Utriculus eine breite, aber sehr niedrige Ausstülpung, welche den rudimentären Sinus superior darstellt und die oberen Enden der beiden verticalen Bogengänge empfängt; unter der Einmündungstelle des hinteren Bogengangs öffnet sich das hintere Ende des äusseren Bogengangs in den Utriculus, welcher nach innen und unten davon in einen langen *Sinus posterior* (Verbindungsröhre der hinteren Ampulle) ausläuft (Taf. XXV Fig. 1, 2 *sp,* 10), der nach hinten-unten bogenförmig hinabsteigt und in die hintere Ampulle übergeht. Der *Recessus utriculi* (Taf. XXV Fig. 1—3 *rec,* Taf. XXVI Fig. 5 *rec*) stellt die vorderste, erweiterte Partie des Utriculus dar; an seinem Boden liegt die halbmondförmig-ovale *Macula ac. rec. utriculi* (*mu*) mit an ihr befindlicher, dünner Scheibe von Otolithenkristallen. Von dem Recessus setzt sich nach vorn die *Ampulla anterior* (Taf. XXV Fig. 1—4 *aa*) fort, biegt sich gleich nach oben, ist im ganzen oval, nicht besonders stark erweitert und räumlich und trägt an dem nach vorn gerichteten Boden das niedrige Septum transversum mit der *Crista acustica;* letztere ist, von oben gesehen (Taf. XXVI Fig. 1 *cr*), biconcav mit verbreiterten Enden, von der Seite, d. h. an dem Querschnitt der Ampulle, zeigt sie einen oberen concaven Rand (Taf. XXVI Fig. 2 *cr*). Eine Cupula terminalis konnte ich hier nicht finden. Die Ampulla anterior setzt sich nach oben-hinten in den vorderen Bogengang, *Canalis m. anterior* (Taf. XXV Fig. 1—4 *ca*), fort, welcher nach hinten-oben-innen sehr wenig gebogen verläuft und in die breite obere Ausstülpung des Utriculus mündet. Die *Ampulla externa* (Taf. XXV Fig. 1—4 *ae*, Taf. XXVI Fig. 5 *ae*) geht mit weiter Oeffnung vom äusseren-oberen Umfang des Recessus aus, ist breit, unregelmässig oval und wendet sich nach aussen-hinten, an ihrem Boden das niedrige Septum mit der schmal dreieckigen *Crista acustica* (mit innerem spitzem Ende) tragend; die Cupula wurde auch hier nicht gefunden. Die Ampulle setzt sich direct in den äusseren Bogengang, *Canalis m. externus* (Taf. XXV Fig. 1—4 *ce*), fort, welcher ein wenig nach aussen aber grösstentheils nach hinten läuft, um dann schnell umbiegend wieder nach vorn und innen und zugleich etwas nach oben zu gehen und an der lateralen Seite des Utriculus zu münden. Die *Ampulla posterior* (Taf XXV Fig. 1—4 *ap*) setzt sich direct vom hinteren Ende des Sinus posterior fort und stellt eine schwach erweiterte, ovale Blase dar, welche nach hinten-aussen und mehr oder weniger nach oben gerichtet ist und an ihrem Boden das niedrige Septum mit der, von oben gesehen, biconcaven *Crista acustica* (Taf. XXVI Fig. 3 *cr*) trägt; von der Seite betrachtet (Taf. XXVI Fig. 4 *cr*) zeigt die Crista einen stark concaven oberen Rand; die Cupula wurde nicht aufgefunden. Die Ampulle setzt sich direct in den hinteren Bogengang, *Canalis m. posterior* (Taf. XXV Fig. 1—4 *cp*), fort, welcher nach oben und dann nach vorn-innen-oben verläuft, um, wie erwähnt, in den Utriculus etwas tiefer als der vordere zu münden; dieser Bogengang bildet bei Proteus mit dem vorderen einen ausserordentlich grossen Winkel (etwa 135°).

Am unteren Umfang des Utriculus, ungefähr in der Mitte unter der den Sinus superior vorstellenden Ausstülpung desselben, findet man in der Wand eine ovale Oeffnung (Taf. XXV Fig. 11 *cus*), welche zum Sacculus führt und den *Canalis utriculo-saccularis* darstellt. Dieser Canal ist indessen etwas complicirt; die erwähnte Oeffnung setzt sich in einen kleinen Raum fort, dessen mediale Wand blasig ausgebuchtet, dessen laterale hingegen mit rundlich-ovaler Oeffnung versehen ist, welche zum Sacculus führt und die untere Ausmündung des Canalis utriculo-saccularis darstellt (Taf. XXV Fig. 10 *cus,* 11 *cus*[1]); die beiden Oeffnungen des Canales liegen einander deswegen lateralwärts mit ihren Rändern sehr nahe (Taf. XXV Fig. 11); da aber jene mehr horizontal, diese mehr vertical gestellt ist, so trennen sie sich mit dem entgegengesetzten Rande weit von einander ab. An der blasigen Ausbuchtung des Canalraumes befindet sich nun eine Nervenendstelle, in welcher ich sogleich bei meiner ersten Untersuchung

http://dl.ub.uni-freiburg.de/diglit/retzius1881-1/0170
© Universitätsbibliothek Freiburg
gefördert durch
Baden-Württemberg

(1878) des Gehörorgans von Proteus die von mir bei den Teleostiern und Plagiostomen gefundene Nervenendstelle erkannte, weswegen ich in dieser Hinsicht ganz mit Kuhn übereinstimme. Eben die Lage dieser Endstelle, welche ich nunmehr *Macula ac. neglecta* nenne, entspricht ja bei Proteus sehr derjenigen bei Chimæra; diese Macula neglecta liegt also bei Proteus an der oberen-hinteren Wand des ausgestülpten Canalis utriculo-saccularis, ist von ovaler Gestalt, empfängt den von unten kommenden, oben in mehrere Bündel sich trennenden Ramulus neglectus und besitzt eine längliche Membrana tectoria von streifiger Textur und mit ovalen Löchern an der unteren Fläche, in welche körnige Zellenfiguren eingebettet liegen (Taf. XXVI Fig. 16).

Der *Sacculus* (Taf. XXV Fig. 1—4 *s*) ist eine rundlich-dreieckige, von den Seiten her abgeplattete Blase, welche unter dem Utriculus liegt, mit der oberen Ecke in den Winkel zwischen ihm und dem Sinus superior hinaufschiessend; der Sacculus ist übrigens etwas schief nach unten-aussen gerichtet. An seiner medialen Wand befindet sich die ovale *Macula ac. sacculi* (Taf. XXV Fig. 1—4 *ms*), auf welcher der grosse, aus überaus vielen kleinen Kristallen (Taf. XXVI Fig. 17) bestehende und den Sacculusraum grösstentheils auffüllende Otolith liegt. Von der oberen Ecke des Sacculus steigt mit ovaler, ein wenig nach vorn vom Canalis utriculo-saccularis befindlicher Oeffnung (Taf. XXV Fig. 10, 11 *ade*) der *Ductus endolymphaticus*, an der medialen Wand des Utriculus liegend, röhrenförmig empor (Taf. XXV Fig. 1, 2, 4, 10, 11 *de*); er taucht dann, schmal geworden, durch die Apertura aquæductus vestibuli in die Schädelhöhle hinein; hier sah ich ihn sich stark zu einem Sacke erweitern, es gelang mir jedoch nicht denselben ohne Zerreissung blosszulegen, weswegen ich seine Gestalt und Grenzen nicht angeben vermag.

Am hinteren Umfang des Sacculus, an seiner medialen Wand, befindet sich die *Lagena cochleæ* (Taf. XXV Fig. 1—4, 10 *l*). Sie stellt ein ovales, taschenförmiges Gebilde dar, welches schief von vorn-oben nach hinten-unten gerichtet und oben lateralwärts mit einer ovalen Oeffnung versehen ist (Taf. XXV Fig. 2, 4, 10, 11 *al*), welche zum Sacculus führt. An der medialen Wand der Lagena, in der Nähe des unteren, blinden und breiteren Endes findet sich die ovale *Papilla ac. lagenæ* (Taf. XXV Fig. 1—3 *pl*), zu welcher der Ramulus lagenæ, in verschiedene Bündel zerfallend, sich ausbreitet; auf ihr liegt eine kleine Otolithkristallenmasse. Weder an der Lagena noch anderswo erkennt man hier Spuren einer besonderen Pars basilaris cochleæ und deren Ramulus basilaris; dies wichtige Gebilde ist also beim Proteus nicht abgetrennt; Proteus verhält sich somit in dieser Beziehung wie die Fische.

Wenn man nun noch einen Blick auf die gesammte Gestalt des häutigen Gehörorgans von Proteus wirft, so findet man dasselbe in die Länge gezogen und, in Uebereinstimmung mit der allgemeinen Gestalt des Schädels, im ganzen sehr niedrig; die Bogengänge verlaufen wenig gebogen und liegen gegen den Utriculus und die übrigen Theile niedergedrückt.

Was den feineren Bau des häutigen Gehörorgans von Proteus betrifft, so findet man zuerst die häutige Wand selbst, wie gewöhnlich, im ganzen dünn, von homogener Structur mit in ihr eingebettet liegenden, verzweigten Zellen; an den Nervenendstellen, an der Lagena und den Bogengängen ist die Wand etwas dicker und zellenreicher; mit ihr verbindet sich aussen das Blutgefässe und Zellen führende, aus dünnen Häutchen und Fasern bestehende perilymphatische Gewebe (Taf. XXVI Fig. 8 *pg*). Die Innenfläche der membranösen Wand ist von einem einschichtigen polygonalen, grosszelligen Plattenepithel überzogen, welches indessen an einigen Stellen modificirt wird. Am Dache der Ampullen und, als Fortsetzung davon, in den Bogengängen findet sich der als Raphe bekannte Streifen, an dem die Zellen des Epithels sich stark verschmälern (Taf. XXVI Fig. 7) und erhöhen (Fig. 8 *re*), wobei sie sich zugleich von beiden Seiten her schief und dachziegelförmig an einander legen. Dann findet man im Utriculus, in der Nähe der Oeffnung des Canalis utriculo-saccularis, am Boden und an der medialen Wand, zwischen den gewöhnlichen Plattenzellen Gruppen einer differenten Zellenart eingestreut, welche im ganzen auch polygonal, etwas kleiner und mit Ausläufern, zwischen den Plattenzellen einschiessend, versehen ist; diese differenten Zellen sind aber vor allem dadurch ausgezeichnet, dass sie in ihrem sonst hyalinen Protoplasma sehr zahlreiche, gelblich glänzende Körner von etwas verschiedener Grösse enthalten (Taf. XXVI Fig. 15 *pe*). Endlich verändert sich das Plattenepithel in der Umgebung der Nervenendstellen, indem es sich hier allmählig erhöht und schmaler polygonal wird, mithin in Cylinderepithel übergeht (Taf. XXVI Fig, 9, 10, 12 *e*).

Was nun die Nervenendstellen selbst betrifft, so findet man in ihnen, wie gewöhnlich, einen und denselben Bau, obwohl die einzelnen Endstellen verschiedene Höhe besitzen. Wenn man z. B. einen senkrechten Schnitt von der Macula utriculi oder sacculi (Taf. XXVI Fig. 10) bei schwacher Vergrösserung betrachtet, findet man der membranösen Wand zunächst eine Lage dicht stehender, ovaler Kerne, sowie über ihnen einige ähnliche Kerne zer-

http://dl.ub.uni-freiburg.de/diglit/retzius1881-1/0171
© Universitätsbibliothek Freiburg
gefördert durch
Baden-Württemberg

streut liegend; an der freien Oberfläche des Epithels sieht man palissadenartig neben einander stehend, nur durch schmale Zwischenräume getrennt, flaschenförmige Zellen mit grossem, rundlich-ovalem Kern am unteren Ende. Bei genauerer Untersuchung findet man dann, dass alle Nervenendstellen aus den oben bei den Fischen beschriebenen zwei Arten von Zellen bestehen, nämlich: die *Fadenzellen* (Zahnzellen Hasse's, Stütz- oder Isolationszellen, eigentliche Epithelzellen von mir) welche indessen sowohl die Fadenzellen als besonders auch die Basalzellen Max Schultze's umfassen; ihnen gehören die oben erwähnten, ovalen Kerne unten im Nervenepithel an. Bei guter Isolirung der Fadenzellen findet man, dass sie alle mit etwas breiterem Fusse an der membranösen Wand stehen, mit ziemlich schmal fadenförmigem, oft aber etwas breiterem, abgeplattetem Zellenleib das Epithel bis zur freien Oberfläche senkrecht durchsetzen, um dort mit erweitertem Ende zu endigen; die meisten von ihnen tragen ihren ovalen Kern in der Nähe des unteren Endes, neben der membranösen Wand und vertreten dann die Basalzellen Max Schultze's; viele tragen aber auch den Kern etwas höher oben und entsprechen dann den Fadenzellen desselben Forschers. Es gelang mir oft diese Zellen bei Proteus schön zu isoliren, und ich habe mich ganz bestimmt davon überzeugt, dass sie alle zu demselben Typus gehören und in keiner näheren Beziehung zu den Nervenfasern stehen. An ihnen sieht man zerstreute, glänzende und pigmentähnliche Körner, welche dem Zellenleibe anhaften. Diese Fadenzellen sind aber je nach der Höhe der Nervenendstellen von verschiedener Grösse. In den Cristæ acusticæ der Ampullen (Taf. XXVI Fig. 9 *fz*) sowie in der Macula ac. sacculi (Taf. XXVI Fig. 12, 13 *fz*) und Macula ac. rec. utriculi sind sie grössentheils ziemlich hoch und von beiden Arten (mit dem Kern basal oder höher oben) gebildet, an den Rändern werden sie stellenweise niedriger (z. B. in der Macula ac. rec. utriculi, Taf. XXVI Fig. 11). In der Papilla ac. lagenæ (Taf. XXVI Fig. 14 *fz*) sowie in der Macula ac. neglecta sind die Fadenzellen fast nur kurz mit basalem Kern. Zwischen den Fadenzellen stehen in schöner, regelmässiger Anordnung die schon oben erwähnten, flaschenförmigen Zellen, die *Haarzellen* (Stäbchenzellen, Hörzellen, Cylinderzellen). Sie sind etwas verschieden lang; an niedrigen Stellen des Nervenepithels sind sie kurz und breit (z. B. in der Papilla ac. lagenæ, Taf. XXVI Fig. 14 *hz*); in den höheren Partien sind sie mehr länglich, ausgezogen und besitzen eine grössere Masse von Protoplasma nach oben vom rundlichen oder rundlich ovalen Kern; diese Zellen haben an der freien Oberfläche des Nervenepithels eine schärfer glänzende Fläche, einen Saum, von welcher ein steifes Haar ausgeht; dieses Haar ist an den einzelnen Nervenendstellen sehr verschieden lang; an den Cristæ ac. ampullarum sind die Haare ausserordentlich lang; sie dringen hier (Taf. XXVI Fig. 2, 4, 6) bis zur Mitte des Ampullenlumens oder sogar höher empor und messen 0,1—0,15 mm. In Taf. XXVI Fig. 9 konnten in Folge von Mangel an Raum die Haare auf der Tafel nicht in ihrer ganzen Länge abgebildet werden; an einigen sieht man aber den gebrochenen, oberen Theil nach unten hin gebogen. An den übrigen Nervenendstellen (Taf. XXVI Fig. 10, 12, 13, 14 *hz*) sind die Haare sehr kurz, mit breiter Basis und am freien Ende zugespitzt. In den Haaren erkennt man oft eine Strichelung, die Zusammensetzung aus längslaufenden, feinen Fäden angebend. Das untere Ende der Haarzellen läuft zuweilen in eine kurze Faser aus; gewöhnlich sieht man aber keinen solchen Ausläufer, sondern nur einen rundlichen Bauch, welcher etwas verschieden weit ins Epithel, nie aber bis unter die Mitte seiner Höhe hinab reicht. Was endlich die *Nerven* betrifft, so findet man sie als markhaltige Fasern die membranöse Wand an den Nervenendstellen einzeln oder bündelweise durchziehend (Taf. XXVI 10, 9, 12, 14 *n*); kurz vor dem Austreten aus der Wand geben sie ihre Markscheide ab und treten blass in das Nervenepithel hinaus. Hier gelang es mir nicht den Verlauf der Nervenfasern bei Proteus weiter zu verfolgen, da mein Material dazu nicht passend war. Es lässt sich aber mit grösster Wahrscheinlichkeit vermuthen, dass es sich in derselben Weise verhält, wie bei anderen Urodelen (s. z. B. Siredon und Triton), dass also die Fasern sich theilen und ein feines Nervennetz an den Basen der Haarzellen bilden.

http://dl.ub.uni-freiburg.de/diglit/retzius1881-1/0172
© Universitätsbibliothek Freiburg
gefördert durch
Baden-Württemberg

Das Gehörorgan von Siren lacertina L.

Tafel XXVII. Fig. 1—3.

Das membranöse Gehörorgan von Siren steht zwar dem von Proteus nahe, weicht aber auch in einigen Beziehungen von ihm ziemlich weit ab. Schon der äussere Habitus ist ziemlich verschieden; bei Siren ist nämlich das ganze Gehörorgan viel höher, nicht so von oben her zusammengedrückt; es ähnelt in der That mehr dem Gehörorgan von Triton und Pleurodeles. In einer wichtigen Hinsicht, dem Fehlen einer besonderen Pars basilaris, scheint es jedoch mit Proteus und den niedrigsten Urodelen übereinzustimmen. Ich hatte für das Studium des Gehörorgans von Siren nur alte Spiritusexemplare zur Verfügung.

Am häutigen Gehörorgan von Siren unterscheidet man folgende Theile: *Utriculus* mit kurzem *Sinus superior* und langem *Sinus posterior*, *Recessus utriculi*, *Ampulla anterior* mit *Canalis m. anterior*, *Ampulla externa* mit *Canalis m. externus*, *Ampulla posterior* mit *Canalis m. posterior*, *Sacculus* mit *Ductus endolymphaticus*, *Lagena cochleæ*, *Pars neglecta*.

Von Nervenendstellen unterscheidet man sieben, nämlich: *Macula ac. recessus utriculi*, *Crista ac. ampullæ anterioris*, *Crista ac. ampullæ externæ*, *Crista ac. ampullæ posterioris*, *Macula ac. sacculi*, *Papilla ac. lagenæ*, *Macula ac. neglecta*.

Der Nervus acusticus theilt sich sogleich in zwei, getrennt durch besondere Canäle in die Kapselhöhle eintretende Hauptäste, von denen der vordere, *Ramus anterior*, sich in die zwei Zweige, *Ramulus amp. anterioris* und *Ramulus amp. externæ*, für die beiden Ampullen und einen aus mehreren Bündeln bestehenden *Ramulus rec. utriculi* für die Macula rec. utriculi verzweigt; der hintere Hauptast, *Ramus posterior*, sendet zuerst den *Ramulus sacculi* nach unten zur Macula sacculi, läuft dann eine Strecke nach hinten, giebt den *Ramulus lagenæ* nach unten ab und theilt sich zuletzt in den nach oben ziehenden *Ramulus neglectus* und den langen nach hinten verlaufenden *Ramulus amp. posterioris*.

Der *Utriculus* (Fig. 1—3 *u*) ist eine lange, nicht besonders weite, nach vorn-unten sich senkende Röhre, welche vorn in den Recessus übergeht und sich hinten in einen langen, schmalen, nach unten-hinten sich senkenden *Sinus posterior* (*sp*, Verbindungsröhre der hinteren Ampulle) fortsetzt, nach oben aber, in der Mitte des Gehörorgans, breit emporsteigt, einen sehr kurzen, breiten *Sinus superior* bildend, welcher, wie gewöhnlich, die beiden verticalen Bogengänge, sowie unter der Einmündungsstelle des hinteren auch das hintere Ende des äusseren Bogengangs empfängt. Nach vorn hin geht, wie erwähnt, der Utriculus, ohne bestimmte Grenze, sich erweiternd in den *Recessus utriculi* (Fig. 1—3 *rec*) über, welcher am Boden die ovale *Macula acustica rec. utriculi* (Fig. 1—3 *mu*) mit ihrer kleinen Otolithenmasse trägt; vorn setzt sich der Recessus in die *Ampulla anterior* (Fig. 1—3 *aa*) fort, welche nach oben-hinten umbiegt, um in den vorderen Bogengang überzugehen. Die Ampulle ist ziemlich räumlich, oval und trägt an dem nach oben-vorn gerichteten Boden das niedrige Septum transversum mit der *Crista acustica*. Der Bogengang, *Canalis m. anterior* (Fig. 1—3 *ca*), geht gerade nach oben-hinten-innen und mündet in das obere Ende des Sinus superior. Die *Ampulla externa* (Fig. 1—3 *ae*) geht vom äusseren Umfang des Recessus aus, ist von breit-ovaler Gestalt, trägt unten am Boden die spitz-dreieckige *Crista acustica*, wendet sich nach aussen-hinten und geht direct in den äusseren Bogengang, *Canalis m. externus* (Fig. 1—3 *ce*), über, welcher schwach gebogen nach aussen-hinten läuft, um dann umgebogen nach innen und etwas nach oben-vorn zu treten und in den Utriculus zu münden; an der Einmündung erweitert er sich, und hier entsteht am hinteren Rand, wie bei vielen Fischen gewöhnlich ist, eine scharfe Falte, welche bei den Batrachiern noch stärker ausgeprägt wird und die sog. Apertura utriculi bildet.

http://dl.ub.uni-freiburg.de/diglit/retzius1881-1/0173
© Universitätsbibliothek Freiburg
gefördert durch
Baden-Württemberg

Die *Ampulla posterior* (Fig. 1—3 *ap*) geht vom hinteren Ende des Sinus posterior (Verbindungsröhre) aus, ist der vorderen Ampulle ähnlich, trägt an dem nach unten-aussen-hinten gerichteten Boden die *Crista acustica*, wendet sich im ganzen nach aussen-oben-hinten und geht in den *Canalis m. posterior* (Fig. 1—3 *cp*) über; dieser biegt sich sogleich nach oben-vorn-innen um und läuft in dieser Richtung zum oberen-hinteren Ende des Sinus superior.

Am Boden des Utriculus, unter dem Sinus superior, bemerkt man eine nicht eben grosse, ovale Oeffnung, *Canalis utriculo-saccularis* (Fig. 1, 2 *cus*), welche zum Sacculus führt. Dicht unter dieser Oeffnung und mit ihr gewissermassen zusammenhängend befindet sich an der medialen Sacculuswand eine andere ovale Oeffnung (Fig. 2 *apn*), welche zu einer kleinen, blasigen Ausstülpung des Sacculus führt; diese letztere entspricht offenbar dem Gebilde, in welchem wir bei Proteus die *Pars neglecta* erkannten; an ihrem hinteren-oberen Umfang findet man eine ovale Nervenendstelle, die *Macula ac. neglecta* (Fig. 1—3 *mn*), in welcher der von unten kommende, einfache Ramulus neglectus sich von hinten her ausbreitet, indem er in mehrere Bündel zerfällt. Der *Sacculus* (Fig. 1—3 *s*) stellt übrigens eine grosse ovale, von oben nach unten-aussen gerichtete, an den Seiten abgeplattete Blase dar, an deren medialer Wand die rundlich-ovale *Macula ac. sacculi* (Fig. 1—3 *ms*) sich befindet, in welcher der aus mehreren Bündeln zusammengesetzte Ramulus sacculi sich ausbreitet. Auf der Macula liegt der grosse, den Sacculus beinahe ausfüllende Otolith, aus zahllosen, kleinen Kristallen bestehend. Am hinteren Umfang des Sacculus befindet sich die verhältnissmässig kleine, blasig-rundliche *Lagena cochleæ* (Fig. 1—3 *l*), welche als eine Tasche dem Sacculus anhängt und mit oberer, kleiner, ovaler Oeffnung (Fig. 2 *al*) sich hinten an der medialen Sacculuswand in denselben öffnet; an der medialen Wand der Lagena liegt die ovale *Papilla ac. lagenæ* (Fig. 1, 2 *pl*), in welcher der aus mehreren Bündeln bestehende Ramulus lagenæ sich ausbreitet. Das oberste von diesen Bündeln schien mir sogar mehr selbständig zu sein und es ist nicht ganz unmöglich, dass wir bei Siren eine erste Uebergangsform zur Abtrennung der Papilla basilaris von der Papilla lagenæ vor uns haben. An den Spiritusexemplaren, welche mir zu Verfügung standen, konnte ich in dieser Hinsicht nicht zur vollen Sicherheit gelangen. Ich vermuthe aber ein solches Verhalten um so mehr, als das Gehörorgan von Siren, wie oben angedeutet wurde, im ganzen Habitus dem der höheren Urodelen ähnelt, und besonders seine Pars neglecta vom Canalis utriculo-saccularis nach unten hin abgetrennt ist.

Der Sacculus steigt vorn etwas höher am Utriculus empor als hinten; am letzteren Ort setzt sich von ihm mit kleiner ovaler, vor dem Canalis utriculo-saccularis liegender Oeffnung (Fig. 2 *ade*) der *Ductus endolymphaticus* (Fig. 1, 2 *de*) schmal röhrenförmig nach oben fort, um durch die Apertura aquæductus vestibuli in die Schädelhöhle einzutreten. Wie verhält sich aber der *Ductus perilymphaticus?* Hinter dem Ramulus neglectus, medialwärts und nach vorn von der Lagena bemerkt man eine dünne Röhre, an welcher eine mediale Oeffnung vorhanden ist, die zur Apertura ductus perilymphatici (Foramen rotundum) führt; die Röhre steigt nach oben-hinten, dringt zwischen dem hinteren Umfang des Sacculus und dem Sinus posterior (lateralwärts vom letzteren) weiter nach oben-hinten, steigt dann weiter nach oben, das hintere Ende des äusseren Bogengangs kreuzend und nach vorn-aussen von ihm und geht hier, nach vorn-oben sich umbiegend, in den perilymphatischen Raum am oberen Ende des Utriculus und Sacculus über. Der Ductus perilymphaticus stellt also in letzterer Hinsicht gewissermassen eine Uebergangsform zwischen dem Gebilde bei den Urodelen und dem der Batrachier dar.

http://dl.ub.uni-freiburg.de/diglit/retzius1881-1/0174
© Universitätsbibliothek Freiburg
gefördert durch
Baden-Württemberg

Das Gehörorgan von Menobranchus maculatus Harl.

(Necturus maculatus Raf.)

Tafel XXVII. Fig. 4—6.

Das membranöse Gehörorgan von Menobranchus steht im ganzen schon der äusseren Gestalt nach dem von Proteus sehr nahe; es ist wie dieses sehr niedrig, gleichsam von oben her zugedrückt und die verticalen Bogengänge liegen dem Utriculus und den übrigen Theilen ziemlich dicht an; von oben gesehen (Fig. 6) zeigt das Organ von Menobranchus eine breitere Form, indem der äussere Bogengang mehr absteht und einen grösseren Bogen bildet.

Am membranösen Gehörorgan von Menobranchus unterscheidet man folgende Theile: *Utriculus* mit sehr kurzem, rudimentärem *Sinus superior* und langem, schmalem *Sinus posterior*, *Recessus utriculi*, *Ampulla anterior* mit *Canalis m. anterior*, *Ampulla externa* mit *Canalis m. externus*, *Ampulla posterior* mit *Canalis m. posterior*, *Sacculus* mit *Ductus endolymphaticus*, *Lagena cochleæ* und *Pars neglecta*.

Von Nervenendstellen sind sieben vorhanden, nämlich: *Macula ac. recessus utriculi*, *Crista ac. amp. anterioris*, *Crista ac. amp. externæ*, *Crista ac. amp. posterioris*, *Macula ac. sacculi*, *Papilla ac. lagenæ*, *Macula ac. neglecta*.

Der Nervus acusticus theilt sich beim Abgang von der Medulla oblongata in zwei Hauptäste, einen *Ramus anterior*, welcher zu der Amp. anterior und Amp. externa je einen Zweig, *Ramulus amp. anterioris* und *Ramulus amp. externæ*, sendet und die Macula rec. utriculi mit Bündeln, *Ramulus rec. utriculi*, versieht, sowie in einen *Ramus posterior*, welcher zuerst den aus mehreren Bündeln gebildeten *Ramulus sacculi* zur Macula sacculi absendet, und dann, weiter nach hinten verlaufend, in drei Zweige zerfällt, einen nach unten ziehenden *Ramulus lagenæ* für die Papilla lagenæ, einen nach oben gehenden Ramulus neglectus für die Macula neglecta und einen nach hinten verlaufenden, langen *Ramulus amp. posterioris*.

Der *Utriculus* (Fig. 4—6 *u*) stellt eine lange, ziemlich räumliche Röhre dar, welche sich allmählig nach vorn senkt, um in den Recessus utriculi überzugehen, nach oben hin eine kurze Ausstülpung — einen kurzen und breiten *Sinus superior* — bildet, in welche oben die beiden verticalen Bogengänge, der vordere etwas höher liegend als der hintere, einmünden, und endlich nach hinten eine nach hinten-unten sich senkende, schmalere Röhre, *Sinus posterior* (Verbindungsröhre der hinteren Ampulle), aussendet, die in die hintere Ampulle übergeht. Der *Recessus utriculi* (Fig. 4—6 *rec*) bildet das vordere, etwas erweiterte Ende des Utriculus, ohne von ihm abgegrenzt zu sein und trägt am Boden die ovale *Macula acustica* mit anliegendem, dünnem Otolithen. Von dem Recessus setzt sich die *Ampulla anterior* (Fig. 4—6 *aa*) direct fort, indem sie sich nach oben und sogar nach hinten-innen wendet, das niedrige Septum mit der *Crista acustica* an dem im ganzen nach vorn gerichteten Boden tragend; von ihr geht der *Canalis m. anterior* (Fig. 4—6 *ca*) sehr wenig gebogen nach hinten-oben-innen aus, um dann, sich etwas senkend, in den Sinus superior zu münden. Die *Ampulla externa* (Fig. 4—6 *ae*) geht vom äusseren Umfang des Recessus nach aussen-hinten aus, trägt die schmal dreieckige *Crista acustica* an dem nach unten-aussen gerichteten Boden und setzt sich in den nach hinten und etwas nach aussen verlaufenden *Canalis m. externus* (Fig. 4—6 *ce*) fort, welcher sich zuletzt stark umbiegt und nach innen-vorn-oben geht, um unter dem hinteren Bogengang in den Utriculus einzumünden. Die *Ampulla posterior* (Fig. 4—6 *ap*) setzt sich als ovale Blase von dem Sinus utriculi posterior nach hinten-aussen fort, trägt an dem nach unten gekehrten Boden die *Crista acustica*, und setzt sich in den *Canalis m. posterior* fort, welcher nach oben-hinten und dann nach vorn-innen geht, um in den Sinus superior zu münden.

http://dl.ub.uni-freiburg.de/diglit/retzius1881-1/0175
© Universitätsbibliothek Freiburg
gefördert durch
Baden-Württemberg

Am Boden des Utriculus, unter dem Sinus superior befindet sich eine nicht besonders grosse, ovale Oeffnung, welche zum *Canalis utriculo-saccularis* (Fig. 5 *cus*), d. h. zum Sacculus führt; dieser Canal verhält sich in derselben Weise wie bei Proteus; von der eben erwähnten, ovalen und horizontal gestellten Oeffnung setzt er sich nach unten hin fort, erweitert sich medialwärts blasenförmig und mündet dann mit vertical gestellter, ovaler Oeffnung (Fig. 4, 5 *cus*[1]) in den Sacculus; die beiden Oeffnungen liegen mit ihrem lateralen Rande einander nahe, mit dem entgegengesetzten stehen sie weit von einander ab. An der hinteren-oberen Wand der blasigen Ausstülpung des Canals liegt eine ovale Nervenendstelle, die *Macula ac. neglecta* (Fig. 4—6 *mn*), zu welcher der von unten kommende Ramulus neglectus sich von hinten her ausbreitet. Die Macula neglecta findet sich also, wie bei Proteus, an der Wand des Canalis utriculo-saccularis, welches für ihre Deutung von Wichtigkeit ist.

Der *Sacculus* ((Fig. 4—6 *s*) stellt eine ziemlich kleine, eiförmige, von vorn nach hinten gerichtete, seitlich abgeplattete Blase dar, welche dem Utriculus unten anliegt und an der medialen Wand eine ovale *Macula ac. sacculi* (Fig. 4—6 *ms*) trägt, in welcher der Ramulus sacculi sich ausbreitet. In dem Sacculus liegt die ihn fast ausfüllende grosse Otolithenmasse. Hinten hängt dem Sacculus die rundlich taschenförmige *Lagena cochleæ* (Fig. 4—6 *l*) an, an deren medialer Wand tief unten die ovale *Papilla ac. lagenæ* (Fig. 4, 5 *pl*) sich mit dem ihr anliegenden kleinen Otolithen befindet, in welcher der *Ramulus lagenæ* endigt. Wie bei Proteus sah ich hier weder an der Lagena noch sonst die Spur einer abgetrennten Pars basilaris cochleæ.[1] Die Lagena mündet mit kleiner, hoch oben belegener, ovaler Oeffnung (Fig. 4, 5 *al*) in den Sacculus. Vom Sacculus geht mit kleiner ovaler, vor dem Canalis utriculo-saccularis liegender Oeffnung an der medialen Seite der enge *Ductus endolymphaticus* (Fig. 4, 5 *de*) nach oben hin, um höher oben durch die Apertura aquæductus vestibuli in die Schädelhöhle einzutreten. Der *Ductus perilymphaticus* (Fig. 4, 5 *dp*) verhält sich ungefähr wie bei Proteus; er beginnt mit dem centralen Ende, welches in dem Dreieck zwischen Ramulus neglectus, Sinus utr. posterior und Ramulus amp. post. (und Lagena) liegt und eine medial gegen die Apertura ductus perilymphatici (Foramen rotundum) gerichtete Oeffnung (Fig. 4 *adp*) führt, richtet sich zuerst nach oben, wendet sich dann in rechtem Winkel, zwischen Sacculus und Sinus posterior (lateralwärts vom letzteren), nach hinten und setzt sich stets röhrenförmig und von der Breite der Bogengänge, weiter nach hinten, dem hinteren Ende des äusseren Bogengangs unten anliegend und ihm parallel, fort. Er biegt sich wie der Bogengang nach aussen und endlich ziemlich weit nach vorn, um hier mit ovaler Mündung in den grossen perilymphatischen Raum des Sacculus einzumünden, indem seine Wand in dessen periostale Wand direct übergeht.

Das Gehörorgan von Amphiuma means L.

Tafel XXVII. Fig. 7—9.

Das membranöse Gehörorgan von Amphiuma steht in Betreff seiner ganzen Gestalt dem von Proteus und von Menobranchus nahe. Wie bei diesen Urodelen ist es niedrig, gleichsam von oben her zusammengedrückt; es ist aber noch mehr in die Länge gezogen, was sich besonders in der Gestalt des Utriculus in dessen mittlerem Theil kundgiebt.

Am membranösen Gehörorgan von Amphiuma unterscheidet man folgende Theile: *Utriculus* mit ganz rudimentärem Sinus superior und mit langem, schmalem *Sinus posterior, Recessus utriculi, Ampulla anterior* mit *Canalis m. anterior, Ampulla externa* mit *Canalis m. externus, Ampulla posterior* mit *Canalis m. posterior, Sacculus* mit *Ductus endolymphaticus, Lagena cochleæ, Pars neglecta.*

[1] In meiner betreff. vorläuf. Abhandlung (Zur Kenntniss d. inneren Gehörorgans d. Wirbelthiere, Arch. f. mikr. Anat. 1880) wurde der Menobranchus unter den mit Pars basil. cochleæ begabten Urodelen erwähnt. Fortgesetzte Studien haben mir jedoch das Fehlen derselben gelehrt.

http://dl.ub.uni-freiburg.de/diglit/retzius1881-1/0176
© Universitätsbibliothek Freiburg
gefördert durch
Baden-Württemberg

Von Nervenendstellen sind sieben vorhanden, nämlich: *Macula ac. recessus utriculi, Crista ac. amp. anterioris, Crista ac. amp. externæ, Crista ac. amp. posterioris, Macula ac. sacculi, Papilla ac. lagenæ cochleæ, Macula ac. neglecta.*

Der Nervus acusticus besteht schon beim Abgang von der Medulla oblongata aus zwei Hauptästen, von denen der *Ramus anterior* als zusammengesetzt erscheint, indem er ausser dem gewöhnlichen Ast, welcher den *Ramulus amp. anterioris* und den *Ramulus amp. externæ* sowie den aus mehreren Bündeln gebildete *Ramulus rec. utriculi* abgiebt, noch eine Partie enthält, die, in mehrere Bündel getheilt, sich zur vorderen Hälfte der Macula sacculi begiebt, den grössten Theil des *Ramulus sacculi* darstellend; diese hintere Partie des Ramus anterior bildet hier gewissermassen einen mittleren Hauptast, einen »Ramus medius», der hie und da bei verschiedenen Thieren auftritt. Der hintere Hauptast, *Ramus posterior*, sendet einen kleineren Theil des *Ramulus sacculi* nach unten zur Macula sacculi und zerfällt dann in den nach unten-hinten bis zur Papilla lagenæ verlaufenden Ramulus lagenæ, den nach hinten-oben zur Macula neglecta gehenden *Ramulus neglectus* und den besonders langen, nach hinten ziehenden *Ramulus amp. posterioris.*

Der *Utriculus* (Fig. 7—9 *u*) ist eine lange, ziemlich weite Röhre, deren mittlere Partie, welche den vollständig rudimentären, d. h. den nicht entwickelten Sinus superior in sich einschliesst, ausserordentlich stark in die Länge gezogen ist; genannte Partie empfängt von vorn den vorderen, von hinten den hinteren und unterhalb desselben den äusseren Bogengang; die Einmündungsstellen des vorderen und des hinteren Bogengangs stehen ungewöhnlich weit von einander ab. Von der breiten Mittelpartie senkt sich der Utriculus nach vorn-unten, um in den Recessus überzugehen; hinten senkt er sich nach blasiger Erweiterung in den sehr schmalen *Sinus posterior* (Verbindungsröhre der hinteren Ampulle), der zur hinteren Ampulle führt. Der *Recessus utriculi* (Fig. 7—9 *rec*) bildet das vordere, etwas erweiterte, undeutlich abgegrenzte Ende des Utriculus; an seinem Boden befindet sich die ovale *Macula ac. rec. utriculi* (Fig. 7—9 *mu*) mit anliegendem, dünnem Otolithen. Von seinem vorderen Ende setzt sich die ovale *Ampulla anterior* (Fig. 7—9 *aa*) mit nach vorn-unten gerichtetem, das niedrige Septum mit der *Crista acustica* tragendem Boden fort; sie wendet sich nach oben-vorn und geht in den *Canalis m. anterior* (Fig. 7—9 *ca*) über, welcher nach oben-hinten und innen verläuft, um, wie erwähnt, in den Utriculus auszumünden. Die ovale *Ampulla externa* (Fig. 7—9 *ae*) geht vom äusseren Umfang des Recessus aus, trägt aussen-unten die schmal dreieckige *Crista acustica* an niedrigem Septum und setzt sich, nach hinten gerichtet, in den *Canalis m. externus* (Fig. 7—9 *ce*) fort; dieser läuft zuerst schwach nach hinten gebogen weiter, biegt sich dann schnell nach innen und etwas nach vorn-oben um und mündet, stark erweitert, in die mittlere Partie des Utriculus, an dessen lateraler Seite. Die *Ampulla posterior* (Fig. 7—9 *ap*) setzt sich als ovale blasige Erweiterung vom Sinus posterior utriculi nach oben hin fort, trägt das niedrige Septum mit der *Crista acustica* an dem nach hinten gerichteten Boden und geht in den *Canalis m. posterior* (Fig. 7—9 *cp*) über, welcher nach oben-vorn-innen läuft, um in die Mittelpartie des Utriculus zu münden.

Am Boden des Utriculus, weit nach hinten, bemerkt man an dem hinteren Ende der Mittelpartie desselben, eine nicht besonders grosse ovale Oeffnung, welche zum *Canalis utriculo-saccularis* (Fig. 8 *cus*) führt. Dieser Canal verhält sich wie bei Proteus und Menobranchus, indem er von dieser oberen, horizontal gestellten Oeffnung her sich nach innen blasenförmig erweitert, um dann mit ovaler unterer, mehr vertical gestellter Oeffnung (Fig. 7, 8 *cus*[1]) in den Sacculus auszumünden; die beiden Oeffnungen liegen deswegen auch hier mit ihrem lateralen Rande einander äusserst nahe, mit dem entgegengesetzten weiter von einander entfernt; am hinteren, blasig erweiterten Umfang des Canals befindet sich die *Macula ac. neglecta* (Fig. 7—9 *mn*), in welcher der von unten kommende Ramulus neglectus sich von hinten her ausbreitet; der *Canalis utriculo-saccularis* enthält mithin, wie bei Proteus und Menobranchus, die Anlage zu einer besonderen Pars neglecta, wie sie sich bei höheren Urodelen vorfindet.

Der *Sacculus* (Fig. 7—9 *s*) stellt eine ovale, von oben nach unten-aussen gestellte, seitlich abgeplattete Blase dar, an deren medialer Wand eine rundlich-ovale *Macula ac. sacculi* (*ms*) liegt; in dem Sacculus befindet sich die grosse, aus feinen Kristallen bestehende Otolithenmasse. An dem hinteren Umfang des Sacculus sitzt die kleine taschenförmige, dreieckig-ovale *Lagena cochleæ* (Fig. 7—9 *l*), welche oben mit kleiner, ovaler Oeffnung (*al*) in den Sacculus mündet und unten nahe dem breiten, blinden Ende eine ovale *Papilla ac. lagenæ* (Fig. 7, 8 *pl*) führt, welche den Ramulus lagenæ empfängt und eine kleine Otolithenmasse trägt. Spuren einer abgetrennten Pars basilaris cochleæ mit zugehörigem Nervenzweig konnte ich nicht sehen. Der Sacculus steigt lateralwärts etwas höher als medialwärts am Utriculus empor; an letzterer Seite setzt sich von ihm mit kleiner ovaler Mündung als enge Röhre

http://dl.ub.uni-freiburg.de/diglit/retzius1881-1/0177
© Universitätsbibliothek Freiburg
gefördert durch
Baden-Württemberg

der *Ductus endolymphaticus* (Fig. 7, 8 *de*) nach oben hin fort, um durch die Apertura aquæductus vestibuli in die Schädelhöhle einzutreten.

Der *Ductus perilymphaticus* (Fig. 7, 8 *dp*) stimmt in seiner Gestalt und Anordnung mit dem entsprechenden Gebilde des Proteus und Menobranchus überein. Er beginnt mit dem centralen Ende, welches medialwärts vom Ramulus neglectus und Ramulus amp. posterioris, nach unten von der Pars neglecta, nach oben von der Lagena liegt und hier mit einer nach der Apertura ductus perilymphatici (Foramen rotundum) führenden Oeffnung versehen ist, steigt zuerst nach oben, dann winklig gebogen zwischen Sacculus und der lateralen Seite des Sinus posterior nach hinten und etwas nach oben, biegt sich dann wieder winklig nach aussen und läuft unter und hinter dem hinteren Ende des äusseren Bogengangs und ihm parallel nach aussen hin, biegt sich zuletzt wieder nach vorn um und geht so eine weite Strecke unter und neben dem Bogengang, etwa bis zur Mitte der äusseren Seite des Gehörorgans, verschmälert sich etwas und mündet mit medialer, ovaler Oeffnung in den grossen, den Sacculus umgebenden, perilymphatischen Raum, indem seine Wand sich in die periostale Wand dieses Raums fortsetzt.

Das Gehörorgan von Menopoma alleghanniense Harl.

Tafel XXVIII.

Bei Menopoma hatte ich, ausser Spiritusexemplaren, die seltene Gelegenheit, die beiden Gehörorgane eines erwachsenen, lebenden Thieres untersuchen zu können, welches der Director des Zoologischen Gartens in Hamburg, Dr H. Bolau, die Güte hatte mir zu überliefern. Bei diesem Thier fand ich am Gehörorgan die Merkmale der höheren Urodelen wieder.

In Betreff der Gehörkapsel findet man eine Zusammensetzung aus Knorpel und Knochen; die letzteren sind *Occipitale laterale* und *Prooticum* (Fig. 4); Occipitale laterale (*ol*) bildet den hinteren, Prooticum (*pr*) den vorderen Theil der Gehörkapsel; beide Knochen sind durch eine breite Knorpelfuge (Fig. 4 *kn*) vereinigt, welche der Quere nach rings um die Kapsel geht. Auf der oberen Fläche der Kapsel liegt das Parietale und nach aussen hin das Squamosum (Tympanicum), sowohl die Knorpel als theilweise auch die Knochen der Kapsel bedeckend. An der Unterfläche der Kapsel liegt das Parasphenoidale. Die mediale Wand der Kapsel (Fig. 5) besteht hinten aus dem Occ. laterale, vorn aus dem Prooticum und in der Mitte aus der Knorpelfuge; in der letzteren sind vier Löcher vorhanden, welche zum Inneren der Gehörkapsel führen. Zwei von diesen (Fig. 5 *ca*) liegen vorn neben einander; es sind die Oeffnungen, durch welche die beiden Hauptäste des Acusticus in die Gehörkapsel eintreten. Hinter denselben und etwas tiefer hinab befindet sich (*fr*) die Oeffnung des Ductus perilymphaticus (*Foramen rotundum*). Nach oben davon, nahe unter dem Schädeldach, sieht man (*av*) die kleine Oeffnung des Ductus endolymphaticus (*Apertura aquæductus vestibuli*). An der lateralen Wand der Kapsel findet man unten in der Knorpelfuge eine grössere ovale Oeffnung (*Foramen ovale*), welche durch die knöcherne ovale Fussplatte der Columella (Fig. 6 *col*) zugedeckt wird, indem letztere an dem Rande der Oeffnung sehnig vereinigt ist. Von der Fussplatte der Columella steigt ein knöcherner, stabförmiger Vorsprung (Fig. 6 *k*, 4 *k*) nach aussen und etwas nach oben und vorn; an diesen fügt sich dann ein kurzer, stabförmiger Knorpel (Fig. 6 kn^1, 4 kn^1), welcher der hinteren Fläche des Squamosum anhaftet. Die Kapselhöhle bildet einen zusammenhängenden Raum, an dem man eine vordere kleine Ausbuchtung für die vordere Ampulle (Fig. 4 *aa*), eine hintere kleine für die hintere Ampulle (Fig. 4 *ap*), und an der lateralen Wand einen ziemlich kurzen, räumlichen, von Knorpel umgebenen Canal (Fig. 4) findet, welcher den vorderen Theil

http://dl.ub.uni-freiburg.de/diglit/retzius1881-1/0178
© Universitätsbibliothek Freiburg
gefördert durch
Baden-Württemberg

des äusseren Bogengangs (Fig 4 *ce*) einräumt. Die Kapselhöhle ist im ganzen sehr räumlich; dies geht aus der Betrachtung der Fig. 4 hervor, in welcher sie nach Abtragung des Daches von oben her gezeichnet ist. Man findet hier, dass das häutige Gehörorgan die Höhle bei weitem nicht ausfüllt. Es findet sich also ein grosser *perilymphatischer Raum* (Fig. 4 *per*), welcher besonders um den Sacculus (*s*) sehr räumlich ist.

Das membranöse Gehörorgan (Fig. 1—3) von Menopoma reiht sich in ihrem Bau dem der höheren Urodelen an. Es hat indessen auffallend schmale Bogengänge, von denen der vordere mit seinem hinteren Theil die höchste Partie des ganzen Organs bildet. Man unterscheidet an ihm folgende Abtheilungen: *Utriculus* mit sehr kurzem, breitem *Sinus superior* und sehr langem, schmalem *Sinus posterior, Recessus utriculi, Ampulla anterior* mit *Canalis m. anterior, Ampulla externa* mit *Canalis m. externus, Ampulla posterior* mit *Canalis m. posterior, Pars neglecta, Sacculus* mit *Ductus endolymphaticus, Lagena cochleæ* mit *Pars basilaris.*

Von Nervenendstellen unterscheidet man acht, nämlich: *Macula ac. recessus utriculi, Crista ac. ampullæ anterioris, Crista ac. ampullæ externæ, Crista ac. ampullæ posterioris, Macula ac. neglecta, Macula ac. sacculi, Papilla ac. lagenæ cochleæ* und *Papilla ac. basilaris cochleæ.*

Der Nervus acusticus theilt sich beim Abgang von der Medulla oblongata in zwei Hauptäste, welche eine Strecke dicht neben einander laufen und dann getrennt durch die beiden Canäle der medialen Wand in die Kapselhöhle eintreten. Der vordere Ast, *Ramus anterior,* verläuft nach vorn-aussen-unten und theilt sich in einen *Ramulus amp. anterioris,* einen *Ramulus amp. externæ* und einen kurzen, aus mehreren Bündeln bestehenden *Ramulus rec. utriculi.* Der hintere Ast, *Ramus posterior,* sendet zuerst den sogleich in mehrere Bündel zerfallenden *Ramulus sacculi* nach unten zur Macula sacculi, dann nach unten-hinten, zur Papilla lagenæ, den *Ramulus lagenæ,* von welchem ein schmaler Zweig, *Ramulus basilaris,* sich abtrennt und nach oben-hinten zur Papilla basilaris verläuft; der übrige Theil des Ramus posterior geht nach hinten und theilt sich in den nach oben-hinten zur Macula neglecta ziehende *Ramulus neglectus* sowie in den ausserordentlich langen, nach hinten gehenden *Ramulus amp. posterioris.*

Der *Utriculus* (Fig. 1—3 *u*) ist eine hohe, sehr räumliche, nach vorn-unten sich senkende Röhre, welche vorn in den Recessus übergeht; an seinem oberen Umfang stülpt er sich nach oben zum kurzen, breiten *Sinus superior* aus, welcher die beiden verticalen Bogengänge empfängt; unter dieser Stelle mündet an der lateralen Seite des Utriculus das stark erweiterte Ende des äusseren Bogengangs, welches hier, wie gewöhnlich bei Fischen und Amphibien der Fall ist, mit der Wand des Utriculus medialwärts an der Einmündungsstelle einen grossen, scharfen, concaven, gefalteten Rand bildet; dieser Rand entspricht demjenigen der »Apertura utriculi» der Batrachier. Nach hinten setzt sich der Utriculus in den nach unten-hinten-aussen ziehenden, langen und schmalen *Sinus posterior* (Verbindungsröhre der hinteren Ampulle) fort, welche in die hintere Ampulle übergeht.

Nach vorn hin geht der Utriculus direct in den *Recessus utriculi* (Fig. 1—3 *rec*) über; dieser bildet eine lateralwärts erweiterte, blasenförmige Partie, an deren Boden die ovale *Macula ac. rec. utriculi* (*mu*), hinter dem Ramulus amp. externæ, liegt. Vom vorderen-äusseren Ende des Recessus geht die *Ampulla anterior* (Fig. 1—3 *aa*) als ovale Blase nach oben-hinten-innen aus, trägt an dem nach vorn-oben gerichteten Boden die schwach biconcave *Crista acustica* und geht in den schmalen *Canalis m. anterior* (Fig. 1—3 *ca*) über, welcher ziemlich gerade nach oben-hinten-innen läuft, sich dann umbiegt und, nach unten-hinten-innen sich senkend, in das obere Ende des Sinus superior einmündet. Vom äusseren Umfang des Recessus geht mit etwas schmalerer Mündung als gewöhnlich die ovale *Ampulla externa* (Fig. 1—3 *ae*) nach hinten-aussen aus, trägt die schmal dreieckige *Crista acustica* an dem nach vorn-aussen-unten gerichteten Boden und setzt sich in den schmalen *Canalis m. externus* (Fig. 1—3 *ce*) fort, welcher zuerst schwach gebogen nach aussen-hinten, dann stärker umbiegend nach hinten-innen-oben und endlich nach innen-oben-vorn zieht, um, stark erweitert, in den Utriculus zu münden. Die *Ampulla posterior* (Fig. 1—3 *ap*) ist blasenförmig-oval, geht vom hinteren Ende des Sinus posterior aus, wendet sich dann nach aussen-hinten-oben, trägt die schwach biconcave *Crista acustica* an dem nach hinten-unten-aussen gerichteten Boden und geht in den *Canalis m. posterior* (Fig. 1—3 *cp*) über, welcher ziemlich gerade nach oben-vorn-innen zieht, um, tiefer als der vordere Bogengang, in das obere Ende des Sinus superior einzumünden; er bildet mit dem vorderen Bogengang, von oben betrachtet, einen Winkel von ungefähr 115°.

Am Boden des Utriculus findet man eine ziemlich, aber nicht besonders grosse, ovale Oeffnung, welche als *Canalis utriculo-saccularis* (Fig. 3, 7 *cus*) zum Sacculus führt und in ihn ebenfalls mit ovaler Oeffnung (Fig. 7 *cus'*) mündet; die obere und die untere Oeffnung haben lateralwärts einen gemeinsamen, medialwärts aber getrennte

http://dl.ub.uni-freiburg.de/diglit/retzius1881-1/0179
© Universitätsbibliothek Freiburg
gefördert durch
Baden-Württemberg

Ränder, indem dieselben hier durch eine Wandpartie vereinigt sind; an dieser medialen Wand des Canals findet sich eine schmale, spaltenförmige Oeffnung (Fig. 7 *apn*), welche zu einer abgeplatteten, taschenförmigen Ausstülpung führt. Letztere stellt die *Pars neglecta* (Fig. 7 *pn*) dar; an ihrer oberen-inneren Wand befindet sich die ovale *Macula ac. neglecta* (Fig. 1, 2 *mn*), zu welcher der von unten-vorn kommende *Ramulus neglectus* (*rn*) sich von hinten her ausbreitet. Die Pars neglecta stellt also auch hier eine Ausstülpung des Canalis utriculo-saccularis dar.

Der *Sacculus* (Fig. 1—3 *s*) ist eine unregelmässig ovale, mit der Längenaxe von oben-innen nach unten-aussen gestellte, an den Seiten abgeplattete, über ihrer Mitte der Quere nach etwas eingeschnürte, grosse Blase, welche an ihrer medialen Wand die grosse, ovale *Macula ac. sacculi* trägt, in der der Ramulus sacculi sich mit zahlreicher schöner Verästelung ausbreitet; der Raum des Sacculus ist grösstentheils von einer grossen, kreideartigen Otolithenmasse kleiner Kristalle ausgefüllt. Am hinteren Umfang des Sacculus sitzt, nahe der medialen Wand, die verhältnissmässig kleine, birnförmige *Lagena cochleæ* (Fig. 1—2, 7, 8 *l*) angeheftet. Sie ist unten breit, oben etwas eingeschnürt und läuft in eine schmalere Spitze aus (Fig. 8); diese Spitze verbirgt sich theilweise unter dem Ramulus amp. posterioris. An der medialen Wand der Lagena befindet sich unten am breiten Ende die halbmondförmig-ovale *Papilla ac. lagenæ* (Fig. 7 *pl*), in welcher sich der *Ramulus lagenæ* fächerförmig ausbreitet. Höher oben, ungefähr an der eingeschnührten Partie, findet sich eine kleine, rundlich-ovale Oeffnung, *Apertura lagenæ* (Fig. 1, 7, 8 *al*), welche zum Sacculus führt. Etwas über derselben bemerkt man an der inneren Wand der spitz auslaufenden Partie der Lagena eine kleine, ovale, nach der Wand gebogene, mithin concave Nervenendstelle, welche die offenbar von der Papilla lagenæ abgetrennte, aber noch der Lagena angehörige *Papilla ac. basilaris* (Fig. 8 *ppb*, sowie Fig. 1, 2, 7 *ppb*) darstellt; in ihr endigt der lange, dünne *Ramulus basilaris* (*rb*), von unten her aus dem Ramulus lagenæ kommend. Es giebt mithin bei Menopoma noch keine besondere Pars basilaris, keinen wirklichen Knorpelrahmen, was auch mit den Verhältnissen bei den übrigen von mir untersuchten Urodelen stimmt. Wenn man aber die obere Spitze der Lagena von oben her betrachtet (Fig. 9), bekommt man in der That ein dem Knorpelrahmen ähnliches Bild; es entspricht dasselbe jedoch nur dem optischen Durchschnitt des oberen spitzen Theils der Lagena selbst. Uebrigens sei hier erwähnt, dass eine aus vielen Kristallen zusammengesetzte Otolithenmasse in der Lagena vorhanden ist.

Der Sacculus steigt an der lateralen Seite des Utriculus viel höher hinauf als an der medialen; an dieser letzteren setzt sich von ihm mit ovaler Oeffnung der schmal-röhrenförmige, nach oben-hinten aufsteigende *Ductus endolymphaticus* (Fig. 1—3, 7 *de*) fort, welcher durch die Apertura aquæductus vestibuli in die Schädelhöhle dringt; ich hatte nicht Gelegenheit, ihn hier weiter verfolgen zu können. Aller Wahrscheinlichkeit nach verhält er sich aber wie bei den verwandten Urodelen.

Der *Ductus perilymphaticus* (Fig. 1, 2, 3, 4, 7 *dp*) beginnt mit kurzer, ovaler centraler Röhre, welche durch die Apertura ductus perilymphatici von der Schädelhöhle in die Kapselhöhle eindringt. Am freipräparirten membranösen Gehörorgan sieht man deswegen an der medialen Fläche (Fig. 1 *adp*) eine ovale Oeffnung, welche dieses centrale Ende darstellt. Sie führt zu einer ziemlich breiten sackförmigen Partie, welche medialwärts von dem Ramulus neglectus bis zum Ramulus lagenæ liegt; von hier aus, zwischen dem Sacculus und dem Sinus posterior utriculi und lateralwärts vom letzteren, geht der eigentliche Ductus als schmalere Röhre nach hinten, biegt sich dann nach aussen um und verläuft unter und etwas hinter dem hinteren Ende des äusseren Bogengangs nach aussen-hinten, dann etwas nach vorn und geht erweitert und mit ovaler Mündung in die grosse, den Sacculus aussen umgebende Höhle des perilymphatischen Raumes über, sich in die periostale Wand desselben direct fortsetzend. Das Verhalten des Ductus perilymphaticus bei Menopoma stimmt also wesentlich mit dem der übrigen Urodelen überein.

http://dl.ub.uni-freiburg.de/diglit/retzius1881-1/0180
© Universitätsbibliothek Freiburg
gefördert durch
Baden-Württemberg

Das Gehörorgan von Siredon mexicanus Bd.

Geschichtliches.

Bei Siredon wird nach Windischmann[1] das Vestibulum von dem Parietale, Occipitale, Sphenoideum und Tympanicum umschlossen. Seine Höhle, welche rundlicher ist als die des Proteus, enthält den Saccus mit den drei halbzirkelförmigen Canälen; Canalis anterior und posterior laufen an der inneren Vestibularwand im Winkel zu einem Canal zusammen und bilden eine gemeinsame, erweiterte Partie (Ampulla communis). In allen Canälen wurden die Ampullen hier wahrgenommen. Knöcherne Canäle giebt es nicht, sondern nur Halbcanäle, in welchen die Bogengänge verlaufen, indem an je einer Stelle eine knöcherne Spange sie umgiebt und befestigt. Der Sack ist mit einer stärkemehlartigen Masse angefüllt, welche rundlicher und härter ist als bei Proteus und Salamandra. Das Vestibulum ist mit drei Oeffnungen versehen, von denen zwei an seiner Innenwand belegen und sehr eng sind und dem Durchtritt der Hörnervenzweige dienen, während die dritte und grosse, die Fenestra ovalis, sich an der unteren Wand befindet. Von der letzt erwähnten Oeffnung ist der grösste, der innere-hintere Theil mit einem knorpeligen Operculum, der übrige vordere Theil aber mit einer damit vereinigten, kleinen, knorpeligen »Patina» zugedeckt, welche mit einem schmalen Knochen verbunden ist, der sich vermittelst eines sehnigen Bandes am Tympanicum befestigt.

Ibsen[2] unterschied bei dem häutigen Labyrinth von Siredon mexicanus folgende Theile: einen Saccus lapilli, einen Sacculus lapilli (beide von Otoconien angefüllt), eine Pars anterior und posterior sacci vestibuli, einen Ductus semicircularis anterior, externus und posterior und einen Canalis communis; von Nervenzweigen unterschied er: den Fasciculus anterior n. auditorii, in ampullas anteriores ramulos dimittens, den Fasciculus medius in saccum lapilli ducens und den Fasciculus posterior in sacculum lapilli ampullamque posteriorem ducens.

Calori[3] gab in seiner Monographie über die Anatomie des Axolotl eine nähere Darstellung vom Bau der die Gehörkapsel zusammensetzenden Theile. In Betreff des häutigen Gehörorgans erkannte er zwar das Vorhandensein des Vestibulum membranaceum und der drei Bogengänge. Er sagt aber ausdrücklich, dass er keine Abgrenzung des ersteren in zwei Beutel, d. h. in ein eigentliches Vestibulum oder Alveus communis und in einen Saccus, sondern nur eine einfache Höhle mit einer vorderen und hinteren Ausbuchtung finden konnte. Das Vestibulum und die halbzirkelförmigen Canäle enthalten eine weisslich-milchige Substanz; im ersteren aber liegt ein harter, den Gehörsteinen der Fische ähnlicher Körper. Calori beschrieb genau die über und an den Seiten des Gehirns befindliche, weisslich-kalkige Masse und suchte sie gewissermassen in Zusammenhang mit dem Gehörlabyrinth zu bringen.

In seiner übersichtlichen Darstellung vom häutigen Gehörorgane der Wirbelthiere bespricht Hasse[4] unter den Amphibien auch Siredon. Auch bei diesem wie bei den übrigen Amphibien unterscheidet er eine Pars superior und inferior. An der Pars superior findet sich von Siredon bis zur Rana ein immer stärkeres Erheben der Bogengänge, eine immer stärkere Krümmung und zugleich ein näheres Zusammenrücken der vorderen und hinteren Theile. Die wichtigsten Veränderungen betreffen aber die Pars inferior. Der Sacculus wird bedeutender als bei den Fischen und an seiner Innenwand treten Differenzirungen auf; unmittelbar unter und medianwärts von der spaltförmigen

[1] C. J. H. Windischmann, De penitiori auris in amphibiis structura. Lipsiæ 1831.

[2] Ibsen, Atlas anatomicus auris internæ. Kjöbenhavn 1846.

[3] Luigi Calori. *Sull' Anatomia dell' Axolotl, commentario.* Memoire dell' Academia delle scienze dell' Istituto di Bologna Tom. III Fasc. 3. Bologna 1852.

[4] Hasse, *Die vergleichende Morphologie und Histologie des häutigen Gehörorganes der Wirbelthiere.* Supplement zu den anatomischen Studien von Dr C. Hasse. Band I. Leipzig 1873.

http://dl.ub.uni-freiburg.de/diglit/retzius1881-1/0181
© Universitätsbibliothek Freiburg
gefördert durch
Baden-Württemberg

Communication mit der Pars superior findet sich nämlich eine Ausbuchtung, zu der sich ein Nervenfädchen begiebt und die an ihrer Binnenwand hinten unten eine Macula acustica trägt; diese Ausstülpung gewinnt von jetzt an eine gewisse Bedeutung, und wird von Hasse, wie bei den Fröschen, »Anfangstheil der Schnecke» genannt.

In seiner Abhandlung über den Bau des Gehörorganes von Siredon[1] giebt Hasse zuerst eine ausführliche Darstellung von der Gehörkapsel und die dieselbe umgebenden Theile, vor Allem des Kiefersuspensorium und der Columella. Letztere besteht aus drei Theilen, aus einer bandartigen, dem Palatoqvadratknorpel angehefteten Pars externa, einer knöchernen Pars media und einer knorpeligen, scheibenförmigen, mittelst Bandmasse im Umfange des grossen Foramen vestibulare eingefügten Pars interna. Eine Paukenhöhle ist noch nicht vorhanden. Die Gehörkapsel ist bei jüngeren Thieren zum grossen Theil, bei älteren noch unten an der Spitze der Pyramide knorpelig; sie wird übrigens hinten von dem Occipitale laterale und dem mit ihm verschmolzenen Opisthoticum und vorne von dem Prooticum zusammengesetzt; bei erwachsenen Thieren ist jedoch auch die Grenze des letzteren nur durch eine Leiste markirt; von einem Epioticum ist keine Spur vorhanden. Die obere Fläche der Kapsel ist grösstentheils von Muskeln sowie vom Parietale und Squamosum überlagert. Die Aussenseite erscheint dreiseitig mit nach unten gewandter, abgerundeter Spitze; die äussere Wand ist durch das grosse Foramen vestibulare ausgezeichnet; an der Innenfläche sind drei Oeffnungen vorhanden, von denen die feine mittlere der Apertura aquæductus vestibuli entspricht, die hintere, kleine, kreisrunde das Foramen rotundum darstellt, die vordere der Porus acusticus internus ist; im Grunde des letzteren sieht man fünf Löcher für die betreff. Nervenzweige. Die von Windischmann als ein besonderes »Operculum cartilagineum» aufgefasste Partie betrachtet Hasse als den freien, knorpeligen Theil der Spitze der Labyrinthpyramide und mithin als integrirenden Bestandtheil der Kapsel. Der Binnenraum des Gehäuses bildet ein Mittelglied zwischen dem der Fische und dem der Batrachier; es ist ein allseitig von festen Theilen umschlossener Hohlraum, an dem sich ein Cavum anterius und posterius, undeutlicher aber die Trennung eines Cavum internum von einem Cavum inferius unterscheiden lässt. Der sagittale und noch mehr der horizontale Bogengang sind knöchern umschlossen, der frontale läuft in einer Furche, welche vielleicht zum geringen Theil durch eine Knorpelmasse zu einem Canale vervollständigt wird. Das häutige Labyrinth enthält dieselben Grundbestandtheile wie bei den Teleostiern; doch kommen noch ein Paar neue hinzu, nämlich: der Anfangstheil der Schnecke und die Abflussröhre des perilymphatischen Raumes. Letzterer Raum, dessen periostale Wandung überall der Kapselwand anliegt, bildet eine einzige, grosse Räumlichkeit, welche im Bereiche des Foramen ovale, nach aussen vom Sacculus am ausgedehntesten und sich ohne Unterbrechungen, aber in viel geringerer Ausdehnung in das Cavum anterius und posterius über die concave Seite der Bogengänge, der Aussenseite der Commissur und des Utriculus erstreckt. An der Grenze des Cavum posterius taucht nun in diesen Raum eine Röhre mit ihrer Oeffnung ein, die zwischen der alleinstehenden Ampulle und der daran gelegenen Krümmung des horizontalen Ganges ihren Anfang nimmt, hinter dem Sacculus, zwischen ihm und dem Ende des horizontalen Ganges weg verlaufend, sich auf die Innenwand desselben schlägt und oberhalb der Schnecke durch das Foramen rotundum in die Schädelhöhle tritt; es stellt diese Röhre nach Hasse einen Ductus perilymphaticus (Aquæductus cochleæ) dar. Hasse giebt dann eine kurzgefasste Beschreibung des häutigen Gehörorganes selbst, aus welcher ich hier nur die wichtigsten Angaben wiedergeben kann. Zwischen dem Utriculus (im Texte des Originales steht hier: Schnecke) und Sacculus sieht man einen länglichen, nach aussen abwärts sehenden, von hinten oben nach unten vorne gestellten Schlitz, der von derselben Form wie bei den Batrachiern ist und die Communication zwischen diesen Theilen bildet. An der vorderen Spitze dieses Schlitzes befindet sich an der Sacculuswand die rundliche, feine Oeffnung, welche zu dem nach oben steigenden, in die Schädelhöhle eintretenden Ductus endolymphaticus führt. Unter der Mitte und der hinteren Spitze der Spalte findet sich ferner an der Sackwand, sowohl von aussen als von innen sichtbar, eine halbkugelige Ausbuchtung, die oberhalb des Aquæductus cochleæ erscheint. Zu dieser, dem »Anfangstheil der Schnecke», welche also nur eine Ausbuchtung der Sackinnenwand bildet, sieht man einen vom hinteren Ampullennerven abgetrennten Nervenzweig verlaufen, um in einer an der Hinterwand belegenen, von geringfügiger Otolithenmasse überlagerten Macula zu endigen. Am hinteren Sackende befindet sich endlich die mit rundlicher Oeffnung versehene, halbkugelige, flaschenförmige Ausbuchtung, welche die Lagena cochleæ darstellt und an ihrer Innenwand eine rundliche Macula acustica mit rundlicher Otolithenmasse trägt. Der Sacculus, welcher die grosse Otolithenmasse enthält, trägt

[1] C. Hasse, *Ueber den Bau des Gehörorganes von Siredon pisciformis und über die vergleichende Anatomie des Kiefersuspensorium.* Anatomische Studien herausg. v. Dr C. Hasse. Viertes Heft N:o XV, Leipzig 1873.

http://dl.ub.uni-freiburg.de/diglit/retzius1881-1/0182
© Universitätsbibliothek Freiburg
gefördert durch
Baden-Württemberg

an der Innenwand eine längliche Macula acustica. Von dem feineren Bau des häutigen Gehörorganes von Siredon gab Hasse keine Schilderung.

In seiner Arbeit über die Lymphbanen des Innerohres[1] giebt Hasse noch einmal von den diese Frage betreffenden Verhältnissen bei Siredon eine Beschreibung, aus welcher ich hier einige Angaben hervorhebe. Die vom Cavum perilymphaticum kommende Röhre, Ductus perilymphaticus, tritt durch das Foramen rotundum in die Schädelhöhle und verbindet sich hier, trichterförmig erweitert, mit der eigentlichen Gehirnhülle, so dass die Perilymphe in das Cavum epicerebrale zwischen Gehirn und Gehirnhülle und somit in den Liquor cerebrospinalis abfliesst. Dieser Ductus perilymphaticus, der mindestens der Hauptweg, vielleicht auch der einzige, abgesehen von dem unbedeutenden längs des Acusticus, ist, liegt bei Siredon, bevor er durch das Foramen rotundum tritt, an der Sackinnenwand zwischen der Lagena und dem Anfangstheil der Schnecke, nach oben von jener, nach unten von diesem. In Betreff des Ductus und Saccus endolymphaticus sagt Hasse, dass die Vermuthung von Calori, dass die von Letzterem beschriebene, in der Schädelhöhle gelegene Kalkmasse zu dem häutigen Gehörorgane Beziehungen habe, sich, wenn auch in anderer Weise, bestätigt. Es ist nämlich der mit dem der anderen Seite verschmolzene, ungeheuer ausgedehnte Saccus endolymphaticus. Der Ductus endolymphaticus steigt nämlich von seiner Oeffnung am oberen Umfang des Sacculus an der Vorderseite der Commissur in die Höhe und tritt dann durch die an der Innenwand der Gehörkapsel belegene Apertura aquæductus vestibuli frei in die Schädelhöhle zwischen Dura und der eigentlichen Gehirnhülle ein; hier breitet er sich nun zu dem colossalen Sacke aus, der mit dem der anderen Seite verschmilzt und sich in denselben öffnet. Dieser Doppelsack, Saccus endolymphaticus, ruht oberhalb des Gehirns und dehnt sich mit seiner Innenfläche als Pars media nicht bloss über das Hinterhirn- sondern auch mit seinen Cornua anteriora und posteriora flügelartig lateralwärts über die Seitenfläche des Gehirns aus, und zwar erstrecken jene sich bis an die Lobi optici und nach abwärts gegen die Schädelbasis zum Trigeminus, diese nach hinten, an der Seite der Medulla oblongata bis an die Gruppe des Vagus und ziehen somit oberhalb des Facialis und Acusticus, wo wir die Einmündung der Röhre der Vorhofswasserleitung sehen. Es gelingt ausserordentlich schwer, den Zusammenhang zwischen dem Sacke und dem Ductus endolymphaticus zu sehen. Der Sack enthält eine Otolithenmasse und seine membranöse, dünne Wand ist an der Innenseite mit einem einfachen Epithellager bekleidet. An einer schon von Calori gefundenen Stelle findet eine Verbindung der Gehirnhülle mit der Mitte der Unterfläche der Pars media des Saccus statt, und hier sah Hasse eine höchst zierliche, wichtige Bildung; der Raum des Sackes öffnet sich nämlich hier durch eine Anzahl querer Spalten, die eine netzartige Zeichnung zu Wege bringen, in den epicerebralen Raum, zwischen Gehirn und dessen Hülle; »und es kommt somit bei diesen Thieren zum ersten Male eine offene Verbindung dieses Raumes mit dem Inneren des Vorhofes zu Stande, eine Communication, die uns von hohem Werthe sein wird, wenn wir zur Betrachtung der Verhältnisse des Ductus endolymphaticus der Vögel und Säuger kommen«.

Kuhn[2] giebt vom Gehörorgan des Siredon nur eine kurzgefasste Darstellung. Das Knochengehäuse des Urodelenohres besteht aus dem Os prooticum und dem mit dem Occipitale laterale verbundenen Opisthoticum; an der lateralen Fläche der Kapsel liegt das grosse Foramen ovale, durch die Columella verschlossen. An der inneren und unteren Wandung liegen drei Oeffnungen, nämlich Foramen rotundum, Apertura aquæductus vestibuli und Porus acusticus internus; an dem Binnenraum können einzelne Abtheilungen zur Aufnahme der verschiedenen Labyrinthabschnitte unterschieden werden, obwohl nicht so ausgeprägt wie bei den Raniden. In diesem perilymphatischen Raume findet sich nebst dem häutigen Labyrinthe »ein röhrenförmiges Gebilde, das zwischen der frontalen Ampulle und der stärksten Krümmung des horizontalen Bogenganges als offener Schlauch sichtbar ist, zum Utriculus zieht und zwischen dem frontalen Verbindungsstücke und der Einmündung des horizontalen Kanales an die laterale Wand des Sacculus tritt, um von da zwischen den zusammenliegenden Schneckentheilen hindurchzutreten und hier als grosse runde Oeffnung zu erscheinen«. Es ist dies der Ductus perilymphaticus; er hat bei Siredon das Aussehen eines weiten Bogenganges, bei den Tritonarten und bei Salamandra ist er viel enger und in seiner Mitte umgebogen. Das von der oben erwähnten Oeffnung aus weiter nach oben zum Foramen rotundum in die Schädelhöhle eintretende Canalende (Hasse) reisst bei der Herausnahme des Labyrinthes meist ab. »Ich kann mir nicht erklären«, sagt Kuhn, »warum Hasse diese Oeffnung als die periphere und die frei liegende im Bereiche der frontalen Am-

[1] C. Hasse, *Die Lymphbahnen des inneren Ohres der Wirbelthiere.* Anatomische Studien herausgeg. v. Dr C. Hasse. Viertes Heft. No XIX. Leipzig 1873.

[2] Kuhn, *Ueber das häutige Labyrinth der Amphibien.* Archiv f. mikroskop. Anatomie, herausgeg. von v. la Valette St George und Waldeyer. Bd 17, 1880.

http://dl.ub.uni-freiburg.de/diglit/retzius1881-1/0183
© Universitätsbibliothek Freiburg
gefördert durch
Baden-Württemberg

pulle befindliche als die centrale bezeichnet. An meinen Präparaten erschien es mir im Gegentheile wahrscheinlicher, dass die letztere die periphere ist und dass an dieser Stelle der Ductus bei der Herausnahme des häutigen Labyrinthes aus dem Gehäuse entzwei reisst». Der Ductus endolymphaticus verhält sich genau so wie bei den anderen Amphibien. Bei dem Axolotl fällt uns zum ersten Male die nahezu kreisrunde Apertura utriculi an der lateralen Wand des Sinus auf, und es liegt dieselbe so nahe an der hinteren Kante des grossen ovalen Foramen utriculo-sacculare, dass man bei oberflächlicher Untersuchung beide Oeffnungen als eine einzige ansehen könnte. Der Steinsack und dessen Macula haben hier eine viel rundere Form als bei Rana. Die Lagena ist derjenigen von Proteus und den Salamandrinen ganz ähnlich, nur viel voluminöser. Die Pars initialis ist grösser als die von Proteus und stellt gleichfalls einen ungetheilten Hohlraum dar; die Nervenendstelle mit ihrer grossen Membrana tectoria liegt an ihrer oberen Wand. »Am meisten fällt bei Siredon pisciformis die Bildung einer Pars basilaris auf und stellt dieselbe einen ganz kleinen, schmalen ovalen Knorpelring vor, der an der inneren und oberen Kante der Lagena belegen ist; deutlich sieht man den aus zwei dünnen Nervenbündeln bestehenden Nervus partis basilaris aussen und oben vom Nervus lagenæ abgehen und an das centrale Ende des ovalen Knorpelrahmens treten. Seine Grösse und die Dicke seiner Knorpelwandungen sind viel geringer als bei Rana». In Betreff der feineren Structur des Gehörbläschens und besonders des nervösen Endapparates liegt in allen Einzelheiten ein gleichartiges Verhalten wie bei den Batrachiern vor.

In einer vorläufigen Mittheilung hob ich[1] hervor, dass die zuerst von Hasse und später von Kuhn bei Siredon beschriebene Nervenendstelle nicht zur Schnecke gehört, sonderen meine Macula neglecta darstellt. Ferner erwähnte ich auch bei diesem Thiere das Vorhandensein von einer wirklichen Pars basilaris cochleæ mit zugehörigem Nerven.

Anatomische Beschreibung.

Tafel XXIX.

Nach der eingehenden Darstellung, welche Hasse von der knorpelig-knöchernen Gehörkapsel und die sie umgebenden Theile gegeben hat, finde ich es nicht nöthig, eine neue Beschreibung davon zu geben. Ich beschränke mich deswegen darauf, nur einige wichtigere, sowie einige noch nicht ganz sicher erwiesene Punkte hervorzuheben. Die Gehörkapsel wird hinten vom Occipitale laterale und vorn vom Prooticum umfasst; vom Opisthoticum konnte ich ebenso wenig eine Spur finden wie vom Epioticum. Bei erwachsenem Thiere schwindet die Knorpelfuge zwischen Occip. laterale und Prooticum, welche Knochen sogar, bis auf die untere Partie, fest mit einander verwachsen; letztere, welche von Windischmann als besondere knorpelige Decke unter dem Namen »Operculum» beschrieben wurde, stellt, wie Hasse hervorhebt, keine solche besondere Bildung dar, sondern ist nur die sehr dünne, biegsame gewölbte Knorpelscheibe, welche zwischen den erwähnten Knochen eingefügt noch beim erwachsenen Thiere zurück bleibt. Ein »Operculum» giebt es also hier nicht. Vor dieser Knorpelpartie findet man die Fenestra ovalis, an deren Rande die innere ovale Scheibe der Columella mittelst eines sehnigen Bandes, etwas beweglich, befestigt ist. Diese Scheibe, die Patina Windischmann's, hat ringsum einen knorpeligen Rand, ist übrigens aber knöchern und verlängert sich nach aussen hin in einen kurzen, knöchernen Theil, der sog. mittlere Theil der Columella, welcher an der äusseren Spitze wieder knorpelig wird und in ein festes, fibröses, am Palatoqvadratknorpel befestigtes Band übergeht. An der Innenwand der Gehörkapsel bemerkt man die von Hasse beschriebenen Löcher, nämlich: hinten-unten die ovale »Fenestra rotunda» (Apertura ductus perilymphatici), oben die Apertura aquæductus vestibuli (A. ductus endolymphatici) und unten-vorn die aus dem grubförmig eingesenkten Porus acusticus internus in den Kapselraum führenden, beiden Oeffnungen für die Acusticuszweige, welche gewöhnlich wieder in zwei klei-

[1] Gustaf Retzius, *Zur Kenntniss des inneren Gehörorgans der Wirbelthiere*, Archiv für Anatomie und Physiologie, Anatom. Abtheil. herausgeg. v. His und Braune, 1880.

http://dl.ub.uni-freiburg.de/diglit/retzius1881-1/0184
© Universitätsbibliothek Freiburg
gefördert durch
Baden-Württemberg

nere Oeffnungen getheilt sind. Am inneren grossen Kapselraum bemerkt man, wie Hasse angegeben, eine vordere kleine Ausstülpung und je einen kurzen, knöchernen Canal für den vorderen und äusseren Bogengang; für den hinteren dagegen sah ich nur eine tiefe Rinne mit hervorspringendem, unterem Fortsatz.

In dieser Kapselhöhle liegt das membranöse Gehörorgan in einen weiten, *perilymphatischen Raum* eingeschlossen. Letzterer Raum ist, wie sonst bei den Amphibien, besonders nach aussen vom Sacculus sehr räumlich, er setzt sich aber auch über den Utriculus und die Bogengänge sammt den Ampullen fort. Aussen-hinten, unter dem äusseren Bogengange geht die Wand des Cavum perilymphaticum mit ovaler Oeffnung (Fig. 3 *dp*[1]) in den röhrenförmigen, schmalen *Ductus endolymphaticus* (Fig. 1—3, 5 *dp*) über, welcher unter dem erwähnten Bogengange nach hinten-innen und dann nach vorn-innen zwischen dem Sinus posterior utriculi und dem hinteren Umfange des Sacculus geht, um, sich nach unten biegend und etwas erweitert, in dem Raume zwischen Ramulus neglectus, Ramulus lagenæ, Lagena und Sinus posterior und wieder verschmälert mit rundlicher Mündung nach innen durch die Fenestra rotunda (Apertura ductus perilymphatici) der Schädelwand, noch röhrenförmig, in die Schädelhöhle zu treten und, in die Hirnhülle übergehend, in den serösen Hirnraum zu münden. Es gelang mir den Verlauf dieser Röhre sicher zu verfolgen, indem ich die Röhre in ihrer ganzen Länge sammt ihrem Uebergang in die Hirnhülle durch das runde Fenster hindurch vollständig isolirt sah, weswegen ich die Angaben Hasse's ganz bestätigen kann.

An dem membranösen Gehörorgan des Siredon unterscheidet man folgende Theile: *Utriculus, Recessus utriculi, Ampulla anterior* mit *Canalis anterior, Ampulla externa* mit *Canalis externus, Ampulla posterior* mit *Canalis posterior, Sacculus* mit *Ductus endolymphaticus, Lagena cochleæ* mit *Pars basilaris cochleæ, Pars neglecta.*

Von Nervenendstellen sind acht vorhanden, nämlich: *Macula ac. recessus utriculi,* drei *Cristæ ac. ampullarum, Macula ac. sacculi, Papilla ac. lagenæ cochleæ, Papilla ac. basilaris cochleæ* und *Macula ac. neglecta.*

Der Nervus acusticus läuft, nachdem er die Medulla oblongata verlassen hat, eine Strecke nach aussen hin und theilt sich dann in zwei Hauptzweige: einen *Ramus anterior,* welcher unter dem Recessus utriculi nach vorn-aussen zieht und sich dann in zwei Zweige, *Ramulus amp. anterioris* und *Ramulus amp. externæ,* sowie den aus mehreren kleineren Bündeln bestehenden *Ramulus rec. utriculi* verzweigt; und einen *Ramus posterior,* welcher nach unten hin den *Ramulus sacculi* abgiebt und sich dann, nach hinten ziehend, in den *Ramulus lagenæ* mit dem vom letzteren, nach oben-hinten abgehenden, kleinen *Ramulus basilaris,* sowie in den *Ramulus amp. posterioris* mit dem von ihm nach oben-hinten ausgehenden *Ramulus neglectus* theilt.

Der *Utriculus* (Fig. 1—3 *u*) ist eine lange, stark nach oben gebogene, vorn und mitten ziemlich weite, hinten sich verschmälernde Röhre, deren mittlerer Theil als rudimentärer Sinus superior oben den vorderen und den hinteren Bogengang, unten-aussen das erweiterte, hintere Ende des äusseren Bogengangs aufnimmt, deren vorderer Theil hingegen in den Recessus utriculi, deren hinterer aber als ein enger *Sinus posterior* oder Verbindungsröhre in die Ampulla posterior übergeht. Der *Recessus utriculi* (Fig. 1—3 *rec*) stellt als Fortsetzung des Utriculus eine schwache, blasige Erweiterung dar, an deren Boden die rundlich-ovale *Macula acustica* liegt, auf welcher eine dünne, scheibenförmige, glasartig durchscheinende, viele vacuolenförmige, grössere und kleinere Höhlen enthaltende, am Rande gestreifte Membrana tectoria mit anliegenden, sparsamen Otolithkristallen sich befindet. Vorn-aussen münden in den Recessus dicht neben einander die Ampulla anterior und die Ampulla externa. Die *Ampulla anterior* (Fig. 1—3, 4 *aa*, 6) geht mit weiter Mündung aus, wendet sich länglich-blasenförmig nach vorn-oben-aussen und trägt an dem nach unten-vorn gerichteten Boden das ziemlich niedrige Septum transversum mit der *Crista acustica,* welche, von vorn betrachtet, sich in der Mitte und an beiden Enden etwas erhebt, von oben gesehen ziemlich parallele Ränder hat, an den beiden Enden aber zungenförmig erweitert ist; auf der Crista ruht eine niedrige, schmale, sehr weiche und leicht abfallende Cupula terminalis. Die Ampulle geht nach vorn-oben-aussen in den vorderen Bogengang, *Canalis m. anterior* (Fig. 1—3 *ca*), über, welcher in schwachem Bogen nach oben-hinten-innen verläuft, um in den den Sinus superior vorstellenden, mittleren Theil des Utriculus zu münden. Die *Ampulla externa* (Fig. 1—3, 4 *ae*) geht vom Recessus dicht neben und nach aussen von der vorderen Ampulle aus, ist im ganzen grösser als diese, läuft als länglich-spindelförmige Erweiterung nach aussen-hinten, trägt an dem nach unten-aussen-vorn gerichteten Boden das niedrige Septum transversum mit der dreieckigen *Crista acustica* (*cr*), deren äusseres, breiteres Ende zungenförmig an der Aussenwand etwas hinaufsteigt, deren anderes, spitzes Ende aber nach innen-hinten gerichtet ist; von der Seite gesehen ist die Crista in der Mitte und an den Enden, besonders dem äusseren, etwas erhöht (Fig. 7); auf der Crista ruht eine niedrige, schmale und weiche Cupula terminalis. Nach aussen-hinten geht die äussere Ampulle in den äusseren

http://dl.ub.uni-freiburg.de/diglit/retzius1881-1/0185
© Universitätsbibliothek Freiburg
gefördert durch Baden-Württemberg

Bogengang, *Canalis m. externus* (Fig. 1—3 *ce*), über, welcher nach aussen-hinten verläuft, dann sich nach innen umbiegend etwas nach oben steigt und endlich neben dem hinteren engeren Theil des Utriculus liegend nach vorn geht, um, sehr stark erweitert, an der Innenseite des Utriculus zu münden, wobei der hintere Rand der Oeffnung concav-sensenförmig ist und eine Andeutung zu der sog. Apertura utriculi der Anuren giebt. Die *Ampulla posterior* (Fig. 1—3 *ap*, 8, 9) setzt sich vom hinteren, nach aussen-hinten gebogenen Ende des Utriculus fort, ist nach aussen-hinten gerichtet, von länglich-blasenförmiger Gestalt und trägt an dem nach unten gerichteten Boden das Septum transversum mit der *Crista acustica*, welche wie die der vorderen Ampulle gestaltet ist und eine niedrige, weiche und schmale Cupula terminalis besitzt. Nach oben geht die Ampulle in den hinteren Bogengang, *Canalis m. posterior* (Fig. 1—3 *cp*), über, welcher sich nach oben-vorn-innen biegt, um hinter dem vorderen Bogengang in den Utriculus auszumünden. Unter der Einmündungsstelle dieser beiden Bogengänge befindet sich am Boden des Utriculus, an dessen mittlerem Theil, eine verhältnissmässig grosse, schmal-ovale, von vorn nach hinten gehende Oeffnung, welche zum Sacculus führt und den *Canalis utriculo-saccularis* (Fig. 2, 3, 5 *cus*) darstellt. Der *Sacculus* (Fig. 1—3 *s*) ist eine unter der Mitte des Utriculus liegende, nach unten-aussen gerichtete, von den Seiten her stark abgeplattete, rundlich-ovale Blase, an deren medialer Wand ziemlich weit nach unten hin die rundliche oder rundlich-ovale *Macula acustica sacculi* (Fig. 1, 2, 5 *ms*) liegt, zu welcher sich der in mehrere Bündel zerfallende und oft vom Ramus anterior ein Bündel aufnehmende Ramulus sacculi ausbreitet; auf der Macula ruht der grosse, den Sacculus grösstentheils ausfüllende, aus zahllosen Kristallen bestehende Otolith, welcher wie gewöhnlich schon bei leiser Berührung zerfällt. Nach oben hin steigt, wie ebenfalls gewöhnlich ist, der Sacculus an der lateralen Seite etwas höher als an der medialen; an letzterer Seite setzt er sich etwas nach vorn vom Canalis utriculo-saccularis mit kleiner ovaler Oeffnung (Fig. 1, 2, 5 *ade*) in den Anfangs weiteren, sich dann aber verengenden *Ductus endolymphaticus* (Fig. 1, 2, 5 *de*) fort, welcher nach oben steigt, um verengt durch die Apertura aquæductus vestibuli, dann wieder erweitert, in die Schädelhöhle einzugehen. Hier geht der Gang, wie Hasse gezeigt hat, in den grossen, über und an den Seiten des Gehirns liegenden, mit otolithenähnlichen Kristallen gefüllten Sack, *Saccus endolymphaticus*, über, welcher nach Hasse mit dem des anderen Gehörorgans offen zusammenhängen soll. In letzterer Hinsicht konnte ich in Folge von Mangel an hinreichendem Material zu keiner sicheren Auffassung gelangen, da meiner Ansicht nach dies nur Injectionen entscheiden können. Hasse lässt nun diesen gemeinsamen Sack durch eine Oeffnung an der unteren Seite des Gehirns in den Hirnraum ausmünden. In dieser Beziehung kann ich ihm aber nicht beitreten. Ich sah zwar unten und zu beiden Seiten des Gehirns am Sacke je eine ovale Oeffnung, welche von zierlich radienartig angeordneten Blutgefässen umgeben war; diese Oeffnung führte aber nur zu einer Grube im Sack, welche am Boden gegen die Sackhöhle hin durch eine dünne Haut verschlossen war. Ich glaube also auch hier bei Siredon das Abgeschlossensein des Saccus, resp. Ductus endolymphaticus, gegen die Hirnhöhle zu aufrecht halten zu müssen. Der *Canalis utriculo-saccularis* (Fig. 2, 3, 5 *cus*) ist hier ein kurzer, eigenthümlicher Canal, an dem man eine obere utriculare, schmal-ovale Oeffnung (Fig. 2, 3, 5 *cus*), eine mediale Wand und eine untere grössere, ovale, sacculare Oeffnung (Fig. 2, 5 *cus*[1]) unterscheiden kann; beiden diesen Oeffnungen ist der laterale Rand gemeinsam; die mediale Wand des Canals ist ausgehöhlt und setzt sich mit ovaler Oeffnung (Fig. 5 *apn*) in die von Hasse als »Anfangstheil der Schnecke» erwähnte Tasche der *Pars neglecta* (Fig. 1—3, 5) fort, welche also gewissermassen als Ausstülpung des Canalis utriculo-saccularis angesehen werden kann; sie stellt eine ovale, unter dem Utriculus liegende Blase dar; an dem Dach derselben befindet sich die ovale *Macula acustica neglecta* (Fig. 1—3, 5 *mn*) zu welcher sich der von unten-hinten kommende Ramulus neglectus ausbreitet; auf ihr ruht eine Membrana tectoria, aber keine Otolithenmasse. Ziemlich weit nach unten und hinten von diesem Theil sieht man an der Sacculuswand, in der Nähe ihres hinteren Randes eine dritte kleinere, ovale Oeffnung (Fig. 1, 2, 5 *al*), welche zur *Lagena cochleæ* (Fig. 1, 2, 3, 5 *l*) führt; dies Gebilde stellt eine etwas unregelmässig ovale, mit der Längenaxe von oben nach unten gestellte Blase dar, deren oberes Ende spitzer ist und an der lateralen Seite die erwähnte Oeffnung zum Sacculus besitzt; die Lagena liegt hinten an der medialen Sacculuswand und trägt an ihrer buchtigen, medialen Wand die quer gestellte, dreieckig-ovale, concave *Papilla acustica lagenæ* (Fig. 1, 2, 5 *pl*), zu welcher sich von vorn her der Ramulus lagenæ fächerförmig ausbreitet; auf ihr liegt eine kleinere Otolithkristallenscheibe. Am oberen, spitzeren Ende der Lagena befindet sich endlich als Verdickung der Wand und des Epithels die von der Papilla lagenæ selbständig abgetrennte, kleine, ovale *Papilla ac. basilaris cochleæ* (Fig. 1, 2, 5 *ppb*); sie liegt dicht neben, nach oben-vorn von der Oeffnung zum Sacculus und empfängt den sich vom Ramulus lagenæ abzweigenden,

http://dl.ub.uni-freiburg.de/diglit/retzius1881-1/0186
© Universitätsbibliothek Freiburg
gefördert durch
Baden-Württemberg

nach oben-hinten von ihm ziehenden, dünnen, aus sparsamen Nervenfasern bestehenden *Ramulus basilaris* (Fig. 1, 2, 5 *rb*). Es hat sich also auch bei Siredon, wie bei übrigen höheren Urodelen, eine besondere Nervenendstelle, eine Papilla ac. basilaris, entwickelt; eine besondere Abtheilung oder Ausstülpung der membranösen Wand, also eine selbständige Pars basilaris mit Knorpelrahmen, giebt es jedoch nicht bei diesen Thieren; die Papilla basilaris ist noch in der Lagena cochleæ belegen.

Es war ursprünglich meine Absicht, die histologischen Verhältnisse bei dem membranösen Gehörorgan von Siredon eingehender zu beschreiben und eine grössere Reihe von Abbildungen davon zu liefern. Da aber meine vorliegende Arbeit über das Gehörorgan bereits schon zu stark angewachsen ist, fand ich es angemessener, die Anzahl der Tafeln zu reduciren und hier nur einige Abbildungen von dem feineren Bau des Gehörorgans von Siredon zu veröffentlichen, und dies um so mehr, als ich bei Proteus und Rana schon diese Verhältnisse etwas näher berücksichtigt habe. Ich werde sie deswegen hier bei Siredon nur kurz besprechen.

Die *membranöse Wand* des Gehörorgans ist verhältnissmässig ziemlich dick, besonders an den Bogengängen, den Ampullen und den Nervenendsstellen; am dünnsten ist sie am lateralem Theil des Sacculus; sie besteht aus einer homogenen Zwischensubstanz, in welcher zahlreiche, ausserordentlich stark verzweigte, fein körnige Zellen eingebettet liegen (Fig. 10 von der Fläche, Fig. 13 im Durchschnitt betrachtet); diese feinen, verzweigten Ausläufer durchziehen die Zwischensubstanz nach allen Richtungen, besonders aber parallel der Wandoberfläche; da aber die Zellen oft in mehreren Schichten übereinander liegen, so findet man das Feld von vielfach sich kreuzenden Ausläufern durchzogen (Fig. 10) und dieses Zellennetz gehört an gut gelungenen Präparaten in der That zu den schönsten dergleichen von mir gesehenen Netzen.

Die Innenfläche der membranösen Wand ist von einem einschichtigen, grosszelligen *Plattenepithel* bekleidet, welches nur an gewissen Stellen, nämlich in der Umgebung der Nervenendstellen und in der Raphe der Ampullen und Bogengänge etwas höher und kleinzelliger wird (Fig. 11, 13 *re*). Aber auch an gewissen Stellen am Boden der Ampullen findet man eine Veränderung im Aussehen des Epithels; die Zellen sind höher und ihr grobkörniges Protoplasma ist in verzweigte, vom Kern ausstrahlende Rippen geordnet, wodurch das Epithel ein eigenthümliches Aussehen erhält (Fig. 12).

Das *Nervenepithel* der Nervenendstellen bietet bei Siredon ein gutes Material zur Erforschung der Nervenendigung und der Zellenelemente. Selten bekommt man im Gehörorgan der Wirbelthiere so ausgezeichnete Bilder wie hier, weil die Zellen sehr gross sind und sich nach 8-tägiger Behandlung mit 1 % kroms. Kali schön isoliren lassen. Wegen Mangel an Platz in der Tafel kann ich hier von demselben nur eine Figur aus einer Crista acustica mittheilen. Diese (Fig. 14) giebt jedoch eine gute Auffassung der Verhältnisse. Hier wie überall in den Nervenendstellen des Gehörorgans der Wirbelthiere trifft man zwei Arten von Zellen, die haartragenden *Haarzellen* und die *Fadenzellen*. Die letzteren besitzen ihren grossen Kern, welcher bei der erwähnten Behandlungsweise ein schönes, zusammengezogenes Fasergerüst aufweist (s. Fig. 14), entweder tief unten an der membranösen Wand (= die sog. Basalzellen Max Schultze's) oder etwas höher oben (= die Fadenzellen Max Schultze's); ihr Zellenleib ist immer schlank und schmal, scheint jedoch oft nicht ganz fadenartig zu sein, indem er nach einer Seite hin breiter ist; diese Zellen sind nämlich sehr oft abgeplattet (Fig. 14, links), mit einem etwas dickeren und einem sehr dünnen, oft etwas gezackten Rande; wenn solche Zellen von der Kante gesehen werden, erscheinen sie schmal, fadenartig; sie sind feinkörnig und reichen von der membranösen Wand bis zur Oberfläche des Epithels; an beiden Enden sind sie etwas erweitert, unten gewöhnlich mit einer kleinen Fussplatte versehen. Zuweilen ist das untere Ende zweigetheilt. Diese Zellen sind wahre Epithelzellen und stehen in keiner directen Verbindung mit den Nervenfasern, welche ihnen nur anliegen und vorbeifahren. Ich habe solche Fadenzellen massenweise in isolirtem Zustande gesehen und nie einen Zusammenhang derselben mit Nervenfasern gefunden. Die *Haarzellen* (Fig. 14 *hz*) stehen wie gewöhnlich zwischen den Fadenzellen an der Oberfläche des Epithels, sind flaschenförmig, mit bald kürzerem und breiterem, bald längerem und schmalerem Halse; das untere, bauchige, den rundlich-ovalen Kern tragende Ende reicht verschieden weit ins Epithel hinab, selten aber tiefer als bis zur Mitte der Höhe desselben. Das Protoplasma der Haarzellen ist in frischem Zustande glänzend, schwach körnig, wird aber nach Erhärtung in Müllerscher Lösung oder Ueberosmiumsäure stark körnig. Ihr oberes freies Ende ist stärker glänzend, einem Saume gleich, und von ihm ragt ein bei den Cristæ ac. der Ampullen sehr langes, bei den Maculæ viel kürzeres, oben spitzes Haar empor, welches der Länge nach eine feine Streifung zeigt und besonders nach Behandlung mit Ueberosmiumsäure in eine

http://dl.ub.uni-freiburg.de/diglit/retzius1881-1/0187
© Universitätsbibliothek Freiburg
gefördert durch
Baden-Württemberg

Anzahl feiner Fäserchen zerfällt. Nie konnte ich dieses Haar sich weiter in das Zellenprotoplasma, besonders nicht nach dem Kern hin, fortsetzen sehen. Das untere Ende der Haarzellen erscheint gewöhnlich nach der Isolirung abgerundet und fortsatzlos; in der Regel ist seine Oberfläche dabei uneben, höckerig oder mit groben Körnern besetzt. Hie und da trifft man aber auch Zellen, welche vom unteren Ende einen dünnen Fortsatz aussenden, oder noch öfter eine oder mehrere feine varicöse Fasern, welche an ihm angeheftet zu sein scheinen (Fig. 14). Ob hier ein directer Zusammenhang zwischen dem Zellenprotoplasma und den feinen varicösen Fasern oder nur ein Antreten der letzteren im Sinne Cisow's (bei Acipenser) vorliegt, ist unmöglich sicher zu entscheiden. Jedenfalls ist die Berührung, resp. Verbindung, sehr innig. Die feinen varicösen Fasern erweisen sich jedoch ganz bestimmt als Nervenfäserchen. Wenn man die markhaltigen Nervenfasern durch die häutige Wand verfolgt, findet man, dass sie ihre Myelinscheide eben vor dem Austritt aus der Wand abgeben und als nackte, längsstreifige Axencylinder ins Nervenepithel aufsteigen. Hier (Fig. 14 *n*) theilen sie sich bald dichotomisch, entweder in gleichstarke Zweige, oder sie senden feinste Fäserchen nach der Seite ab. Dann theilen sie sich mehrfach in sehr feine Fasern und biegen ebenso wie die letzteren um, den Weg in horizontaler Richtung unter den unteren Enden der Haarzellen, zwischen den Fadenzellen, fortsetzend. Durch die wiederholte Theilung der Nervenfasern entsteht unter den Haarzellenenden ein reiches Netz feinster Fäserchen, diese Fäserchen erscheinen varicös und sind eben dieselben, welche den Haarzellen anhaften oder sich mit ihnen verbinden. Oft sieht man, dass sie sich theilen; einen »anastomosirenden» Plexus fand ich aber nicht. Ein wirkliches Zerfallen der Nervenfasern in »Büschel» sah ich nie und glaube ich auch nicht daran. Dass Nervenfäserchen zur Epitheloberfläche emporsteigen, konnte ich ebenfalls niemals wahrnehmen. Andere Elemente als die jetzt beschriebenen, beiden Zellenarten und die Nervenfasern sind im Nervenepithel nicht vorhanden.

Die Otolithen und Deckmembranen bieten nichts Besonderes. Erstere bestehen aus Massen von breit lancettförmigen oder unregelmässig rectangulären Kristallen verschiedener Grösse (Fig. 16); man sieht in ihnen eine strahlenförmige Zeichnung. Die Substanz der Cupulæ terminales schien mir weniger gestreift und mehr körnig zu sein als gewöhnlich.

In dem Ramus anterior und Ramus posterior des Acusticus findet man bipolare Nervenzellen eingeschaltet (Fig. 15).

Das Gehörorgan von Triton cristatus Laur.

Geschichtliches.

Scarpa[1] gab vom Bau des Gehörorgans des Wassersalamanders eine Beschreibung. Ihm fehlt, sagt er, der äussere Gehörgang, das Trommelfell, die Gehörknöchelchen, die Trommelhöhle und die Eustachische Röhre; das ganze Gehörorgan besteht aus dem mit einem knorpeligen Deckel bedeckten eirunden Fenster, dem Vorhof und den Bogengängen. Im Labyrinth liegt auf dem Fenster das häutige, eine kreideartige Masse enthaltende Säckchen; auf letzterem ruht der Alveus communis der häutigen Bogengänge, wovon ein jeder in ein Bläschen aufschwillt. Der hintere und vordere Bogengang stossen in einem Winkel zusammen und gehen in einen einzigen Canal über, der sich in den Alveus communis endigt. Eben so kehrt der dritte horizontale Bogengang zu dem Alveus communis zurück. Ferner dringt der Gehörnerv, in zwei Hauptäste getheilt, durch ebenso viele Löcher in den Vorhof; einer von diesen Aesten spaltet sich in zwei Fädenpartien und wird theils in dem Säckchen des Vorhofs, theils bis zum Bläschen des hinteren Bogengangs vertheilt. Der andere Ast versorgt die Bläschen des vorderen und horizontalen Bogengangs.

[1] Ant. Scarpa, Anatomicæ disquisitiones de auditu et olfactu, Ticini 1789, sowie in deutscher Uebersetzung: Anton Scarpa's anatomische Untersuchungen des Gehörs und Geruchs. Nürnberg 1800.

http://dl.ub.uni-freiburg.de/diglit/retzius1881-1/0188
© Universitätsbibliothek Freiburg
gefördert durch
Baden-Württemberg

Bei Comparetti[1] findet man eine Beschreibung des Gehörorgans von »Salamandra aquatica«. Es zeigt nach ihm eine grosse Vestibularhöhle mit halbzirkelförmigen Canälen; unten ist es mit einer von einem knorpeligen Operculum zugedeckten Oeffnung versehen, welche die Stelle der Fenestra ovalis einnimmt. Es sind drei halbzirkelförmige Canäle vorhanden (Canalis anterior, posterior und externus s. medius). Der vordere und hintere fliessen unter fast rechtem Winkel zusammen. Der vordere erweitert sich aussen-unten zu einer grösseren Höhlung, welcher sich in den Bodenraum des Vestibulum senkt und mit dem vorderen Ende des mittleren Canals verbindet. Der hintere senkt sich ebenfalls in das Vestibulum hinein. In diesen knöchernen Canälen liegen die durchsichtigen, häutigen Canäle, welche an den Enden blasenförmig anschwellen.

Nach Hasse[2] schliesst sich in Betreff des Gehörorgans der Triton wie die übrigen Amphibien innig an die Fische an und zeigen sie nur eine wesentliche Fortbildung mit Bezug auf die Schnecke. Ausser der Lagena findet sich nämlich, unmittelbar unter und medianwärts von der spaltförmigen Communication mit der Pars superior, als Ausstülpung der Sackinnenwand »der Anfangstheil der Schnecke«, zu dem sich ein Nervenfädchen begiebt und der an seiner Binnenwand hinten unten eine Macula acustica trägt. Die Grössenzunahme dieser Ausbuchtung bei Triton ist begleitet von einer grösseren Selbständigkeit und Grössenzunahme der Lagena. Von einer Pars basilaris cochleæ bei Triton scheint Hasse keine Andeutung gefunden zu haben.

Bei Triton sah Hasse[3] unterhalb und etwas nach vorne von der Communication des Sacculus mit dem Utriculus aus dem oberen Theile der Innenwand des Sackes den Ductus endolymphaticus sich mit rundlicher Oeffnung erheben und nach aufwärts ziehen, durch die Apertura aquæductus vestibuli in die Schädelhöhle zwischen Dura und Gehirnhülle treten und hier sich zu einem blindgeschlossenen Sacke erweitern, welcher sich nicht wie bei Siredon verhält; der mit Otolithenbrei gefüllte Saccus endol. verbindet sich nämlich nicht mit dem der anderen Seite und communicirt auch nicht mit dem epicerebralen Raume. Das Cavum perilymphaticum stellt eine durch das Periost abgeschlossene, zusammenhängende und besonders um die Sackaussenwand, also im Bereiche der unteren Abtheilung des häutigen Labyrinthes stärker entwickelte Räumlichkeit dar. Der von ihr abgehende Ductus perilymphaticus ist röhrenförmig und öffnet sich in den hinteren inneren Theil des Cavum per., verläuft oberhalb der frontalen Ampulle, unterhalb der stärksten Krümmung des horizontalen Bogenganges, zwischen dem Sacculus und der Verbindungsröhre der frontalen Ampulle (mit dem Utriculus) an der Sackinnenwand und tritt hier nach hinten von dem Nervus sacculi et cochleæ durch das Foramen rotundum in die Schädelhöhle, verbindet sich hier trichterförmig erweitert mit der Gehirnhülle und mündet also in den Epicerebralraum aus. Bevor der Ductus durch das Foramen rotundum tritt, liegt er an der Sackinnenwand zwischen Lagena und Anfangstheil der Schnecke, nach oben von jener, nach unten von diesem.

Kuhn[4] bespricht kurz die Verhältnisse bei den Tritonen (T. aquaticus und T. cristatus). In Bezug auf den makroskopischen Bau des häutigen Labyrinthes dieser Thiere fand er einerseits unter ihnen selbst und anderseits unter ihnen und Siredon fast gar keine Unterschiede; nur sind bei T. aquaticus die häutigen Bogengänge niedriger wie bei T. cristatus. Der Sinus utriculi ist breiter und beträchtlich kürzer als bei den Batrachiern. Deutlich lässt sich an ihm die Apertura utriculi und das unterhalb derselben gelegene Foramen utriculo-sacculare nachweisen. Form und Ausdehnungsverhältnisse sind dieselben wie bei Rana. Der Ductus endolymphaticus liegt an der medianen Wand und mündet in den Steinsackraum neben dem centralen Ende des bei diesen Thieren, wie bei Siredon und Proteus ungetheilten Hohlraumes der Pars initialis. Der Ductus perilymphaticus stellt bei Triton eine viel engere, schlauchförmige Röhre dar als bei Siredon; derselbe ist hier in seinem mittleren Abschnitte schlingenförmig gebogen. Eine Pars basilaris cochleæ ist auch bei den Tritonen vorhanden; der aus den beiden dünnen und feinen Bündeln bestehende Nerv derselben geht wie bei Rana direct von der unteren Fläche des Ramus cochlearis ab und tritt zum centralen Ende der hier schon voluminöser gewordenen Pars basilaris; Kuhn bildet dies Gebilde dem Knorpelrahmen der Rana ähnlich ab. Die Lagena ist beutelförmig, wie bei den Batrachiern.

In einer vorläufigen Mittheilung erwähnte ich[5] kurz das Vorhandensein bei Triton von einer wirklichen Pars basilaris cochleæ mit zugehörigem Nerven, sowie von einer Macula ac. neglecta (Anfangstheil der Schnecke von Hasse und Kuhn).

[1] Andreæ Comparetti in gymnasio patavino observationes anatomicæ de aure interna comparata. Patavii 1789.

[2] C. Hasse, *Die vergleichende Morphologie und Histologie des häutigen Gehörorganes der Wirbelthiere.* Supplement zu den Anatom. Studien von Dr C. Hasse, Bd I. Leipzig 1873.

[3] C. Hasse, *Die Lymphbahnen des inneren Ohres der Wirbelthiere.* Anatomische Studien herausgeg. von Dr C. Hasse, Viertes Heft. 1873.

[4] Kuhn, *Ueber das häutige Labyrinth der Amphibien.* Archiv für mikrosk. Anatomie, herausgeg. v. la Valette St. George und Waldeyer. Bd. 17, 1880.

[5] Gustaf Retzius, *Zur Kenntniss des inneren Gehörorgans der Wirbelthiere,* Archiv f. Anat. und Physiol. Anat. Abtheil. herausgeg. von His und Braune, 1880.

http://dl.ub.uni-freiburg.de/diglit/retzius1881-1/0189
© Universitätsbibliothek Freiburg
gefördert durch
Baden-Württemberg

Anatomische Beschreibung.

Tafel XXX.

Bei dem Triton cristatus werde ich nur das membranöse Gehörorgan eingehender beschreiben; ich lasse deswegen die knorpelig-knöcherne Kapsel des Gehörorgans nebst dem »Operculum« und den übrigen dasselbe umgebenden Partien unberücksichtigt, indem ich in dieser Hinsicht unter den Urodelen den Siredon zum Typus ausgewählt habe.

Das membranöse Gehörorgan (Fig. 1—3) liegt in den perilymphatischen Raum, von einem netzförmigen perilymphatischen Gewebe umgeben, mehr oder weniger eng eingeschlossen. Es besteht aus folgenden Theilen: *Utriculus, Recessus utriculi, Ampulla anterior* und *Canalis anterior, Ampulla externa* und *Canalis externus, Ampulla posterior* und *Canalis posterior, Sacculus* mit *Ductus endolymphaticus, Lagena cochleæ* mit *Pars basilaris, Pars neglecta;* ferner schliesst sich der *Ductus perilymphaticus* an demselben.

Von Nervenendstellen sind acht vorhanden, nämlich: *Macula ac. recessus utriculi*, die drei *Cristæ ac. ampullarum, Macula ac. sacculi, Papilla ac. lagenæ cochleæ, Papilla ac. basilaris cochleæ, Macula ac. neglecta.*

Der Nervus acusticus theilt sich beim Heraustreten aus der Medulla oblongata in einen nach vorn-aussen ziehenden *Ramus anterior*, welcher sich in den *Ramulus ampullæ anterioris* und *Ramulus ampullæ externæ*, sowie in den aus einigen Bündeln bestehenden *Ramulus rec. utriculi* verzweigt, und in einen *Ramus posterior*, welcher zuerst den *Ramulus sacculi* nach unten hin abgiebt und sich dann in den nach oben gehenden *Ramulus neglectus*, den nach hinten ziehenden *Ramulus ampullæ posterioris* und den nach unten-hinten verlaufenden *Ramulus lagenæ* theilt; von dem letzt erwähnten Zweige geht dann nach oben-hinten der kleine, aus wenigen Nervenfasern bestehenden *Ramulus basilaris* ab.

Der *Utriculus* (Fig. 1—3 *u*) ist eine horizontal liegende, nach oben hin gebogene Röhre, welche vorn breit in den Recessus, hinten schmaler als Sinus posterior in die hintere Ampulle übergeht; in ihrer Mitte ist diese Röhre sehr räumlich und läuft nach oben in eine kurze weite Ausbuchtung, einen schwach angedeuteten Sinus superior, aus, an dessen oberem Umfang der vordere und der hintere Bogengang einmünden; unter dieser Einmündung läuft mit ampullär erweitertem Ende von hinten-aussen her der äussere Bogengang in den Utriculus ein. Der *Recessus utriculi* (Fig. 1—4 *rec*) bildet als Fortsetzung des Utriculus nach vorn hin eine rundliche Erweiterung, an deren Boden die rundlich- oder oval-nierenförmige *Macula acustica rec. utriculi* liegt; unter ihr theilt sich (Fig. 4 *ra*) der Ramus anterior in die beiden Zweige für die Ampullen und sendet dabei zu der Macula verschiedene kleine Nervenfaserbündel aus, welche zusammen als der *Ramulus rec. utriculi* (Fig. 4 *ru*) aufgefasst werden können. Auf der Macula ruht eine dünne, scheibenförmige Membrana tectoria, an deren unterer Fläche (Fig. 5) bei stärkerer Vergrösserung eine Menge dicht an einander liegender Löcher zu sehen ist; diese Löcher führen zu Canälen, welche in der Substanz der Membran emporsteigen; an der Aussenwand der Membran (*ar*) hören die Löcher auf und man sieht hier nur ausstrahlende Streifen in derselben; auf der Membran liegt eine dünne Schicht von Otolithenkristallen. Vorn-aussen mündet dicht neben einander in den Recessus die vordere und die äussere Ampulle. Die vordere Ampulle, *Ampulla anterior* (Fig. 1—4 *aa*), biegt sich gleich nach dem Abgange vom Recessus in etwa rechtem Winkel nach oben und sogar etwas nach hinten; sie ist räumlich und trägt an ihrem nach vorn sehenden Boden das ziemlich niedrige Septum transversum mit der *Crista acustica* (Fig. 1—4 *cr* der *aa*); diese Crista hat, von ihren Längsseiten (von oben oder unten) her gesehen, einen schwach concaven Rand, von ihrer Oberfläche aber eine schwach biconcave Gestalt; an ihr konnte ich keine Cupula terminalis finden, die Existenz eines solchen Gebildes will ich aber keineswegs verneinen, da sie so leicht bei den für ihr Demonstriren immer sehr angreifenden Präparationen abgelöst werden kann. Der Ramulus amp. ant. theilt sich, ehe er das Septum erreicht, gewöhnlich in zwei Zweige. Die Ampulle geht direct in den nach oben-hinten-innen verlaufenden, räumlichen vorderen Bogengang, *Canalis m. anterior* (Fig. 1—3 *ca*), über, welcher, wie erwähnt, in die obere-mittlere Ausbuchtung des Utriculus einmündet. Die äussere Ampulle, *Ampulla externa* (Fig. 1—4 *ae*), geht vom äusseren Umfang des Recessus nach

http://dl.ub.uni-freiburg.de/diglit/retzius1881-1/0190
© Universitätsbibliothek Freiburg
gefördert durch
Baden-Württemberg

aussen-hinten aus, ist recht räumlich, trägt am Boden die dreieckige *Crista acustica* (*cr* der *ae*) mit äusserem breiterem und innerem spitzem Ende, und geht dann in den äusseren Bogengang, *Canalis m. externus* (Fig. 1—3 *ce*), über, welcher nach hinten und etwas nach oben-aussen, zuletzt nach oben-innen verläuft und, wie erwähnt, stark ampullär erweitert in den Utriculus einmündet. Die von dem nach hinten-unten hinabsteigenden, engeren *Sinus posterior* ausgehende, hintere Ampulle, *Ampulla posterior* (Fig. 1—3 *ap*), biegt sich fast rechtwinklig nach aussen und oben, ist der vorderen ähnlich und trägt unten-hinten am Boden die wie die der vorderen Ampulle gestaltete *Crista acustica;* eine Cupula terminalis gelang es mir hier ebenso wenig wie in den anderen beiden Ampullen zu finden. Die hintere Ampulle geht in den hinteren Bogengang, *Canalis m. posterior* (Fig. 1—3 *cp*), über, welcher bogenförmig nach oben-vorn-innen verläuft, um in die obere-mittlere Ausbuchtung des Utriculus einzumünden. Am Boden des Utriculus, ungefähr an seiner Mitte, findet man eine in der Längenrichtung des Gehörorgans gestellte, spaltenförmige Oeffnung (Fig. 2, 6, 7 *cus*), welche vom Utriculus zum Sacculus führt und den *Canalis utriculo-saccularis* bildet. Dicht an ihr liegt nach innen am oberen Umfang des Sacculus eine zweite spaltenförmige Oeffnung (Fig. 2, 6, 7 *apn*), welche zur Pars neglecta führt, und nach vorn davon, dicht an derselben, eine dritte schmal-ovale Oeffnung (Fig. 6, 7 *ade*), welche die Einmündung des Ductus endolymphaticus in den Sacculus bildet. Endlich bemerkt man etwas nach hinten und unten an der inneren Sacculuswand eine vierte ovale Oeffnung (Fig. 1, 2, 6, 7 *al*), welche vom Sacculus zur Lagena cochleae führt. Der *Sacculus* (Fig. 1—3 *s*) stellt eine von den Seiten her etwas abgeplattete, rundlich-ovale, unter dem Utriculus liegende Blase dar, an deren medialer Wand die rundlich-ovale, verhältnissmässig nicht grosse *Macula acustica sacculi* sich befindet, in welcher der Ramulus sacculi mit mehr oder weniger zerstreuten Faserbündeln endigt; im Sacculus liegt, denselben beinahe ausfüllend, die grosse, aus kleinen, durch eine schleimige Substanz zu einem Brei zusammengehaltenen Kristallen bestehende Otolithenmasse, an deren der Macula zugewendeter Fläche eine dünne Deckmembran vorhanden ist. Die eben erwähnte, ovale Oeffnung (Fig. 1, 2, 6, 7 *al*), welche als eine Apertura lagenæ oder sogar als eine erste Anlegung des Canalis reuniens zu betrachten ist, führt zu der nach hinten-innen vom Sacculus befindlichen, ihm dicht anliegenden *Lagena cochleæ* (Fig. 1—3, 6, 7 *l*); diese stellt eine rectangulär-ovale, taschenförmige, blind endigende, an den Seiten abgeplattete Blase dar, welche mit dem Sacculus nur durch die mehr erwähnte Oeffnung communicirt. An ihrer medialen Fläche liegt eine länglich-ovale, in der Längenrichtung des Gehörorgans gestellte *Papilla acustica lagenæ* (Fig. 1, 2, 6 *pl*), deren etwas breiteres Ende nach vorn hin gerichtet ist; auf ihr ruht eine Ansammlung von Otolithkristallen und zu ihr breitet sich der Ramulus lagenæ, fächerförmig zerfallend, von vorn-oben aus; kurz nachdem dieser Zweig vom Ramus posterior sich abgezweigt hat, sendet er, wie oben erwähnt wurde, ein schmales Bündel von Nervenfasern nach hinten und etwas nach oben hin, welches sich zum oberen Ende der Lagena begiebt, um hier an einer kleinen, besonderen Nervenendstelle zu endigen. Es liegt hier offenbar die *Papilla acustica basilaris* (Fig. 6, 7 *ppb*) mit ihrem *Ramulus basilaris* (Fig. 1, 2, 6, 7 *rb*) vor; die Papille ist ovaler Gestalt und liegt an der Innenwand des oberen Endes der Lagena, dicht vor und nach innen von der Oeffnung zum Sacculus. Wir haben dann die letzte Nervenendstelle, Macula neglecta, zu berücksichtigen. Sie liegt nach oben-vorn von der Lagena in einer kleinen, rundlichen Ausstülpung, *Pars neglecta,* des oberen Umfanges der Sacculuswand, medialwärts vom unteren Umfange des Utriculus; sie communicirt durch eine offene Spalte (Fig. 2, 6, 7 *apn*) mit dem Sacculus; diese Spalte liegt, wie oben schon erwähnt, medialwärts, dicht neben der Spalte des Canalis utriculo-saccularis (Fig. 2, 6, 7 *cus*). An der inneren Wölbung des Daches von diesem Theil liegt nun die längliche *Macula acustica neglecta* (Fig. 1—3, 6, 7 *mn*) mit einer ihr anhaftenden Deckmembran; der vom Ramulus ampullæ posterioris sich abzweigende *Ramulus neglectus* (Fig. 1, 2, 6, 7 *rn*) biegt sich nach hinten-oben, dann nach vorn um und endigt, in Bündel zerfallend, in der Macula ac. neglecta. Etwas nach vorn-oben von der Sacculusöffnung dieses Theils findet sich die oben erwähnte Oeffnung (Fig. 6, 7 *ade*) des *Ductus endolymphaticus* (Fig. 1, 2, 6, 7 *de*); dieser röhrenförmige, dünne Gang steigt an der medialen Seite des Utriculus eine Strecke nach oben hin und geht dann durch eine kleine Oeffnung, Apertura aquæductus vestibuli, an der medialen Wand der knorpelig-knöchernen Kapsel in die Schädelhöhle hinein. Beim Herauspräpariren wurde mir der feine Gang an dieser Stelle immer abgerissen, so dass ich nur sehen konnte, dass er sich wieder erweiterte; ich zweifle aber nicht daran, dass er in einen an der Seite des Gehirns liegenden Saccus endolymphaticus übergeht. Endlich haben wir noch ein Gebilde zu berücksichtigen, welches dem Triton wie den übrigen Urodelen angehört. Es ist dies der *Ductus perilymphaticus* (Fig. 1—3, 6, 7 *dp*). Dieser dünnwandige Gang beginnt an der medialen Seite des Gehörorgans mit einer in dem Winkel zwischen Ramulus

http://dl.ub.uni-freiburg.de/diglit/retzius1881-1/0191
© Universitätsbibliothek Freiburg
gefördert durch
Baden-Württemberg

neglectus und Ramulus ampullæ posterioris, sowie nach hinten-unten von der Pars neglecta und nach oben-vorn von der Lagena befindlichen Ausbuchtung, an deren medialer Wand ein Loch mit zerrissenen Rändern sich präsentirt, als Beweis dafür, dass der Gang hier aus der Gehörkapsel heraustritt; weiter in die Schädelhöhle hinein konnte ich die Röhre nicht verfolgen; von dieser kleinen Ausbuchtung läuft nun, wie Hasse es dargestellt hat, der enge röhrenförmige Gang zwischen der Sacculuswand und dem hinabsteigenden, hinteren, in die hintere Ampulle übergehenden Sinus posterior, lateralwärts von letzterem; dann biegt er sich stark nach oben um; verläuft hinten im Raume zwischen dem Utriculus und dem hinteren Bogengang bis zum oberen Theil des letzteren, biegt sich wieder stark nach hinten-aussen, dann nach unten, dann neben der hinteren Ampulle nach aussen hin, dann wieder nach vorn, so unter dem äusseren Bogengang liegend nach vorn, um zuletzt nach unten-hinten gebogen und etwas verengt zu endigen. Wie endigt aber dieser, in so vielen Krümmungen gebogener Gang? Es erwies sich als eine ziemlich schwere Aufgabe, dies sicher zu entscheiden, weil er bei der Präparation eben an dieser Stelle sehr leicht abgerissen wird. Es gelang mir jedoch deutlich zu sehen, dass das Ende sich wieder erweiterte und seine Ränder in eine dünne Haut übergingen, welche sich nach den Seiten hin ausbreitete und das Aussehen der äusseren periostalen Bekleidung des perilymphatischen Raumes hatte; an derselben haftete eine Partie des netzförmigen perilymphatischen Gewebes. Es ist deswegen ganz sicher, dass der Ductus perilymphaticus, wie bei den übrigen Urodelen, hier mit dem perilymphatischen Raum zusammenhängt.

In Betreff des feineren Baues des membranösen Gehörorgans von Triton werde ich mich kurz fassen, da ich auf diese Verhältnisse bei Siredon ebenfalls eingegangen bin. Die membranöse Wandung ist überall ziemlich dünn, nur an einzelnen Stellen (den Nervenendstellen u. s. w.) etwas dicker, homogen, mit sparsam eingestreuten, sehr verzweigten Zellen; die Wand des Ductus perilymphaticus war ebenso gebaut, relativ dick. Nach aussen hin befestigt sich an sie das reichlich netzförmige, perilymphatische Gewebe, dessen Maschen protoplasmatische Zellen mit verzweigten Ausläufern anliegen. Die Innenfläche ist von einem schönen, einschichtigen, polygonalen, grosskernigen Plattenepithel bekleidet, dessen Zellen an gewissen Stellen (Bogengängen, Dach und Wänden der Ampullen, der lateralen Wand des Sacculus) gross, an anderen Stellen aber klein sind; die kleineren Zellen sind sogar als cylindrisch aufzufassen, indem ihr grosser, ovaler, auf dem einen Ende stehender Kern fast die ganze Zelle einnimmt. Von einem Vertreter des sog. protoplasmatischen Epithels zwischen den übrigen Epithelzellen sah ich bei Triton nichts; zwischen diesen kleineren Zellen kommen aber auch stellenweise Gruppen spindelförmig ausgezogener Zellen vor. In Betreff der Epithelbekleidung an den Nervenendstellen gelang es mir bei Triton die Elemente des Nervenepithels nach achttägiger Behandlung mit verdünnter Müllerscher Lösung in ungewöhnlicher Schönheit zu isoliren. In allen Nervenendstellen fand ich eine übereinstimmende Zusammensetzung. *Haarzellen* stehen an der Oberfläche des Epithels, von den oberen Enden der Fadenzellen getrennt; diese Haarzellen sind im ganzen flaschenförmig und von etwas wechselnder Länge; bald sind sie ganz kurz und dick, bald länger und mit schmalem Hals; nach Behandlung mit Müllerscher Lösung oder mit Ueberosmiumsäure erscheinen die Zellen körnig, etwas glänzend mit einem stärker glänzenden, scheibenförmigen Saum an der freien Oberfläche; von letzterer steigt das Haar, bei den Cristæ acusticæ ampullarum (Fig. 8, 10 *h*) sehr lang (0,035 mm.), bei den übrigen Endstellen viel kürzer (Fig. 9 *h*) empor; an diesen, unten breiteren, oben spitz auslaufenden Haaren erkennt man wie sonst eine Zusammensetzung aus feinen, parallel liegenden Fibrillen, welche sich oft durch die Präparation von einander trennen. Der grosse, gewöhnlich rundlich-ovale Kern, welcher zuweilen bei gewissen Präparationsmethoden (Ueberosmiumsäure) länglich oval erscheint, liegt in der Regel nach dem unteren Ende der Zelle hin; dieses ist bauchig gewölbt und entsendet in der Regel, oder wenigstens oft, etwas nach der Seite hin einen schmalen, körnigen Ausläufer (Fig. 9 *hz*), der sich jedoch leicht abbricht, so dass man ihn nur eine kürzere Strecke verfolgen und seine wahre Endigungsweise nicht sicher erkennen kann. Am unteren Ende haften aber auch einige, bald mehr, bald weniger zahlreiche, äusserst feine, schön varicöse Fäserchen (Fig. 9 *n*), ganz vom Aussehen feinster Nervenfibrillen; ob nun diese Fasern mit dem Protoplasma der Haarzellen direct zusammenhängen oder sich ihm nur anlegen, wie Cisow für die Ganoiden will, dürfte schwer sein zu entscheiden; jedenfalls findet sich, wie der geehrte Forscher für diese Fische betont hat, auch beim Triton ein solches Netz varicöser Fäserchen dicht am unteren Ende der Haarzellen anhaftend. Wie verhalten sich aber diese Fäserchen zu dem eigentlichen, körnigen, etwas dickeren Ausläufer dieser Zellen? Dieses können wir noch nicht entscheiden; es bleibt noch immer die Möglichkeit, dass auch der dickere Ausläufer zu einem Nervenfäserchen wird; man trifft ausserdem eine Anzahl Haarzellen ohne dickeren Ausläufer, nur mit körnig unebenem unterem Ende, an

http://dl.ub.uni-freiburg.de/diglit/retzius1881-1/0192
© Universitätsbibliothek Freiburg
gefördert durch
Baden-Württemberg

dem feine, varicöse Fäserchen haften; hier waren vielleicht nur solche feine »Ausläufer» vorhanden. Zwischen den Haarzellen stehen die *Fadenzellen*. Selten gelang es mir diese Zellen so zu Tausenden unverstümmelt zu isoliren wie bei Triton. Alle Zellen fielen fast ohne Präparation aus einander, einzeln oder gruppenweise und den Haarzellen in natürlicher Lage anhaftend. Ich konnte mich deswegen auf das Bestimmteste wieder davon überzeugen, dass, wie ich früher bei den Fischen angegeben, diese Zellen — sowohl die wirklichen Fadenzellen Max Schultze's als auch seine Basalzellen — einer und derselben Gattung angehören, obwohl sie ihren Kern an verschiedener Höhe führen, entweder dicht an der membranösen Wandung (»Basalzellen») oder höher oben, nie aber über ihrer Mitte (Fig. 9, 10). An der membranösen Wandung besitzen sie immer einen quer abgestutzten, breiteren oder schmaleren Fuss, welcher zuweilen zweigetheilt ist; der schwach körnige Zellenleib ist fast immer dünn, fadenförmig, jedoch, wie ich finde, recht oft abgeplattet und, von der Fläche gesehen, breiter (Fig. 9, die mittlere Zelle). Ihre Ränder sind zuweilen etwas gezackt. Mit ihrem oberen Ende ragen diese Zellen zwischen den Haarzellen bis zur Oberfläche des Nervenepithels empor; sie biegen sich deswegen gewöhnlich etwas entsprechend der Gestalt der Haarzellen, liegen zu mehreren dicht beisammen und erweitern sich in der Regel etwas am oberen Ende, welches an der Oberfläche wieder quer abgestutzt ist; da sie abgeplattet sind, kann eine solche Verbreiterung stattfinden und ohne Schwierigkeit Platz erhalten. Die Fadenzellen sind an verschiedenen Orten von sehr wechselnder Höhe; an den Rändern der Nervenendstellen sind sie niedrig und stellen nur »Basalzellen» dar; weiter in den Endstellen hinein sind sie, in Uebereinstimmung mit dem ganzen Nervenepithel, höher und tragen dann ihre Kerne theils »basal», theils höher oben; an den Rändern gehen sie in das umgebende Cylinderepithel über (Fig. 8), welches sich weiter hin in Plattenepithel umwandelt. Diese Fadenzellen stehen jedenfalls in keiner directen Beziehung zu den Nervenfasern; letztere haften ihnen zwar beim Vorbeifahren oft an, aber ohne wirklichen Zusammenhang. Was nun die *Nervenfasern* betrifft, so dringen sie, wie gewöhnlich, durch die membranöse Wandung, verlieren vor dem Austreten aus derselben ihre Myelinscheide, dringen nackt in das Nervenepithel hinein, theilen sich zuweilen bald, verlaufen daselbst, zuweilen eine Strecke ungetheilt, theilen sich dann auch dichotomisch oder geben nur äusserst feine varicöse Fasern ab und bilden in der Zone unter den Haarzellen ein ziemlich dichtes Netz von theils etwas gröberen, theils sehr feinen, varicösen Fasern, an denen man hie und da Zweitheilungen wahrnimmt (Fig. 9 *n*). Diese feine Fäserchen sind von ganz derselben Natur als die den unteren Enden der Haarzellen anhaftenden. An den Theilungsstellen der etwas dickeren Fasern kommt oft eine etwa dreieckige Verdickung derselben vor. Diese Verhältnisse stimmen also vollständig mit denen bei Siredon überein.

Das Gehörorgan von Pleurodeles Waltlii Michah.

Tafel XXXI. Fig. 1—3.

Das membranöse Gehörorgan von Pleurodeles steht dem von Triton sehr nahe. Man unterscheidet an ihm folgende Theile: *Utriculus* mit kurzem *Sinus superior* und langem *Sinus posterior*, *Recessus utriculi*, *Ampulla anterior* mit *Canalis m. anterior*, *Ampulla externa* mit *Canalis m. externus*, *Ampulla posterior* mit *Canalis m. posterior*, *Sacculus* mit *Ductus endolymphaticus*, *Lagena cochleæ*, *Pars basilaris*, *Pars neglecta*.

Von Nervenendstellen sind acht vorhanden, nämlich: *Macula ac. recessus utriculi*, *Crista ac. amp. anterioris*, *Crista ac. amp. externæ*, *Crista ac. amp. posterioris*, *Macula ac. neglecta*, *Macula ac. sacculi*, *Papilla ac. lagenæ* und *Papilla ac. basilaris cochleæ*.

http://dl.ub.uni-freiburg.de/diglit/retzius1881-1/0193
© Universitätsbibliothek Freiburg
gefördert durch
Baden-Württemberg

Der Nervus acusticus theilt sich beim Abgang von der Medulla oblongata in den *Ramus anterior*, welcher sich in den *Ramulus amp. anterioris* und *Ramulus amp. externæ* sowie in den aus mehreren feinen Bündeln bestehenden *Ramulus rec. utriculi* verzweigt, und in einen *Ramus posterior*, welcher zuerst den kurzen, in mehrere Bündel zerfallende *Ramulus sacculi* abgiebt und dann nach hinten ziehend in drei Zweige zerfällt, von welchen der *Ramulus neglectus* nach oben bis zur Macula neglecta geht, der *Ramulus amp. posterioris* weit nach hinten bis zur hinteren Ampulle verläuft und der *Ramulus lagenæ* nach hinten-unten zieht, um in der Papilla lagenæ zu endigen; vor dieser Endigung giebt aber der letzt erwähnte Zweig einen kleinen, aus sparsamen Fasern bestehenden Zweig nach oben-hinten ab, welcher sich als *Ramulus basilaris* in der am oberen Ende der Lagena befindlichen, für sich abgetrennten Papilla basilaris ausbreitet.

Der *Utriculus* (Fig. 1—3 *u*) stellt eine nach vorn-unten sich senkende, ziemlich räumliche Röhre dar, welche nach oben hin einen kurzen, breiten *Sinus superior* aussendet, in den oben der vordere und hintere sowie unter dem hinteren auch der äussere Bogengang mündet; hinten setzt sich der Utriculus in einen langen nach hinten-unten ziehenden *Sinus posterior* (*sp*), (Verbindungsröhre der hinteren Ampulle) fort, welche in die hintere Ampulle übergeht. Nach vorn-unten setzt sich der Utriculus in den *Recessus utriculi* (Fig. 1—3 *rec*) fort, welcher eigentlich sein rundlich erweitertes, vorderes Ende darstellt, an dessen Boden die ovale *Macula ac. rec. utr.* (Fig. 1—3 *mu*) sich befindet. Vom vorderen-äusseren Ende des Recesssus geht die *Ampulla anterior* (Fig. 1—3 *aa*) aus und wendet sich nach oben und etwas nach hinten; sie ist, wie auch die übrigen Ampullen, verhältnissmässig gross und räumlich, trägt an dem nach vorn gerichteten Boden die schwach biconcave *Crista acustica* auf niedrigem Septum und geht in den *Canalis m. anterior* (Fig. 1—3 *ca*) über, welcher in fast gerader Richtung nach hinten-innen-oben verläuft, um in den Sinus superior zu münden; wie die übrigen Bogengänge ist auch dieser verhältnissmässig breit und räumlich. Die *Ampulla externa* (Fig. 1—3 *ae*) geht vom äusseren Umfang des Recessus aus, trägt am unteren Boden die dreieckige *Crista acustica*, wendet sich nach hinten-aussen und geht in den *Canalis m. externus* (Fig. 2, 3 *ce*) über, welcher schwach gebogen nach hinten-aussen und dann nach innen umbiegend läuft, um zuletzt, nach vorn-oben gebogen, erweitert in den Utriculus zu münden. Die *Ampulla posterior* (Fig. 1—3 *ap*) ist wie gewöhnlich der vorderen ähnlich und setzt sich vom Sinus posterior utriculi nach aussen-hinten fort, trägt die schwach biconcave *Crista acustica* an dem nach unten-hinten gerichteten Boden und geht in den *Canalis m. posterior* (Fig. 1—3 *cp*) über, welcher nach aussen, dann nach oben-innen-vorn verläuft und in den Sinus superior mündet.

Am Boden des Utriculus findet man nun unter dem Sinus superior die ungefähr horizontal gestellte, ovale Oeffnung des *Canalis utriculo-saccularis* (Fig. 2 *cus*), dessen untere, vertical gestellte, ovale Oeffnung (Fig. 1, 2 *apu*) oben an der medialen Wand des Sacculus liegt. Diese beiden Oeffnungen stossen nun lateralwärts ganz nahe an einander, medialwärts liegen sie aber weiter von einander ab, indem die mediale Wand des Canals viel länger und blasig ausgebuchtet ist; wie bei mehreren der schon beschriebenen Urodelen findet sich an dieser Ausbuchtung hinten-oben die ovale Nervenendstelle, welche ich als *Macula ac. neglecta* (Fig. 1—3 *mn*) aufgeführt habe; zu ihr steigt der von unten kommende *Ramulus neglectus* empor und verbreitet sich hier von hinten her. Der Sacculus (Fig. 1—3 *s*) stellt eine ziemlich grosse, ovale, seitlich abgeplattete, nach unten-aussen gerichtete Blase dar, an deren medialer Wand die ovale *Macula ac. sacculi* liegt und welche von der grossen Otolithenmasse fast ausgefüllt ist. Hinten sitzt am Sacculus die rundlich-ovale, abgeplattete *Lagena cochleæ* (Fig. 1—3 *l*), an deren medialer Wand die ovale *Papilla ac. lagenæ* (Fig. 1 *pl*) mit in ihr sich verbreitendem Nervenzweig liegt; oben und lateralwärts mündet die Lagena mit kleiner ovaler Oeffnung (Fig. 1, 2 *al*) in den Sacculus und dicht nach oben-vorn von dieser Oeffnung, also am oberen Ende der Lagena und an ihrer Innenwand, findet man die kleine, ovale *Papilla ac. basilaris cochleæ* (Fig. 1, 2 *ppb*), zu welcher der dünne *Ramulus basilaris* (Fig. 1, 2 *rb*) sich vom Ramulus lagenæ abzweigt, um in ihr zu endigen. Es findet sich also bei Pleurodeles eine abgetrennte Nervenendstelle, aber keine abgetrennte Pars basilaris; die Papilla basilaris gehört noch der Lagenahöhle an.

Von dem oberen Umfang des Sacculus steigt an der medialen Seite der *Ductus endolymphaticus* (Fig. 1, 2 *de*) nach oben hin und tritt durch die Apertura aquæductus vestibuli in die Schädelhöhle ein, um in den *Saccus endolymphaticus* überzugehen.

An der medialen Fläche des Sacculus, gerade an der Stelle, wo der Ramus posterior sich in die drei Endzweige theilt, vor dem oberen Umfang der Lagena, findet sich, wie gewöhnlich bei den Urodelen, das centrale Ende des röhrenförmigen *Ductus perilymphaticus* (Fig. 1—3 *dp*), welches sogar (Fig. 3 dp^1) centralwärts noch eine kleine

http://dl.ub.uni-freiburg.de/diglit/retzius1881-1/0194
© Universitätsbibliothek Freiburg
gefördert durch
Baden-Württemberg

Strecke hervorragt; dieses Ende, an dem man eine Oeffnung wahrnimmt, geht durch die Apertura ductus perilymphatici (Foramen rotundum) in die Schädelhöhle hinein. Von diesem Ende biegt sich nun die Röhre nach aussen und oben-hinten, dann zwischen Lagena, Sacculus und Sinus posterior utriculi, lateralwärts vom letzteren, nach hinten, steigt dann etwas nach oben-hinten-aussen, biegt sich dann wieder schnell nach unten-aussen-vorn um, legt sich unter den hinteren Theil des äusseren Bogengangs und endigt mit ovaler Mündung an der Aussenseite des häutigen Gehörorgans in die den Sacculus umfassende, räumliche Partie des perilymphatischen Raumes und setzt sich in dessen periostale Wand fort (Fig. 3 dp^{11}).

Das Gehörorgan von Salamandra maculosa Laur.

(Salamandra maculata).

Geschichtliches.

Nachdem schon ältere Forscher, wie Pohl und auch Blainville, über das Gehörorgan von Salamandra mehr oder weniger genaue Angaben mitgetheilt hatten, wurde es von Windischmann[1] etwas eingehender behandelt. Die Vestibularhöhle ist nach ihm länglich und an ihrem Boden durch eine erhöhte Linie in zwei Abtheilungen getheilt; in der hinteren liegt der die Otolithenscheibe enthaltende Saccus, in der vorderen die zwei vorderen Ampullen. Die innere Vestibularwand ist mit Löchern versehen, durch welche der Acusticus in die Vestibularhöhle eindringt. Die drei häutigen halbzirkelförmigen Canäle sind grösstentheils in knöchernen Canälen enthalten; sie lassen sich am besten als C. externus, internus und anterior (s. transversus) auffassen. Das vordere Ende von C. externus scheint mit dem äusseren Ende des C. transversus zusammenzufliessen und bildet eine grosse Ampulle. Vom hinteren Ende des C. externus hingegen ist schwer zu sagen, ob es allein oder zusammen mit dem hinteren Ende des C. posterior in den Saccus sich öffnet; es besitzt ebenfalls eine grosse Ampulle. Die übrigen Schenkel der Canäle gehen je für sich, Ampullen bildend, in den Saccus über.

Nach Hasse[2] hat bei Salamandra der Sack eine Ausdehnung wie bei Siredon und Triton, nur dass er noch vollkommener kuglig und die hinten und innen aus dem Sacculus sich erhebende, eigentliche Schnecke, die Lagena, noch grösser ist wie bei Triton; der Anfangstheil der Schnecke, der auch hier eine Macula trägt, hat sich von der Oeffnung des Sacculus in die Pars superior weiter nach abwärts und vor allen Dingen nach hinten geschoben und sich dem Endtheile der Schnecke, der Lagena, genähert; ferner aber macht sich nach hinten und etwas nach unten vom Anfangstheile zwischen ihm und der Lagena eine neue, rundliche Ausbuchtung des Sacculus und zwar im Bereiche der äusseren Wand des Ductus endolymphaticus geltend; der Grund dieser letzten Ausbuchtung ist zu einer zarten Membran verdünnt, »während der übrige Theil einen verdickten, knorpelartigen Ring darstellt, an dessen hinteren Theil ein Nerv tritt, und der dann hier eine Macula acustica zeigt. Diese Ausbuchtung ist die Pars basilaris der Schnecke, die aus einer zarten Membrana basilaris und dem Knorpelringe besteht«. Die Schnecke besteht also bei den Salamandrina zum ersten Male aus drei Theilen mit unter sich und von der Macula acustica sacculi getrennten Maculæ, also aus dem Anfangstheile, dem mittleren, der Pars basilaris, und dem Endtheile, der Lagena.

[1] C. J. H. Windischmann, De penitiori auris in amphibiis structura. Lipsiæ 1831.

[2] C. Hasse, *Die vergleichende Morphologie und Histologie des häutigen Gehörorganes der Wirbelthiere* etc. Supplement zu den Anatom. Studien Bd I, herausgeg. v. Dr C. Hasse. Leipzig 1873.

http://dl.ub.uni-freiburg.de/diglit/retzius1881-1/0195
© Universitätsbibliothek Freiburg
gefördert durch
Baden-Württemberg

Ueber die beiden letzteren namentlich spannt sich dann als Aussenwand die Aussenwand des Sacks. Somit hat auch bei diesen Thieren nur die Lagena eine gewisse Selbständigkeit gegenüber dem Sacculus. Der Acusticus theilt sich in zwei Zweige, wobei der hintere Ast ausser dem Sacculus, der Schnecke und der frontalen Ampulle auch den Anfangstheil der Schnecke und vielleicht auch die Pars basilaris versorgt.

Bei Salamandra maculata sah Hasse[1] ferner den zartwandigen Ductus endolymphaticus wie bei anderen Amphibien vom Sacculus nach oben steigen, durch die Apertura aquæductus vestibuli in die Schädelhöhle, zwischen Dura und die eigentliche Gehirnhülle, hineintreten und sich zu einem mächtig ausgedehnten, mit Otolithenbrei gefüllten Sack erweitern. Dieser dehnt sich nach Art der vorderen Hörner des Sackes bei Siredon, namentlich an den Seitenflächen des Gehirnes nach vorn hin aus und zwar einerseits bis an die hintere Grenze des Vordergehirnes, anderseits gegen die Basis cranii abwärts bis vor den Quintus, ja sogar unter das Mittelgehirn bis nahe an die Hypophysis. Die Kalkmassen scheinen in Läppchen, durch gefässführende Faltungen der Sackmembran entstanden, vertheilt zu sein. Bei einigen Individuen sah er hinter dem Mittelgehirne einen Fortsatz des Sackes sich mit dem der anderen Seite verbinden, bei anderen Individuen nicht; jedenfalls ist die Communication viel weniger ausgiebig als beim Axolotl. Eine Communication mit dem epicerebralen Raume wurde nicht gefunden. Der perilymphatische Raum stellt eine durch das Periost abgeschlossene, am meisten um die Sackaussenwand, also im Bereiche der unteren Abtheilung des häutigen Labyrinthes entwickelte Räumlichkeit dar. Der Abflussweg der Perilymphe bildet eine Röhre, Ductus perilymphaticus, die, in den hinteren-inneren Theil des Cavum perilymphaticum sich öffnend, oberhalb der frontalen Ampulle, unterhalb der stärksten Krümmung des horizontalen Bogenganges, zwischen Sack und der Verbindungsröhre der hinteren Ampulle mit dem Utriculus an der Innenwand des Sacculus verläuft und hier nach hinten von dem Nervus sacculi et cochleæ, der Wand der Pars basilaris medianwärts anliegend, durch das Foramen rotundum in die Schädelhöhle tritt und sich hier, trichterförmig ausgeweitet, mit der eigentlichen Gehirnhülle verbindet.

Kuhn[2] hat ebenfalls das häutige Labyrinth der Salamandra maculata kurz besprochen. In Bezug auf den makroskopischen Bau fand er von dem bei Triton und Siredon keine Unterschiede. Nur ist der verticale Durchmesser des ganzen Gehörbläschens bei Salamandra etwas bedeutender. Der Sinus utriculi ist breiter, aber beträchtlich kürzer als bei den Batrachiern; »deutlich lässt sich an ihm die Apertura utriculi nachweisen und das unterhalb derselben gelegene Foramen utriculo-sacculare«. Form und Ausdehnungsverhältnisse sind dieselben wie bei Rana. Der Uebergang der medianen Utriculuswand auf die gleiche Wandung der Pars superior ist bei den Salamandrinen kein so allseitiger und unmerklicher als bei Rana, und die Trennung der Pars superior und inferior ist hiedurch etwas mehr ausgesprochen als bei den Batrachiern, jedoch weniger als bei Siredon, und hängt dies mit der etwas breiteren Form des Sacculus der Salamandrinen zusammen. Der Ductus endolymphaticus liegt auf der medianen Wand des Utriculus und mündet in den Steinsackraum neben dem centralen Ende des ungetheilten Hohlraums der Pars initialis. Der Ductus perilymphaticus stellt eine viel engere, schlauchförmige Röhre dar als bei Siredon und ist in seinem mittleren Abschnitte schlingenförmig gebogen. Eine Pars basilaris cochleæ ist vorhanden. Der aus den beiden dünnen und feinen Bündeln bestehende Nerv geht direct von der unteren Fläche des Ramus cochlearis ab und tritt zum centralen Ende der hier schon voluminöser gewordenen Pars basilaris. Die Lagena ist beutelförmig Die feineren Structurverhältnisse schienen denen der Batrachier gleich zu sein.

In einer vorläufigen Mittheilung hob ich[3] hervor, dass bei Salamandra maculata eine *Macula ac. neglecta* (»Anfangstheil der Schnecke« von Hasse und Kuhn), sowie die schon von Hasse und später von Kuhn erwähnte Pars basilaris cochleæ vorhanden sind.

[1] Hasse, *Die Lymphbahnen des inneren Ohres der Wirbelthiere.* Anatomische Studien, herausgeg. von Dr C. Hasse. Bd I Viertes Heft N:o XIX 1873.

[2] Kuhn, *Ueber das häutige Labyrinth der Amphibien.* Archiv f. mikrosk. Anatomie, herausgeg. von v. la Valette St. George und Waldeyer. Bd 17, 1880.

[3] Gustav Retzius, *Zur Kenntniss des inneren Gehörorgans der Wirbelthiere.* Archiv f. Anat. und Physiol., Anat. Abtheil. herausg. von His und Braune, 1880.

http://dl.ub.uni-freiburg.de/diglit/retzius1881-1/0196
© Universitätsbibliothek Freiburg
gefördert durch
Baden-Württemberg

Anatomische Beschreibung.

Tafel XXXI. Fig. 4--6.

Das membranöse Gehörorgan von Salamandra steht dem von Siredon, Menopoma und Triton im ganzen nahe, obwohl es in der allgemeinen Gestalt mehrere Verschiedenheiten darbietet. Man unterscheidet an ihm folgende Theile: *Utriculus* mit kurzem *Sinus superior* und längerem *Sinus posterior*, *Recessus utriculi*, *Ampulla anterior* mit *Canalis m. anterior*, *Ampulla externa* mit *Canalis m. externus*, *Ampulla posterior* mit *Canalis m. posterior*, *Sacculus* mit *Ductus endolymphaticus*, *Pars neglecta*, *Lagena cochleæ* mit *Pars basilaris cochleæ*.

Von Nervenendstellen unterscheidet man acht, nämlich: *Macula ac. recessus utriculi*, *Crista ac. ampullæ anterioris*, *Crista ac. ampullæ externæ*, *Crista ac. ampullæ posterioris*, *Macula ac. neglecta*, *Macula ac. sacculi*, *Papilla ac. lagenæ cochleæ*, *Papilla ac. basilaris cochleæ*.

Der Nervus acusticus theilt sich beim Abgang von der Medulla oblongata in zwei Hauptäste, nämlich: *Ramus anterior*, welcher nach vorn-aussen verläuft, die Macula rec. utriculi mit dem aus mehreren Bündeln bestehenden *Ramulus rec. utriculi* versieht und sich in zwei lange Endzweige, *Ramulus amp. anterioris* und *Ramulus amp. externæ* theilt; und einen *Ramus posterior*, welcher den *Ramulus sacculi* abgiebt und dann, nach hinten verlaufend, sich in den *Ramulus neglectus*, *Ramulus amp. posterioris* und *Ramulus lagenæ* theilt, von welchem letzteren sich endlich ein Bündel nach oben-hinten abzweigt, um als *Ramulus basilaris* in der Papilla basilaris zu endigen.

Der *Utriculus* (Fig. 4—6 *u*) ist eine ziemlich weite Röhre, welche sich stark nach vorn-unten senkt und sich dann nach vorn umbiegt, um in den erweiterten Recessus überzugehen; nach oben läuft der Utriculus in einen kurzen, breiten *Sinus superior* aus, welcher oben die beiden verticalen, mit einander einen ungefähr rechten Winkel bildenden Bogengänge empfängt; nach hinten-unten senkt sich der Utriculus in den ziemlich langen *Sinus posterior* (Fig. 4 *sp*), welcher nach aussen umbiegend in die hintere Ampulle übergeht. Der nach vorn vom Utriculus sich fortsetzende *Recessus utriculi* (Fig. 4—6 *rec*) bildet eine blasige Erweiterung, an deren Boden die ovale *Macula ac. rec. utriculi* (*mu*) mit kleiner Otolithenscheibe liegt. Nach vorn hin geht von ihm die *Ampulla anterior* (Fig. 4—6 *aa*) aus, welche, wie die übrigen Ampullen gross und räumlich, sich nach vorn und etwas nach oben-aussen hin wendet, die biconcave *Crista acustica* am niedrigen Septum trägt und sich nach oben hin in den *Canalis m. anterior* (Fig. 4—6 *ca*) fortsetzt, welcher nach oben-hinten-innen schwach gebogen und, wie die übrigen Bogengänge, breit und räumlich in das obere Ende des Sinus superior einmündet. Die vom äusseren Umfang des Recessus utriculi ausgehende *Ampulla externa* (Fig. 5, 6 *ae*) trägt an dem nach unten gerichteten Boden die schmal dreieckige *Crista acustica*, wendet sich nach hinten-aussen und geht in den *Canalis m. externus* (Fig. 5, 6 *ce*) über, welcher in starker Biegung zuerst nach aussen-hinten-oben, dann nach hinten-innen-oben und vorn verläuft, um erweitert an der lateralen Seite des Utriculus unter dem Sinus superior zu münden; an der Einmündungsstelle findet sich zwischen dem Bogengang und dem Utriculus eine scharfe concave Falte, wie bei Fischen und Amphibien gewöhnlich ist. Die *Ampulla posterior* (Fig. 4—6 *ap*) geht vom Sinus posterior nach aussen-hinten ab, trägt die schwach biconcave *Crista acustica* an dem nach unten gerichteten Boden und setzt sich in den *Canalis m. posterior* (Fig. 4—6 *cp*) fort, welcher nach oben-innen und etwas nach vorn läuft, ungewöhnlich stark frontal liegt und deswegen den erwähnten, fast rechten Winkel mit dem vorderen Bogengang bildet, indem er in das obere Ende des Sinus superior mündet.

Am Boden des Utriculus findet man die ziemlich grosse, ovale Oeffnung des *Canalis utriculo-saccularis* (Fig. 5 *cus*). Dieser Canal verhält sich ungefähr in derselben Weise wie bei den verwandten Urodelen, d. h. er hat auch eine untere, vertical gestellte, ovale Oeffnung (Fig. 4, 5 *cus'*), deren oberer Rand dem lateralen Rande der oberen Oeffnung nahe, deren unterer dagegen von dem medialen Rande derselben weiter entfernt ist. Die laterale Wand des Canales ist deswegen auf ein Minimum reducirt, die mediale dagegen zu einer blasigen Ausstülpung, einer *Pars neglecta* verwandelt, indem die *Macula ac. neglecta* (Fig. 4, 5 *mn*) an deren oberer-innerer Fläche liegt; der

http://dl.ub.uni-freiburg.de/diglit/retzius1881-1/0197
© Universitätsbibliothek Freiburg
gefördert durch
Baden-Württemberg

kurze *Ramulus neglectus* steigt von unten empor und breitet sich von hinten her in der Macula neglecta aus. Der *Sacculus* (Fig. 4—6 *s*) stellt eine verhältnissmässig kleine, ovale, seitlich abgeplattete Blase dar, an deren medialer Wand die rundlich-ovale *Macula ac. sacculi* (*ms*) sich findet und welche die grosse Otolithenmasse enthält. Am hinteren Umfang des Sacculus sitzt die im Verhältniss zu ihm bedeutende, sonst aber die gewöhnliche Grösse zeigende, rundlich-ovale, taschenförmige, abgeplattete *Lagena cochleæ* (Fig. 4, 5 *l*), an deren medialer Wand die dreieckig-ovale *Papilla ac. lagenæ* mit kleinem Otolithen sich findet. Am oberen Ende der Lagena bemerkt man die kleine, ovale Oeffnung (Fig. 5 *al*) nach dem Sacculus hin und nach oben und vorn von ihr, wie bei Pleurodeles, Triton, Menopoma und Siredon, die kleine, ovale Nervenendstelle, *Papilla ac. basilaris* (Fig. 4, 5 *ppb*), zu welcher der dünne, sich vom Ramulus lagenæ abzweigende *Ramulus basilaris* geht. Diese Nervenendstelle liegt also an der Innenwand des oberen Endes der Lagena cochleæ. Es findet sich keine, wie Hasse angiebt und Kuhn es zeichnet, wirkliche, abgetrennte Pars basilaris, kein Knorpelrahmen, wie bei den Anuren, sondern nur die abgetrennte Papilla basilaris an der Innenfläche des oberen Lagenaendes vor; diese Papille wird durch den Ramulus amp. posterioris, in dessen Nähe sie liegt, ziemlich verborgen; doch gelingt es bei gewissen Lagen dieselbe gut zu beobachten; von oben gesehen hat sie sogar einige Aehnlichkeit mit einem Knorpelrahmen, indem das obere schmale Ende der Lagena dann rundlich erscheint und die Papille ihrer Innenwand concavirt anliegt.

Der *Ductus endolymphaticus* (Fig. 4, 5 *de*) geht vom Sacculus an der medialen Seite schmal röhrenförmig nach oben und taucht durch die Apertura aquæductus vestibuli in die Schädelhöhle hinein, um, wie Hasse nachgewiesen hat, an der Seite des Gehirns in den grossen, gelappten, Otolithenkristalle enthaltenden Saccus endolymphaticus überzugehen.

Der *Ductus perilymphaticus* (Fig. 4, 5 *dp*) verhält sich ungefähr wie bei anderen Urodelen, d. h. er beginnt mit einem centralen Ende, welches durch die Apertura ductus perilymphatici (Foramen rotundum) mit der Gehirnhöhle communicirt, läuft dann röhrenförmig zwischen dem oberen Ende der Lagena und dem Ramulus neglectus nach oben-hinten zwischen Sacculus und Sinus posterior, lateralwärts vom letzteren, dann unter und neben dem äusseren Bogengang und ihm parallel nach aussen, um nach vorn umbiegend mit ovaler Oeffnung in die den Sacculus umgebende, räumliche Partie des perilymphatischen Raums, in dessen periostale Wand direct übergehend, zu münden. Der perilymphatische Raum stülpt sich lateralwärts von dem Sacculus in der Gegend der Fenestra ovalis zu einer breiten Tasche aus, welche dem bei den Anuren stärker entwickelten Ductus und Saccus fenestræ ovalis entspricht.

Das Gehörorgan von Coecilia annulata Wgl.

Geschichtliches.

Bei der Coecilia, sagt Scarpa,[1] liegt das Trommelfell tief unter den allgemeinen Decken. Der knorpelige Anhang des Gehörknöchelchens, der ziemlich genau die Gestalt des Buchstabens r hat, hängt fest an dem Trommelfell an; das knöcherne Zäpfchen hingegen, das mit dem Anhange in einem Winkel verbunden ist, läuft in eine pilzförmige Basis aus, welche sich an das eirunde Fenster anlegt und dasselbe verschliesst. Die Trommelhöhle ist bei der Coecilia nach Verhältniss ihres kleinen Kopfes sehr umfangreich, und durch sie steht der Weg in die Eustachische Röhre offen, deren Oeffnung nach dem Rachen zu man leicht bemerken kann. Bei der Coecilia vermisst man weder das Säckchen des Vorhofs mit der kreideartigen Masse, noch die häutigen Bogengänge mit den jedem besonders

[1] Ant. Scarpa, Anatomicæ disquisitiones de auditu et olfactu, Ticini 1789, sowie in deutscher Uebersetzung: Ant. Scarpa's anatomische Untersuchungen des Gehörs und Geruchs, Nürnberg 1800.

http://dl.ub.uni-freiburg.de/diglit/retzius1881-1/0198
© Universitätsbibliothek Freiburg
gefördert durch
Baden-Württemberg

zugehörigen Bläschen. »Ob aber», sagt Scarpa, »die Natur für die Cäcilia eben wegen der so auffallenden Kleinheit ihrer Augen, woraus sich beinahe auf ihre Blindheit schliessen liess, ein desto vollkommeneres Gehörorgan bestimmte, als für die übrigen Schlangen, mögen andere beurtheilen.»

Anatomische Beschreibung.

Tafel XXXI. Fig. 7 und 8.

Da es meine Hauptaufgabe war, das merkwürdige membranöse Gehörorgan von Coecilia genau zu untersuchen, konnte ich nicht, indem mein Material hierfür angewandt wurde, die interessanten Angaben Scarpa's über die Fenestra ovalis, die Columella, die Trommelhöhle und das Trommelfell controlliren.

Das membranöse Gehörorgan von Coecilia ist sehr eigenthümlich und unterscheidet sich von dem Gehörorgan aller übrigen von mir untersuchten Amphibien. Es scheint offenbar auf einem rudimentären Standpunkt verblieben zu sein. Zwar habe ich nur Spiritusexemplare untersuchen können; da aber die beiden Gehörorgane von zwei erwachsenen Thieren studirt wurden und ganz denselben Bau zeigten, zweifle ich nicht, dass meine Beschreibung allgemeine Geltung habe. Das paarige membranöse Gehörorgan liegt zu beiden Seiten des Gehirns ziemlich eng in eine knöcherne, dem Schädel angehörige Kapsel eingebettet. Es ist hoch und kurz. Man unterscheidet an ihm, wie gewöhnlich, einen oberen und einen unteren Theil, welche ungefähr gleich gross sind. Der untere Theil, Pars inferior, entspricht offenbar dem *Sacculus* (und der Lagena); er stellt (Fig. 7, 8) eine grosse, ovale, seitlich etwas abgeplattete, von oben-innen nach unten-aussen gerichtete Blase dar, welche, mit einer kreideartigen Masse von Otolithenkristallen angefüllt, vorn und noch mehr hinten etwas zugespitzt ist; die hintere, spitze Partie (Fig. 7, 8 *l*), welche sogar eine rundliche kleine Ausbuchtung bildet, halte ich für die Anlage der *Lagena cochleæ;* den übrigen Theil der Pars inferior halte ich für den *Sacculus* (Fig. 7, 8 *s*). Wie verhält es sich aber mit den übrigen Theilen, welche die Pars superior constituiren? An der hinteren Hälfte des oberen Umfanges vom Sacculus bemerkt man eine rundlich-ovale Oeffnung (Fig. 7, 8 *cus*), welche offenbar den *Canalis utriculo-saccularis* darstellt und zum dicht anliegenden *Utriculus* führt; letzterer stellt eine ziemlich breite Röhre dar, welche von hinten nach vorn verläuft (Fig. 7 *u*), sich am vorderen Ende etwas erweitert, einen rudimentären *Recessus utriculi* (Fig. 7, 8 *rec*) bildend, nach oben, etwas hinter der Mitte des Gehörorgans, eine Ausstülpung zeigt, die als *Sinus superior* (Fig. 7 *ss*) betrachtet werden kann, und endlich sich nach hinten-unten bis zu einer grossen rundlichen Oeffnung (Fig. 7, 8 *oap*) fortsetzt, welche ich für ein *Ostium ampullæ posterioris* halte. Am Recessus utriculi findet sich oben eine grosse, rundliche Oeffnung (Fig. 7, 8 *oaa*), welche als *Ostium ampullæ anterioris* zu einer Röhre führt, die offenbar die *Ampulla* (*aa*) und *Canalis m. anterior* (*ca*) darstellt; die Ampulla ist zwar nicht vom Canalis deutlich abgetrennt, sondern bildet nur den Anfang desselben; der Canal setzt sich breit und räumlich nach oben-hinten-innen fort und mündet mit rundlicher, weiter Oeffnung in das obere Ende des Sinus superior. Am äusseren Umfang des Recessus findet sich eine andere rundliche, grosse Oeffnung (Fig. 7, 8 *oae*), welche als *Ostium ampullæ externæ* zu der *Ampulla externa* (Fig. 7, 8 *ae*) führt; diese Ampulle bildet nur den erweiterten Anfang einer breiten, horizontal nach hinten verlaufenden Röhre, welche den *Canalis m. externus* (Fig. 7, 8 *ce*) darstellt und hinten mit rundlicher Oeffnung (Fig. 7, 8 *oce*) in den Utriculus mündet. Von dem schon erwähnten Ostium ampullæ posterioris (Fig. 7, 8 *oap*) geht vom hinteren Ende des Utriculus eine breite Röhre nach oben-hinten-aussen und dann, knieförmig gebogen, nach oben-vorn-innen, um mit weiter, rundlicher Oeffnung (Fig. 7, 8 *ocp*) in das obere Ende des Sinus superior zu münden. Diese Röhre stellt offenbar die *Ampulla* (*ap*) und den *Canalis m. posterior* (*cp*) dar, obwohl sie von einander nicht deutlich abgetrennt sind.

Wir haben also die wesentlichen Abtheilungen des membranösen Gehörorgans bei Coecilia wiedergefunden. Aber wie verhält es sich mit dem Nerven und den Nervenendstellen? Merkwürdiger Weise finden sich keine;

http://dl.ub.uni-freiburg.de/diglit/retzius1881-1/0199
© Universitätsbibliothek Freiburg
gefördert durch
Baden-Württemberg

wenigstens habe ich keine gefunden. Meiner Ansicht nach sind sie nicht zur Entwickelung gekommen. Weder am Sacculus und der Lagena noch im Recessus utriculi, noch an den Ampullen giebt es Spuren von wirklichen Nervenendstellen. Vom *Acusticus* selbst glaube ich jedoch möglicherweise eine rudimentäre Anlage gefunden zu haben. Am oberen Ende des Gehörorgans an der medialen Fläche desselben tritt durch die Kapselwand ein dickes Bündel von schmalen Röhren ein; diese scheinen bei genauerer Untersuchung länglich-ovale Zellgebilde zu enthalten, und ich glaubte in ihnen zuerst nur Blutgefässe vor mir zu haben. Das Röhrenbündel geht von einem Häutchen umgeben gerade nach unten, der medialen Fläche des Gehörorgans anliegend. Am Sacculus trennen sich nun die Röhren etwas von einander, biegen sich um und laufen denselben Weg zurück. Dass kein wirklicher Acusticus vorliegt, ist offenbar; es ist aber nicht unmöglich, dass das Bündel ein in etwaiger Weise umgewandeltes Rudiment desselben darstellt. Um diese Frage zu entscheiden ist besser präparirtes Material nothwendig; an meinen Spiritusexemplaren war die Entscheidung nicht möglich. Ausser dem erwähnten Bündel dringen aber auch wirkliche Blutgefässe zum membranösen Gehörorgan ein; ein solches Gefäss (Fig. 7 *bg*) begleitet jederseits das Bündel und verzweigt sich mit vielen Zweigen über die Oberfläche des membranösen Gehörorgans (Fig. 7).

Meiner Ansicht nach geht also der Coecilia annulata ein wirkliches Gehör ab, was ich um so mehr hervorhebe, als zuweilen in der Literatur die Angabe gefunden wird, dass dieses Thier eine ziemlich gute Gehörempfindung haben dürfte.

Man fragt sich aber, welcher Abtheilung der Amphibien die Coecilia in Betreff ihres Gehörorgans angehört oder am nächsten steht. In der That fehlen uns sichere Anhaltspuncte für die Entscheidung dieser Frage. Die bedeutendere Höhe des Gehörorgans stimmt mehr mit den Verhältnissen bei den Anuren überein; dies ist aber nur ein äusseres und nicht wichtiges Merkmal und wird wohl durch andere Umstände widerlegt. Durch das Studium des membranösen Gehörorgans von Coecilia erhält man mithin keine Erläuterung in Betreff der phylogenetischen Stellung der Gymnophionen. Man erhält aber ein merkwürdiges Beispiel von einem rudimentären Gehörorgan, gerade so wie man bei Proteus ein Beispiel von rudimentärem Gesichtsorgan hat.

Da also am membranösen Gehörorgan keine sichere Anhaltspuncte für die Verwandschaft der Coecilia mit den übrigen Amphibien vorliegen, habe ich seine Beschreibung zwischen die der Urodelen und die der Anuren gestellt.

http://dl.ub.uni-freiburg.de/diglit/retzius1881-1/0200
© Universitätsbibliothek Freiburg
gefördert durch
Baden-Württemberg

II. Das Gehörorgan der Anuren.

Das Gehörorgan von Bufo vulgaris Laur.

Tafel XXXII. Fig. 1—3.

Da ich wegen Mangel an Platz auf den Tafeln das Gehörorgan nur von einem der Anuren eingehender beschreiben kann, so habe ich dazu dasjenige von Rana auserwählt, theils weil dieses wohl am höchsten steht, theils und vor Allem weil es von den Forschern im allgemeinen als Typus aufgeführt und studirt worden ist. Ich hätte zwar allzugern das Gehörorgan von Bufo in ausführlicher Weise geschildert, da es mir nicht wenig Interesse zu erbieten scheint; ohne zahlreiche Abbildungen jedoch lässt sich keine eingehendere Beschreibung geben, wesswegen ich es hier nur allgemein und kurz behandeln werde, um vielleicht ein anderes Mal eine ausführlichere Darstellung zu liefern.

Was die Zusammensetzung der knorpelig-knöchernen Gehörkapsel anbetrifft, so werde ich nicht näher darauf eingehen, da die unten bei Rana etwas näher geschilderten Verhältnisse mit denen von Bufo wesentlich übereinstimmen. Im ganzen ist dasselbe wohl auch mit dem perilymphatischen Raum der Fall; da derselbe jedoch interessante Verhältnisse aufweist, gebe ich hier eine kurze Beschreibung von ihm. Die äussere, periostale Begrenzungswand des perilymphatischen Raums ist bei Bufo dick und besteht aus festem, Pigmentzellen führendem Bindegewebe. Nach innen von ihr findet sich ein dünnes, Blutgefässe und Pigmentzellen tragendes Bindegewebe, welches sich an der Wand des membranösen Gehörorgans befestigt und dünne, zusammenhängende, häutchenartige Ausbreitungen bildet, die der äusseren dicken Haut folgen, sich aber sehr leicht von ihr abtrennen, ohne mit ihr einen wirklichen Zusammenhang zu zeigen; so ist um den Utriculus und den Sacculus sowohl wie um die Bogengänge eine derartige dünne Begrenzungshaut des perilymphatischen Raumes vorhanden. Dieser Raum ist am weitesten an der lateralen Seite des Sacculus und der Lagena; von hier aus steigt er, ebenfalls räumlich, vorn an der lateralen Seite des Utriculus empor, wird dann, an der lateralen Seite des Sinus superior, nach oben und aussen vom hinteren Ende des äusseren Bogengangs, enger, röhrenförmig, cylindrisch, und biegt sich, zum *Ductus perilymphaticus* (Fig. 1, 2 *dp*) werdend, lateralwärts vom hinteren Ende des äusseren Bogengangs, nach hinten und dann nach unten um; dann senkt sich der Gang, lateralwärts vom Sinus posterior liegend, nach unten-hinten, biegt sich, unter dem letzteren und hinter der Pars neglecta hinziehend, nach innen hin, um, stets eng röhrenförmig, in der dreieckigen Partie zwischen den letztgenannten beiden Bildungen, dem Ramulus amp. posterioris und der Pars basilaris an der medialen Seite des Gehörorgans hervorzutreten (Fig. 1, 2 *dp'*). Hierauf biegt sich der Gang nach hinten um und erweitert sich ziemlich stark; endlich biegt er sich wieder, nach Bildung einer kleinen Ausstülpung, einem kleinen Saccus perilymphaticus, nach innen um und geht durch die in der medialen Gehörkapselwand belegene Apertura ductus perilymphatici (Aquæd. cochleæ) in die Schädelhöhle hinein, um sich in die innere Hirnhaut fortzusetzen. Der Ductus perilymphaticus ist also auch bei den Anuren eine lange, ziemlich complicirt verlaufende Röhre und keine ganz kurze Bildung, wie man bis jetzt

http://dl.ub.uni-freiburg.de/diglit/retzius1881-1/0201
© Universitätsbibliothek Freiburg
gefördert durch Baden-Württemberg

für diese Thiere angenommen hat. Die Anuren reihen sich hierdurch den Urodelen nahe an, indem nur die Lage des Anfangsstücks des Ganges nach oben hin verschoben ist.

Die äussere dicke Haut des perilymphatischen Raums bildet ausserdem eine eigenthümliche Ausstülpung am unteren Umfang, unter und nach aussen vom Sacculus, indem sie hier in einen nach aussen und etwas nach unten-vorn ausschiessenden, hohlen, von oben nach unten etwas abgeplatteten Fortsatz ausgezogen ist; dieser Fortsatz, welcher bei Rana als ein »Ductus fenestræ ovalis» noch mehr entwickelt ist, legt sich in der Fenestra ovalis dem Anfangsstück der Columella an; ich konnte nicht sicher entscheiden, ob die innere dünne Haut des perilymphatischen Raums, der äusseren folgend, sich hier auch in gleicher Weise ausstülpt.

Am membranösen Gehörorgan von Bufo unterscheidet man folgende Theile: *Utriculus* mit *Sinus superior* und *Sinus posterior, Recessus utriculi, Ampulla anterior* mit *Canalis m. anterior, Ampulla externa* mit *Canalis m. externus, Ampulla posterior* mit *Canalis m. posterior, Sacculus* mit *Ductus* und *Saccus endolymphaticus, Lagena cochleæ, Pars basilaris cochleæ, Pars neglecta.*

Von Nervenendstellen sind acht vorhanden, nämlich: *Macula ac. rec. utriculi,* drei *Cristæ ac. ampullarum, Macula ac. sacculi, Papilla ac. lagenæ, Papilla ac. basilaris, Macula ac. neglecta.*

Der Acusticusstamm biegt sich von seinem Ursprung aus der Medulla oblongata nach vorn-unten-aussen und spaltet sich in zwei Hauptäste; der vordere von ihnen, *Ramus anterior,* ist verhältnissmässig dick, giebt zuerst nach unten-vorn und aussen den ziemlich schmalen *Ramulus sacculi* ab, läuft dann weiter nach vorn-aussen und spaltet sich in die in sehr spitzem Winkel von einander abgehenden *Ramulus amp. anterioris* und *Ramulus amp. externæ* sowie in den, grösstentheils nach hinten von ihnen liegenden, aus mehreren feinen Bündeln bestehenden *Ramulus rec. utriculi.* Der hintere Hauptast, *Ramus posterior,* sendet zuerst den *Ramulus lagenæ* nach unten, dann den *Ramulus basilaris* nach hinten und den *Ramulus neglectus* nach oben, um den langen Endzweig, *Ramulus amp. posterioris,* nach hinten-aussen zu schicken.

Der *Utriculus* (Fig. 1—3 *u*) ist eine weite, horizontal liegende Röhre, welche nach oben hin den nach oben-vorn ziehenden, die beiden sog. verticalen Bogengänge aufnehmenden, breiten *Sinus superior* aussendet, nach hinten-aussen in den etwas engeren *Sinus posterior* übergeht und sich endlich nach vorn hin in den Recessus utriculi fortsetzt. Unter dem Sinus superior mündet an der lateralen Seite des Utriculus das hintere, sehr erweiterte Ende des äusseren Bogengangs; der hintere Rand dieser Mündung ist faltenförmig, scharf und setzt sich gewissermassen als kleine Falte auch aussen an der lateralen Wand fort. Hierdurch entsteht die grosse, rundliche Oeffnung, welche (beim Frosche) als Apertura utriculi aufgeführt wurde; diese sog. Apertura utriculi hat also keine weitere morphologische Bedeutung; schon bei Fischen und Urodelen findet sich an der hinteren Mündungsstelle des äusseren Bogengangs eine entsprechende, scharfe, sensenförmige Falte, obwohl sie an der lateralen Wand nicht besonders markirt ist. Der vom vorderen-äusseren Ende des Utriculus ausgehende Recessus utriculi stellt eine rundliche Erweiterung dar, welche vorzugsweise nach aussen-hinten ausgeprägt ist (Fig. 3 *rec*); an seinem Boden befindet sich die ovale *Macula ac. rec. utriculi* (Fig. 1—3 *mu*), auf welcher eine dünne, sparsame Otolithkristallen tragende Deckmembran liegt. Von dem vorderen-äusseren Ende des Recessus geht die vordere und die äussere Ampulle dicht neben einander aus. Die erstere, *Ampulla anterior* (Fig. 1—3 *aa*), steigt blasenförmig, oval und ziemlich gross nach vorn-aussen-oben empor, trägt auf niedrigem Septum an dem nach unten-aussen gerichteten Boden die bandförmige, an den Enden etwas breitere *Crista acustica* und geht nach oben hin in den vorderen Bogengang über. Dieser, der *Canalis m. anterior* (Fig. 1—3 *ca*), stellt eine weite, zuerst nach oben, dann nach hinten-innen umbiegende und verlaufende Röhre dar, welche am oberen Ende des Sinus superior einmündet. Die dicht neben und nach aussen von der vorderen Ampulle mit etwas engerer Oeffnung vom Recessus ausgehende *Ampulla externa* (Fig. 1—3 *ae*), ebenfalls oval, ist nach aussen-hinten gerichtet, trägt unten-aussen-vorn die schmal dreieckige (mit innerem spitzem Ende), auf niedrigem Septum sitzende *Crista acustica* und geht aussen-hinten in den weiten *Canalis m. externus* (Fig. 1—3 *ce*) über, welcher nach hinten-innen läuft, dann stark gebogen sich nach innen-vorn wendet und, wie oben erwähnt, stark erweitert in den Utriculus einmündet. Die vom hinteren Ende des Sinus posterior utriculi (Verbindungsröhre der hinteren Ampulle) ausgehende *Ampulla posterior* (Fig. 1—3 *ap*) ist von ovaler Gestallt, trägt unten auf niedrigem Septum die an beiden Enden etwas erweiterte *Crista acustica,* ist nach aussen-hinten gerichtet und geht nach oben hin in den räumlichen *Canalis m. posterior* (Fig. 1—3 *cp*) über; dieser steigt nach oben, dann nach oben-innen-vorn und mündet am oberen Ende des Sinus superior.

http://dl.ub.uni-freiburg.de/diglit/retzius1881-1/0202
© Universitätsbibliothek Freiburg
gefördert durch
Baden-Württemberg

Am unteren Umfang und gegen die laterale Seite des Utriculus, unter dem vorderen Begrenzungsrand des Sinus superior, findet sich eine grosse, schmal dreieckige oder dreieckig ovale Oeffnung, welche zum Sacculus führt und den *Canalis utriculo-saccularis* (Fig. 1, 2 *cus*) darstellt; der laterale Rand dieser Oeffnung steht etwas höher als der mediale.

Der *Sacculus* (Fig. 1—3 *s*) ist bei Bufo im ganzen von geringer Grösse. Sein oberer Theil ist rundlich erweitert und steigt etwas an der lateralen Seite des Utriculus empor, sein unterer Theil ist schmaler, taschenförmig, an den Seiten abgeplattet und nach unten-aussen-vorn gerichtet. An der medialen Wand des letzteren Theils liegt die kleine, rundlich ovale *Macula ac. sacculi* (Fig. 1—3 *ms*), und auf ihr befindet sich die den Sacculusraum beinahe ausfüllende Otolithkristallenmasse. Vom oberen Theil des Sacculus, etwas nach vorn vom vorderen Ende des Canalis utriculo-saccularis geht mit kleiner ovaler Oeffnung der Ductus endolymphaticus (Fig. 1, 2 *de*) aus, läuft an der lateralen Wand des Utriculus nach oben, biegt sich dann am vorderen Rande des Sinus superior nach innen um und dringt durch die Apertura aquæductus vestibuli in die Schädelhöhle hinein; hier erweitert er sich sofort zu dem grossen, neben dem Gehirn liegenden, mit otolithähnlichen Kristallen gefüllten, gelappten *Saccus endolymphaticus*. Nach innen und unten vom Canalis utriculo-saccularis, dicht neben dem medialen Rande desselben, bemerkt man noch eine grosse, ovale, mehr vertical liegende Oeffnung (Fig. 2 *apn*), welche zu einer medialwärts gerichteten, unter dem Utriculus liegenden, von oben nach unten abgeplatteten Ausbuchtung des Sacculus führt; es stellt dieselbe die *Pars neglecta* dar und an ihrer oberen Wand befindet sich die längliche *Macula ac. neglecta* (Fig. 1—3 *mn*), in welcher sich der von unten her am hinteren Rande der Oeffnung emporsteigende *Ramulus neglectus* (*rn*), in mehrere Bündel getheilt, ausbreitet; an dieser Nervenendstelle liegt eine dünne Membrana tectoria. Dicht hinter der Oeffnung der Pars neglecta biegt sich der Ductus perilymphaticus nach unten hinab.

Nach aussen von der Oeffnung der Pars neglecta buchtet sich die Sacculuswand lateralwärts zu einer rundlich-ovalen Blase aus, welche dem vorher beim Frosche sogenannten *Tegmentum vasculosum cochleæ* entspricht. Nach unten und innen von dieser Ausbuchtung stülpt sich ferner die Sacculuswand mit ovaler Oeffnung zu einer verhältnissmässig ziemlich grossen Tasche, die *Lagena cochleæ* (Fig. 1, 2 *l*), aus, welche nach unten hin gerichtet und breiter ist; an der medialen Wand derselben befindet sich die länglich ovale *Papilla ac. lagenæ*, in welcher sich der Ramulus lagenæ fächerförmig ausbreitet; in der Lagena liegt eine kleine Otolithmasse. Endlich findet man nach oben und hinten von der Lagena noch eine kleinere Ausstülpung der Wand, welche eine verdünnte, ovale Stelle (den sog. Knorpelrahmen) zeigt und der *Pars basilaris cochleæ* (Fig. 1—3 *pb*) entspricht; an dem vorderen Rand der verdünnten Wandstelle liegt eine sehr kleine, ovale Nervenendstelle, die *Papilla ac. basilaris* (Fig. 1, 2 *ppb*), in welcher von vorn her der kurze Ramulus basilaris (Fig. 1, 2 *rb*) endigt.

Das Gehörorgan von Hyla arborea (L.) Cuv.

Tafel XXXII. Fig. 4—6.

Das membranöse Gehörorgan von Hyla ähnelt im wesentlichen sehr dem von Bufo und Rana. Man unterscheidet an ihm folgende Theile: *Utriculus* mit *Sinus superior* und *Sinus posterior*, *Recessus utriculi*, *Ampulla anterior* mit *Canalis m. anterior*, *Ampulla externa* mit *Canalis m. externus*, *Ampulla posterior* mit *Canalis m. posterior*, *Sacculus* mit *Ductus* und *Saccus endolymphaticus*, *Lagena cochleæ*, *Pars basilaris cochleæ*, *Pars neglecta*.

Von Nervenendstellen sind acht vorhanden, nämlich: *Macula ac. rec. utriculi*, drei *Cristæ ac. ampullarum*, *Macula ac. sacculi*, *Papilla ac. lagenæ*, *Papilla ac. basilaris*, *Macula ac. neglecta*.

http://dl.ub.uni-freiburg.de/diglit/retzius1881-1/0203
© Universitätsbibliothek Freiburg
gefördert durch
Baden-Württemberg

Der Acusticustamm läuft von der Medulla oblongata nach vorn und aussen und theilt sich in zwei Aeste, nämlich: einen *Ramus anterior*, welcher nach vorn-aussen geht, den *Ramulus sacculi* nach unten hin abgiebt und sich dann in drei Zweige, die beiden neben einander nach vorn-aussen ziehenden *Ramulus amp. anterioris* und *Ramulus amp. externæ* und den grösstentheils hinter ihnen befindlichen, in zahlreiche Bündel sich auflösenden *Ramulus rec. utriculi* spaltet; und einen *Ramus posterior*, welcher den *Ramulus lagenæ* nach unten hin abgiebt, den schmalen *Ramulus basilaris* nach hinten-unten, den *Ramulus neglectus* nach oben entsendet und endlich mit dem Endzweige, *Ramulus amp. posterioris*, nach hinten-aussen bis zur hinteren Ampulle zieht.

Der *Utriculus* (Fig. 4—6 *u*) ist eine sich nach vorn-unten hin senkende, ziemlich weite Röhre, welche nach oben in den die beiden sog. verticalen Bogengänge aufnehmenden *Sinus superior* (*ss*), nach hinten in den sich nach hinten-unten senkenden *Sinus posterior* (*sp*) übergeht und an der lateralen Seite, unter dem Sinus superior, das erweiterte hintere Ende des äusseren Bogengangs mit grossem, sensenförmigem Begrenzungsrand (die sog. Apertura utriculi) empfängt; vorn setzt sich der Utriculus in den besonders nach aussen und hinten hin erweiterten *Recessus utriculi* (Fig. 4—6 *rec*) fort, an dessen Boden die verhältnissmässig grosse, ovale *Macula ac. rec. utriculi* (Fig. 5, 6 *mu*) mit dünner Deckmembran und geringer Otolithenscheibe liegt. Von seinem vorderen Ende geht, wie bei den anderen Anuren, die vordere und äussere Ampulle dicht gedrängt neben einander aus. Die *Ampulla anterior* (Fig. 4—6 *aa*) ist gross, oval, von oben nach unten hin etwas abgeplattet, an den Seiten etwas eingekniffen und nach vorn-aussen gerichtet, trägt an dem nach unten gerichteten Boden auf niedrigem Septum die nach beiden Enden verbreiterte *Crista acustica* (*cr*) und setzt sich vorn-oben in den sich schwach bogenförmig nach oben-hinten-innen ziehenden, räumlichen *Canalis m. anterior* (Fig. 4—6 *ca*) fort, welcher, wie gewöhnlich, vorn am oberen Ende des Sinus superior mündet. Die *Ampulla externa* (Fig. 4—6 *ae*) geht mit kleinerer Oeffnung dicht hinter der vorderen Ampulle vom Recessus aus, ist regelmässiger und mehr länglich oval als die vordere Ampulle, trägt an dem nach vorn gerichteten Boden auf niedrigem Septum die schmal dreieckige *Crista acustica* (mit unterer-innerer Spitze), ist im ganzen nach aussen gerichtet und setzt sich in den *Canalis m. externus* (Fig. 4—6 *ce*) fort, welcher sich zuerst stark nach aussen-hinten, dann nach hinten-innen und etwas nach oben dreht, um, wie erwähnt, erweitert in den Utriculus zu münden. Die *Ampulla posterior* (Fig. 4—6 *ap*) geht vom hinteren-äusseren Ende des *Sinus posterior* (*sp*) nach hinten-aussen aus, ist der vorderen Ampulle ähnlich gestaltet, niedrig, oval, an beiden Seiten eingekniffen, trägt an dem nach unten gerichteten Boden auf niedrigem Septum die an beiden Enden verbreiterte *Crista acustica*, ist im ganzen nach aussen-hinten gerichtet und geht nach aussen-oben in den *Canalis m. posterior* (Fig. 4—6 *cp*) über; letzterer Canal ist, wie die anderen beiden, weit, läuft schnell gebogen nach oben-innen-vorn, und mündet in das obere Ende des Sinus superior.

Am unteren Umfang des Utriculus, gegen die laterale Seite hin, findet man eine schmal dreieckige Oeffnung, *Canalis utriculo-saccularis* (Fig. 4—6 *cus*), welche nach dem Sacculus hin führt. Letzterer, der *Sacculus* (Fig. 4—6 *s*), welcher, wie gewöhnlich, unter dem Utriculus liegt, stellt eine unregelmässige Blase dar, deren oberer, dem sog. »Tegmentum vasculosum» entsprechender Theil rundlich erweitert und verhältnissmässig gross, deren unterer Theil nach unten-vorn und aussen gerichtet und ziemlich klein (d. h. kleiner als bei Rana, etwas grösser als bei Bufo) ist. An der medialen Wand des taschenförmigen, unteren Theils befindet sich die rundlich-ovale *Macula ac. sacculi* (Fig. 4—6 *ms*); hier befindet sich, diesen Sacculusraum beinahe ausfüllend, die grosse Otolithmasse. An der medialen Wand des oberen, rundlichen Sacculustheils bemerkt man dicht hinter und unter dem inneren Rand des Canalis utriculo-saccularis eine grosse, ovale, mit der Längenaxe von vorn nach hinten liegende Oeffnung, *Apertura partis neglectæ* (Fig. 4, 5 *apn*), welche zur *Pars neglecta* führt. Letztere stellt eine dicht unter dem Utriculus belegene, etwas abgeplattete, ovale Ausstülpung des Sacculus nach innen hin dar. An ihrem Dache liegt die längliche *Macula ac. neglecta* (Fig. 4—6 *mn*), in welcher sich der am hinteren Rande der erwähnten Oeffnung emporsteigende Ramulus neglectus, von hinten-aussen her und in zwei Hauptpartien getheilt, ausbreitet. Wie bei Bufo und Rana hat es den Anschein, als ob dieser Nervenzweig in einer die Apertura partis neglectæ in zwei Abtheilungen theilenden Brücke liege. So ist aber nicht der Fall; die hinter dem Nervenzweig befindliche Abtheilung ist nicht durchlöchert, sondern vielmehr von einer dünnen Membran bekleidet; an der hiesigen Wand der Pars neglecta liegt nämlich die dünne Wand des hier emporsteigenden Ductus perilymphaticus. Etwas nach vorn von der Apertura partis neglectæ läuft vom oberen Umfang des Sacculus der, wie gewöhnlich, enge, röhrenförmige *Ductus endolymphaticus* (Fig. 4, 5 *de*) an der inneren Seite des Utriculus und vor dem Sinus superior empor, um durch die

http://dl.ub.uni-freiburg.de/diglit/retzius1881-1/0204
© Universitätsbibliothek Freiburg
gefördert durch
Baden-Württemberg

Apertura aquæductus vestibuli in die Schädelhöhle einzutreten und in den Saccus endolymphaticus überzugehen. Nach unten und hinten von der Apertura partis neglectæ findet man an der medialen Sacculuswand die ovale Oeffnung (Fig. 5 *al*), welche zur *Lagena cochleæ* (Fig. 4, 5 *l*) führt. Letztere stellt eine relativ grosse und breite, taschenförmige Ausstülpung dar, an deren innerer Wand sich die länglich ovale, mit anliegender kleiner Otolithenmasse versehene *Papilla ac. lagenæ* (Fig. 4, 6 *pl*) befindet, in welcher sich der Ramulus lagenæ fächerförmig verbreitet. Nach hinten von der Lagena bemerkt man noch eine kleine Ausstülpung, welche die *Pars basilaris* (Fig. 4, 5 *pb*) darstellt; an ihrer inneren Wand sieht man eine rundlich-ovale, sehr verdünnte Partie gleichsam in einem Rahmen (»Knorpelrahmen») ausgespannt; am vorderen Rande derselben liegt die kleine *Papilla ac. basilaris* (Fig. 4, 5 *ppb*), in welcher der von vorn-oben kommende kleine *Ramulus basilaris* (Fig. 4, 5 *rb*) endigt.

Der *Ductus perilymphaticus* scheint sich ungefähr wie bei Bufo und Rana zu verhalten. Er zieht von dem Ap. aquæductus cochleæ zuerst sackförmig erweitert, dann wieder verschmälert nach aussen, dringt unter dem Sinus posterior und hinter der Pars neglecta nach aussen-oben, legt sich dem hinteren Ende des äusseren Bogengangs lateralwärts an, steigt weiter nach aussen vom Sinus superior empor, biegt sich dann nach vorn und wieder nach unten, dem Utriculus und Sacculus anliegend, und erweitert sich zuletzt zu dem grossen, nach aussen vom Sacculus befindlichen perilymphatischen Raume.

Das Gehörorgan von Alytes obstetricans L. (Wagl).

Tafel XXXIII. Fig. 1—3.

Das membranöse Gehörorgan von Alytes zeigt in Betreff seiner allgemeinen Gestalt und vor Allem durch seine geringe Höhe recht viele Aehnlichkeit mit dem der Urodelen, obwohl es übrigens, wie sich schon von vornherein annehmen liess, besonders durch die Anordnung der cochlearen Theile die Verhältnisse bei den Anuren wiedergiebt. Man unterscheidet deswegen an ihm folgende Theile: *Utriculus* mit *Sinus superior* und *Sinus posterior*, *Recessus utriculi*, *Ampulla anterior* mit *Canalis m. anterior*, *Ampulla externa* mit *Canalis m. externus*, *Ampulla posterior* mit *Canalis m. posterior*, *Sacculus* mit *Ductus* und *Saccus endolymphaticus*, *Lagena cochleæ*, *Pars basilaris cochleæ*, *Pars neglecta*.

Von Nervenendstellen sind acht vorhanden: *Macula ac. recessus utriculi*, drei *Cristæ ac. ampullarum*, *Macula ac. sacculi*, *Papilla ac. lagenæ*, *Papilla ac. basilaris*, *Macula ac. neglecta*.

Der Nervus acusticus theilt sich in zwei Hauptäste: einen *Ramus anterior*, welcher nach vorn-aussen verlaufend, den verhältnissmässig dünnen und kurzen *Ramulus sacculi* nach aussen entsendet und, ehe er die zwei beisammen liegenden Endzweige, *Ramulus amp. anterioris* und *Ramulus amp. externæ* abgiebt, den aus mehreren feinen Bündeln bestehenden *Ramulus rec. utriculi* nach der Macula rec. utriculi schickt; und ferner einen *Ramus posterior*, welcher den *Ramulus lagenæ* nach unten-innen-hinten sendet und sich dann in den nach hinten ziehenden, kurzen, kleinen *Ramulus basilaris*, in den nach oben laufenden *Ramulus neglectus* und den nach hinten-aussen gehenden, langen *Ramulus amp. posterioris* verzweigt.

Der *Utriculus* (Fig. 1—3 *u*) stellt eine sich nach vorn-aussen senkende und in den Recessus utriculi übergehende, nicht besonders weite Röhre dar, welche nach oben hin in den *Sinus superior* (Fig. 1, 2 *ss*), nach hinten in den nach hinten-unten-aussen hinabsteigenden *Sinus posterior* (Fig. 1, 2 *sp*) ausläuft. Der *Recessus utriculi* (Fig. 1—3 *rec*) ist nach oben hin blasig erweitert, trägt, wie gewöhnlich, am Boden die ovale *Macula ac. rec. utriculi*

http://dl.ub.uni-freiburg.de/diglit/retzius1881-1/0205
© Universitätsbibliothek Freiburg
gefördert durch
Baden-Württemberg

und geht vorn-aussen in die vordere und äussere Ampulle über. Die *Ampulla anterior* (Fig. 1—3 *aa*) ist, wie die übrigen Ampullen und auch die Bogengänge, gross und räumlich, von ovaler, an den Seiten etwas eingekniffener Gestalt und nach vorn-aussen gerichtet; sie trägt unten am Boden auf niedrigem Septum die bandartige, an beiden Enden verbreiterte *Crista acustica* und setzt sich in den nach oben-hinten-innen wenig gebogen laufenden und am oberen Ende des Sinus superior einmündenden *Canalis m. anterior* (Fig. 1—3 *ca*) fort. Die *Ampulla externa* (Fig. 1—3 *ae*) geht dicht neben und nach aussen von der vorderen Ampulle vom vorderen Ende des Recessus aus, ist länglich-oval, mit dem auf niedrigem Septum die schmal dreieckige *Crista acustica* tragenden Boden nach vorne gerichtet, und setzt sich in den nach aussen-hinten-innen, dann nach vorn und etwas nach oben laufenden *Canalis m. externus* (Fig. 1—3 *ce*) fort, welcher erweitert an der lateralen Seite des Utriculus unter dem Sinus superior einmündet. Die *Ampulla posterior* (Fig. 1—3 *ap*) geht vom hinteren-äusseren Ende des Sinus posterior aus, ist der vorderen Ampulle ähnlich gestaltet, trägt unten am Boden die bandartige, an beiden Enden verbreiterte *Crista acustica* auf niedrigem Septum, ist nach hinten-aussen gerichtet und setzt sich in den nach oben-innen-vorn laufenden *Canalis m. posterior* (Fig. 1—3 *cp*) fort, welcher, einen stumpfen Winkel mit dem vorderen Bogengang bildend, in das obere Ende des Sinus superior einmündet. Am unteren Umfang des Utriculus findet man die verhältnissmässig sehr grosse, spaltenförmige, an beiden Enden zugespitzte, von vorn nach hinten ziehende Oeffnung, welche zum Sacculus führt und den *Canalis utriculo-saccularis* (Fig. 2 *cus*) darstellt. Letzterer, der *Sacculus* (Fig. 1—3 *s*) stellt eine verhältnissmässig kleine, nach aussen gerichtete, von oben nach unten hin abgeplattete Blase dar, die an der unteren Wand die kleine ovale *Macula ac. sacculi* (Fig. 1—3 *ms*) trägt, in welcher der kurze und kleine Ramulus sacculi endigt. Hier liegt auch die grosse Otolithenmasse, welche den Sacculusraum beinahe ausfüllt. Nach oben hin stülpt sich der Sacculus in den schmalen *Ductus endolymphaticus* (Fig. 1, 2 *de*) aus, welcher vor dem Sinus superior nach oben zieht und durch die Apertura aquæductus vestibuli in die Schädelhöhle tritt. Hinter und nach innen vom Canalis utriculo-saccularis sieht man die ovale, von vorn nach hinten gehende Oeffnung (*Apertura partis neglectæ*, Fig. 2 *apn*), welche vom Sacculus zur Pars neglecta führt. Letztere, die *Pars neglecta*, stellt eine ovale Ausbuchtung des Sacculus nach innen unter dem Utriculus hin dar und trägt am Dach die längliche *Macula ac. neglecta* (Fig. 1, 2 *mn*), in welcher der von unten-hinten emporsteigende *Ramulus neglectus* (*rn*) endigt. Eine Strecke unter der Oeffnung der Pars neglecta bemerkt man eine zweite ovale Oeffnung (Fig. 2 *al*), welche als *Apertura lagenæ* zur Lagena führt. Letztere, die *Lagena cochleæ* (Fig. 1, 2 *l*), stellt eine im Verhältniss zum Sacculus grosse, breite, ovale Tasche an der inneren Seite des Sacculus dar, trägt an der medialen Wand eine länglich-ovale *Papilla ac. lagenæ* (Fig. 1, 2 *pl*) und enthält eine kleine Otolithenmasse. Hinter und über der Lagena trifft man eine andere, kleinere Ausbuchtung des Sacculusraums, welche die *Pars basilaris cochleæ* (Fig. 1 *pb*, 2) darstellt; an ihrer medialen Wand befindet sich eine sehr verdünnte Partie, gleichsam in einem Ring (»Knorpelrahmen») ausgespannt, an dessen vorderem-oberem Rande eine kleine *Papilla ac. basilaris* mit in ihr endigendem kleinem Nervenzweig (*rb*) liegt. Das bei anderen Anuren stärker entwickelte Tegmentum vasculosum stellt hier nur eine sehr schwache Ausbuchtung der Sacculuswand dar.

Den *perilymphatischen Raum* und den *Ductus perilymphaticus* habe ich bei Alytes nicht näher studirt. Nur so viel sah ich, dass letzterer Gang (Fig. 1 *dp*) nach blasiger Erweiterung durch die Ap. aquæductus cochleæ in die Schädelhöhle tritt.

http://dl.ub.uni-freiburg.de/diglit/retzius1881-1/0206
© Universitätsbibliothek Freiburg
gefördert durch
Baden-Württemberg

Das Gehörorgan von Pelobates fuscus (Laur.) Wagl.

Tafel XXXIII. Fig. 4—6.

Das membranöse Gehörorgan von Pelobates ist stark in die Höhe gezogen, indem besonders der Sacculus stärker entwickelt und hoch ist. Man unterscheidet an ihm, wie gewöhnlich: *Utriculus* mit sehr kurzem, rudimentärem *Sinus superior* und mit langem *Sinus posterior, Recessus utriculi, Ampulla anterior* mit *Canalis m. anterior, Ampulla externa* mit *Canalis m. externus, Ampulla posterior* mit *Canalis m. posterior, Sacculus* mit *Ductus* und *Saccus endolymphaticus, Lagena cochleæ, Pars basilaris cochleæ, Pars neglecta.*

Von Nervenendstellen sind acht vorhanden: *Macula ac. recessus utriculi,* drei *Cristæ ac. ampullarum, Macula ac. sacculi, Papilla ac. lagenæ, Papilla ac. basilaris, Macula ac. neglecta.*

Der Nervus acusticus theilt sich in zwei Hauptäste, von denen der vordere, *Ramus anterior,* zuerst den starken und langen *Ramulus sacculi* nach unten-vorn-aussen sendet und dann nach vorn zieht, um sich, nach Abgabe des aus mehreren kleinen Bündeln bestehenden *Ramulus rec. utriculi,* in die zwei beisammen laufenden Endzweige, *Ramulus amp. anterioris* und *Ramulus amp. externæ* zu theilen; der hintere Ast aber, *Ramus posterior,* sendet zuerst nach unten den *Ramulus lagenæ,* läuft dann nach aussen-hinten, giebt nach hinten-unten den kurzen *Ramulus basilaris,* nach oben den *Ramulus neglectus* ab und sendet den langen Endzweig, *Ramulus amp. posterioris,* nach aussen-hinten.

Der *Utriculus* (Fig. 4—6 *u*) stellt eine sich stark nach vorn-unten senkende, nicht besonders weite Röhre dar, welche nach oben hin den erwähnten, äusserst kurzen Sinus superior aussendet und dort den vorderen und hinteren Bogengang empfängt, nach hinten in den verhältnissmässig breiten, nach aussen-hinten verlaufenden, sich stark nach unten senkenden *Sinus posterior* (Fig. 4 *sp*) ausläuft und nach vorn in den wenig erweiterten *Recessus utriculi* (Fig. 4—6 *rec*) übergeht; letzterer trägt am Boden die kleine ovale *Macula ac. rec. utriculi* (Fig. 4 *mu*). Von seinem vorderen Ende geht die *Ampulla anterior* (Fig. 4—6 *aa*) aus; sie ist oval blasenförmig, trägt unten am Boden auf ziemlich niedrigem Septum die bandförmige, an beiden Enden verbreiterte *Crista acustica* und setzt sich in den fast gerade nach oben-hinten-innen gehenden, vorn am oberen Ende des »Sinus superior» mündenden *Canalis m. anterior* (Fig. 4—6 *ca*) fort. Die *Ampulla externa* (Fig. 5, 6 *ae*) geht dicht neben der vorderen Ampulle vom vorderen-äusseren Ende des Recessus utriculi aus, biegt sich nach aussen-unten, ist von länglich ovaler Gestalt, trägt auf niedrigem Septum die schmal dreieckige, hinten spitze *Crista acustica* und setzt sich in den breiten *Canalis m. externus* (Fig. 5, 6 *ce*) fort, welcher zuerst nach aussen, dann, stark umbiegend, nach hinten-innen-oben und endlich nach innen und vorn läuft, um erweitert an der lateralen Seite des Utriculus einzumünden. Die *Ampulla posterior* (Fig. 4—6 *ap*) geht vom hinteren-äusseren Ende des Sinus posterior nach aussen-hinten aus, ist wie die vordere gestaltet, trägt unten am Boden auf ziemlich niedrigem Septum die an beiden Enden etwas erweiterte *Crista acustica* und setzt sich nach oben hin in den *Canalis m. posterior* (Fig. 4—6 *cp*) fort, welcher wenig gebogen nach oben-innen-vorn läuft, um in ungefähr rechtem Winkel mit dem vorderen Bogengang (Fig. 6) am oberen Ende des Sinus superior einzumünden.

Am unteren Umfang des Utriculus bemerkt man die lange und schmale, spaltenförmige Oeffnung, *Canalis utriculo-saccularis* (Fig. 5 *cus*), welche von ihm nach dem Sacculus führt.

Der *Sacculus* (Fig. 4—6 *s*) ist eine hohe, nach unten-aussen und etwas nach vorn gerichtete Blase, welche von vorn-innen nach hinten-aussen abgeplattet ist und an der vorderen-inneren Wand die ovale *Macula ac. sacculi* (Fig. 4—6 *ms*) trägt; in ihr verbreitet sich der starke, von oben-hinten-innen kommende Ramulus sacculi. In die-

http://dl.ub.uni-freiburg.de/diglit/retzius1881-1/0207
© Universitätsbibliothek Freiburg
gefördert durch
Baden-Württemberg

sem Sacculusraum liegt, denselben fast ausfüllend, die grosse Otolithenmasse. Nach oben hin steigt der hohe Sacculus eine Strecke an der lateralen Seite des Utriculus empor und geht an der medialen in den röhrenförmigen, an der medialen Fläche des Utriculus liegenden *Ductus endolymphaticus* (Fig. 4, 5 *de*) über, welcher durch die Apertura aquæductus vestibuli in die Hirnhöhle eindringt, um in den *Saccus endolymphaticus* überzugehen. Dicht unter dem Canalis utriculo-saccularis findet man eine ziemlich grosse, ovale Oeffnung, welche zur *Pars neglecta* führt; letztere stellt eine unter dem Utriculus befindliche Ausbuchtung des Sacculus dar, an deren Dach die länglich ovale *Macula ac. neglecta* (Fig. 4—6 *mn*) liegt, in welcher sich der von unten-hinten kommende *Ramulus neglectus* (Fig. 4 *rn*) verbreitet; dieser Nervenzweig steigt unmittelbar am hinteren Rande der Apertura partis neglectæ empor und es hat bei diesem wie bei anderen Anuren den Anschein, als ob hinter ihm noch eine kleinere Oeffnung nach der Pars neglecta führe und er in einer Brücke emporsteige. So ist aber nicht der Fall. Hinter ihm ist die Wand der Pars neglecta verschlossen; es findet sich hier jedoch eine andere Oeffnung, indem der röhrenförmige Ductus perilymphaticus dicht an ihm vorbei passirt. Eine Strecke weiter nach unten von der Apertura partis neglectæ sieht man an der medialen Sacculuswand eine zweite ovale Oeffnung (Fig. 5 *al*), welche zur *Lagena cochleæ* (Fig. 4, 5 *l*) führt. Letztere stellt eine breit ovale, taschenförmige Ausstülpung des Sacculus dar, an welcher sich die länglich ovale *Papilla ac. lagenæ* (Fig. 4, 5 *pl*) mit in ihr sich verbreitendem Ramulus lagenæ vorfindet. Hinter und nach oben von der Lagena bemerkt man noch eine etwas kleinere Ausstülpung des Sacculus, welche die *Pars basilaris cochleæ* (Fig. 4, 5 *pb*) und an ihrer inneren Wand eine sehr verdünnte, in einem Rahmen ausgespannte Partie besitzt, an deren vorderem Rande die kleine ovale *Papilla ac. basilaris* (Fig. 5 *ppb*) mit in ihr endigendem *Ramulus basilaris* (Fig. 4, 5 *rb*) sich befindet. Lateralwärts von der Pars basilaris und der Lagena bemerkt man eine nach aussen und hinten hervorragende Partie der lateralen Wand, welche von der Sacculuswand ungewöhnlich scharf abgesetzt ist und das sog. *Tegmentum vasculosum* (Fig. 4—6 *tv*) darstellt.

In Betreff des *Ductus perilymphaticus* möchte noch erwähnt werden, dass dieser Gang, wie bei Bufo und Rana, vom grossen perilymphatischen Raum, neben dem Utriculus, am vorderen Umfang des Sacculus emporsteigt, dass er sich ferner röhrenförmig über der höchsten Wölbung des Sacculus nach oben-hinten biegt, sich dann nach unten-hinten dreht, um lateralwärts vom hinteren Ende des äusseren Bogenganges, dicht am hinteren-inneren Ende der Pars neglecta, zwischen ihr, dem Sacculus und dem nach oben hin befindlichen Sinus posterior, noch röhrenförmig nach innen zu ziehen. Er dreht sich dann weiter nach hinten, senkt sich grubenförmig bis zur dünnen Wandstelle der Pars basilaris cochleæ, geht von da nach hinten und erweitert sich nach hinten hin zu einem grossen *Saccus perilymphaticus* (Fig. 4, 5 *spl*); von dem Halse des letzteren geht aber eine schmalere Röhre durch die Ap. aquæductus cochleæ in die Schädelhöhle hinein, um sich mit der Hirnhülle zu verbinden.

Das Gehörorgan von Rana esculenta L.

Geschichtliches.

Bei Comparetti[1] findet man die ersten näheren Angaben über das Gehörorgan des Frosches. Er erwähnt bei demselben das Foramen ovale, die Tuba Eustachii und die Membrana tympani, welche mit einem Ring vereinigt ist; an dieser Membran befestigt sich das äussere breitere, knorpelige, schlüsselförmig umgebogene Ende des Knöchelchens, welches nach innen hin grösstentheils mit knorpeligem, übrigens mit knöchernem Deckel das in eine Grube

[1] Andreæ Comparetti in gymnasio patavino observationes anatomicæ de aure interna comparata. Patavii 1789.

http://dl.ub.uni-freiburg.de/diglit/retzius1881-1/0208
© Universitätsbibliothek Freiburg
gefördert durch
Baden-Württemberg

ausgeschnittene ovale Fenster deckt. Das Gehörlabyrinth des Frosches ist nicht klein; aus der ziemlich schwerverständlichen Beschreibung desselben möchte hier hervorgehoben werden, dass es drei mit Blasen versehene, halbkreisförmige Canäle hat, von denen zwei zusammenfliessen und dann mit gemeinsamer Oeffnung an der Mitte des oberen Theils des Labyrinthes münden.

Nach Cuvier[1] unterscheidet sich das membranöse Labyrinth der Frösche fast gar nicht von dem entsprechenden Organ der Salamander, welche nach ihm keinen anderen Theil des Gehörorgans als das Labyrinth besitzen; die drei Canäle liegen über dem Sacke und bilden durch ihr Zusammentreten beinahe einen vollständigen Kreis.

Windischmann[2] erwähnt das Cavum vestibuli der Batrachier als dem der Salamandra ähnlich. Die halbzirkelförmigen Canäle sind bis auf die Ampullen in knöcherne Canäle eingeschlossen; ihre Anordnung und Richtung weicht etwas von der der Salamandra ab und ähnelt mehr der des Axolotls. Fenestra ovalis liegt mehr an der hinteren Wand des Vestibulum. Die Trommelhöhle weicht am meisten von den Verhältnissen der Salamandrinen ab. Es findet sich ein Trommelfell, welches in einem Knorpelring von abgestutzt trichterförmiger Gestalt ausgespannt ist, dessen kleinere Oeffnung nach innen, nach der Trommelhöhle führt. Am Trommelfell haftet die äussere, knorpelige, Abtheilung der Columella; an ihr ist der mittlere, knöcherne Theil derselben befestigt und dieser endet innen mit einem dritten, knorpeligen, breiteren Theil, welcher von aussen her die Fenestra ovalis schliesst. Vom äusseren knorpeligen Theil der Columella schiesst zugleich ein zweiter, knorpeliger, schmaler Vorsprung nach innen hin. Eine Schnecke und ein Foramen rotundum ist bei den Batrachiern nicht vorhanden.

Ibsen[3] unterschied bei dem membranösen Labyrinth von Rana temporaria folgende Theile: Saccus lapilli, Sacculus lapilli, Saccus vestibuli, Ductus semic. anterior, externus und posterior, Canalis communis; von Nervenzweigen erwähnt er folgende: Fasciculus anterior n. acustici in ampullas anteriores, Fasciculus medius in saccum lapilli, Fasciculus posterior in sacculum lapilli ampullamque posteriorem ducens.

Nach Stannius[4] besitzt das häutige Labyrinth sämmtlicher Amphibien drei halbzirkelförmige Canäle, welche vier Ampullen haben, die mit der Höhle des Alveus communis communiciren. Nicht minder beständig ist ein geschlossener Sack, welcher breiige kristallinische Concretionen enthält. Bei Rana mugiens findet sich ein sehr kleines Schneckenrudiment in Gestalt eines kleinen rundlichen Auswuchses oder Höckers, der dem Sack eng anliegt; sein Umfang gleicht demjenigen einer Ampulle. Die meisten Batrachia besitzen paarige, mit paarigen Ostia beginnende, häutige Aussackungen der Rachenhöhle und Trommelhöhlen, die durch häutige Trommelfelle geschlossen sind; an jedes Trommelfell schliesst das Endglied einer von der Fenestra ovalis ausgehenden Kette von Hartgebilden sich an; der letzteren sind bei Rana drei vorhanden: eine knorpelige Opercularplatte, ein dieser angeschlossener, stabförmiger Knochen, dessen Ende an einen mit der Mitte des Trommelfells eng verbundenen Knorpel angeheftet ist; das Trommelfell ist an einem ringförmigen Knorpelrahmen ausgespannt.

Leydig[5] lenkte die Aufmerksamkeit auf das Vorkommen bei Batrachiern (Rana, Bombinator) einer dem Knorpelrahmen analogen Bildung, in Folge dessen er ihnen eine Schnecke nicht ganz abzusprechen scheint.

Eduard Weber[6], welcher die eigentliche physiologische Bedeutung der Fenestra rotunda und ihrer Membran hervorhob, wies dabei nach, dass auch dem Frosche eine solche Fenestra rotunda zukommt, die im Ausgange des Canals belegen ist, durch welchen der Nervus vagus aus der Schädelhöhle tritt; er liess sie durch eine Membran verschlossen sein.

In seiner wichtigen Abhandlung über das innere Gehörorgan der Amphibien hat Deiters[7] zuerst Licht in dies schwierige Gebiet des Gehörorgans der Batrachier (des Frosches) gebracht. Er ist auch der eigentliche Entdecker der Schnecke dieser Thiere. Durch Verfolgung der Verzweigung des Gehörnerven kann man nach ihm die verschiedenen Theile auffinden. Der Acusticus ist in zwei grosse Stämme getheilt, von denen der eine ein Aestchen zu dem Steinsack giebt und dann weiter zu der vorderen und äusseren Ampulle geht, zugleich aber auch Fasern zu dem an ihnen liegenden Recessus (utriculi) sendet; der andere spaltet sich in vier Zweige, von denen der eine

[1] G. Cuvier, Leçons d'anatomie comparée. T. II, Paris. An VIII (1800).
[2] C. J. H. Windischmann, De penitiori auris in amphibiis structura. Lipsiæ 1831.
[3] Ibsen, Atlas anatomicus auris internæ. Kjöbenhavn 1846.
[4] H. Stannius, Handbuch der Zootomie von v. Siebold und Stannius. Zweiter Theil. Zweite Auflage. Zweites Heft. Berlin 1856.
[5] Fr. Leydig, Lehrbuch der Histologie des Menschen und der Thiere. Frankfurt a. M. 1857.
[6] Eduard Weber, Amtlicher Bericht über die neunzehnte Versammlung deutscher Naturforscher und Ärzte zu Braunschweig im Sept. 1841. Gedr. Braunschweig 1842.
[7] O. Deiters, *Ueber das innere Gehörorgan der Amphibien.* Erste Abhandlung. Archiv für Anatomie, Physiologie und wissensch. Medicin, herausgeg. v. Reichert und Du Bois-Reymond, 1862.

http://dl.ub.uni-freiburg.de/diglit/retzius1881-1/0209
© Universitätsbibliothek Freiburg
gefördert durch
Baden-Württemberg

zu der hinteren Ampulle verläuft, die übrigen wenigstens zum Theil der Schnecke angehören, nämlich ein sog. Knorpelrahmen, eine Lagena und ein dritter, schwer bestimmbarer, »accessorischer« Abschnitt. Deiters beschreibt zuerst die Lage des häutigen Gehörorgans in der knöchernen Kapsel. In Betreff der Frage von der Ed. Weber'schen Fenestra rotunda glaubt er sich auch von einer zweiten, sehr kleinen Oeffnung der Labyrinthöhle überzeugt zu haben, in deren Nähe die Schnecke liegt. Die Schnecke der Batrachier zeigt eine fast vollständige Trennung ihrer beiden Hauptabtheilungen, der Lagena und dem Knorpelrahmen oder der eigentlichen Schnecke. Die *Lagena* ist eine nicht ganz regelmässig ovale Schale mit mässig dicker Wand und einem Lumen, welches in die Höhle des Alveus communis sieht; die Wand ist ein fast knorpelhartes Bindegewebe mit homogener Grundsubstanz, in welcher man sternförmige Zellen mit langen Ausläufern sieht; an ihrer Innenseite findet man theils ein indifferentes Pflasterepithel mit kleinen rundlichen Zellen, theils an der Stelle, wo die Nervenfasern die Wand durchbrechen, ein complicirteres Epithel aus cylindrischen, mit spitzer Basis der Wand aufstehenden, regelmässig eins, vielleicht auch mehrere starre Haare tragenden Zellen und zwischen ihren Ansätzen eine zweite Lage kleiner Zellen, deren Kerne nicht schwer zu sehen sind, die aber nicht in vollkommener Integrität erhalten wurden. Dass ein Zusammenhang der Spitzen der cylindrischen Zellen und der feinen Nervenfasern vorhanden ist, konnte Deiters nicht bestimmt behaupten. In der Lagenahöhle findet man keine Otolithen und keine Deckmembran. Der *Knorpelrahmen* ist ein fast kreisrunder, solider Ring mit rundlichem oder etwas länglichem Lumen und besteht aus einem der Lagena ähnlichen Gewebe, in welches er einerseits direct übergeht. Der Rahmen hat ein äusseres und ein inneres Lumen; die äussere Oeffnung des Ringes wird von einem Periostbelag verschlossen, grenzt aber nicht direct dem sog. Foramen rotundum (Fenestra rot.) zu. Ein wirkliches Tegmentum vasculosum ist nicht vorhanden; ein kleinerer, nach innen von dem Knorpelrahmen abgehender, inwendig mit eigenthümlichem Epithel von grossen körnigen Zellen bekleideter, Capillargefässe tragender Recessus darf als das Analogon des Tegmentum aufgefasst werden. Eine membranöse Verbindung des Lumens des Knorpelrahmens, eine Membrana basilaris, giebt es nicht; cylindrische, haartragende Zellen sitzen an der Stelle, wo das Nervenfädchen des Rahmens herantritt. Der *accessorische Theil* der Schnecke ist eine länglich ovale Schale, fast noch einmal so lang als der Rahmen; ein mittlerer, den Nervenzweig dieses Theils tragender Wulst theilt ihn in zwei ungleich grosse Hälften, zu welchen beiden der getheilte Nerv tritt; hier sind auch lange, cylindrische Zellen vorhanden (Haare konnte er an ihnen nicht wahrnehmen). Ob dieser Theil wesentlich der Schnecke gehört oder nicht, schien Deiters schwer zu bestimmen. Im Inneren desselben und des Knorpelrahmens sah er eine zierliche Lamina fenestrata, wahrscheinlich den Zellen unmittelbar anliegend; sie stellt eine lange, dünne, durchsichtige Membran dar, deren vordere Partie den Rändern zunächst in radiäre Falten gestellt erscheint und mit spärlichen Löchern versehen ist; die letzteren nehmen nach innen von den Falten zu und dann über den ganzen mittleren Theil; hier hat man ein einfacheres Maschenwerk, grosse rundliche Löcher von schmalen Balken umgeben; nach hinten nehmen die Oeffnungen ab und hier tritt eine feine Streifung hervor; der vordere grossfaltige Theil schien Deiters dem Knorpelrahmen anzugehören. Er bespricht auch kurz die übrigen Theile des häutigen Gehörorgans, den Alveus communis mit dem Recessus und dem Steinsack; letzterer ist die einzige Lagerungsstätte der Otolithen und zeigt an einer circumscripten Stelle eine ziemlich grosse, rundliche Erhabenheit, deren innere Fläche von wahrscheinlich haartragendem Cylinderepithel bekleidet wird und den Nervenzweig empfängt; auch im Steinsack fand er eine der Lamina fenestrata ähnliche, den innersten Cylinderzellen aufliegende Bildung.

Durch mehrere, zu etwas verschiedenen Zeiten veröffentlichte Abhandlungen hat Hasse die von Deiters angebahnte, nähere Erforschung des Gehörorgans des Frosches in ausgezeichnetster Weise fortgesetzt und in vielen Beziehungen zum Abschlusse gebracht. Nachdem er schon in seiner Abhandlung »Der Bogenapparat der Vögel« einzelne Angaben über die entsprechenden Theile der Frösche geliefert, gab er eine eingehende Darstellung von der Histologie des Bogenapparates und des Steinsacks[1] dieser Thiere. Folgende sind die wichtigsten Ergebnisse dieser Arbeit. Das das membranöse Gehörorgan umgebende Periost ist eine homogene Membran, in der man Pigmentzellen und verschieden grosse, unregelmässig gestaltete Kerngebilde sieht, mit nach allen Seiten hin ausstrahlenden, anastomosirenden Ausläufern; einzelne elastische Fasern verlaufen in ihr. Zwischen dem Periost und den Bogengängen findet sich ein verbindendes Bindegewebsnetz mit grossen Zellgebilden, welche zuweilen in einfacher Lage fast die ganze äussere Peripherie des häutigen Bogenganges bekleiden; sie sind aber keine Epithelzellen im Rüdinger'schen Sinne. Die Wandung der häutigen Bogengänge stellt ein homogenes, knorpelartiges Gewebe mit ziemlich spar-

[1] C. Hasse, *Die Histologie des Bogenapparates und des Steinsacks der Frösche*, Zeitschrift für wissensch. Zoologie, Bd. 18, 1868.

http://dl.ub.uni-freiburg.de/diglit/retzius1881-1/0210
© Universitätsbibliothek Freiburg
gefördert durch
Baden-Württemberg

samen, spindelförmigen oder rundlichen Kerngebilden dar, von denen meistens nach zwei Seiten kurze, zuweilen zweigetheilte Fortsätze ausgehen. Auf dem Querschnitt erscheint das Lumen des Bogengangs elliptisch; gegen dasselbe trägt die Wandung einen Basalsaum, dem ein einschichtiges, polygonales Pflasterepithel aufsitzt. Die Ampullen bieten mehrere Unterschiede dar; der Nervenzweig der sagittalen sowohl als der frontalen Ampulle theilt sich in Zweige, der der horizontalen nicht; in der letzteren Ampulle liegt die Crista acustica an der einen Seitenwand, und bietet eine zungenförmige Gestalt dar; in den beiden ersteren verbreitert sie sich symmetrisch nach beiden Enden hin. Das Septum der horizontalen Ampulle ist niedriger und breiter als in den anderen beiden. Die Wandung besteht aus denselben Elementen wie in den Bogengängen; keine Fasern, aber als glänzende Risse und Sprünge zu deutende Züge sind in der homogenen Masse zuweilen wahrnehmbar. Auf dem inneren Basalsaume sitzt ein polygonales Pflasterepithel, welches an einigen Orten in andere Zellenformen übergeht, nämlich erstens längs der Mittellinie, wo die Zellen höher werden, einen Zellenstreifen bildend, der gegen den Bogengang zu hinüber verläuft; zweitens am Boden, an zwei vollkommen runden, gelblichen Flecken vor und hinter dem Septum, indem hier zwar unregelmässig polygonale, aber stark granulirte, gelblich pigmentirte Zellen mit ziemlich verwaschenen Grenzen vorkommen; an den Seiten des Septum findet sich gewöhnliches Pflasterepithel, welches aber in der Nähe der Crista zu Cylinderepithel wird, um bald in das Nervenepithel überzugehen. Das Planum semilunatum ist bei den Fröschen nicht vorhanden. Das Nervenepithel besteht aus zwei Zellformen, Stäbchen- und Zahnzellen; erstere haben die Gestalt einer langhalsigen, nach unten bauchigen Flasche, an welcher man unten zuweilen einen kurzen, wie eine blasse Nervenfaser aussehenden Fortsatz bemerkt; am oberen, an der Oberfläche des Nervenepithels liegenden, verdickten Ende der Stäbchenzellen ragt ein langes, wellig gebogenes und unendlich spitz auslaufendes Haar empor, welches zuweilen eine zarte Längsstrichelung darbietet; das Protoplasma der Zellen ist hell, körnig getrübt; zuweilen schien vom Kern eine Faser bis zum oberen Verdickungssaum zu verlaufen. Die Zahnzellen sind zarte, schöne, grosse Cylinderzellen mit meistens im Grunde am Basalsaum, oft etwas höher liegendem Kern; diese Zellen stehen zwischen den vorigen, bis zur Oberfläche des Nervenepithels hinaufragend. Die Nervenzweige der Ampullen, welche bipolare Ganglienzellen enthalten, ziehen im Septum hinauf; ihre Nervenfasern geben in der Nähe des Basalsaums die Myelinscheide ab, spitzen sich zu und dringen ins Nervenepithel hinein; sie steigen zwischen den Zahnzellen empor, biegen dann um und laufen gegen eine weit entfernt liegende Stäbchenzelle; sie kreuzen sich darunter mit den übrigen Nervenfasern und bilden so gleichsam einen intraepithelialen Plexus. Auf der Crista acustica fand sich eine helle, durchsichtige, häufig körnige Masse, an die Cupula terminalis Lang's erinnernd, welche aber Hasse (mit Kölliker) als zum grössten Theil aus den verklebten feinen Spitzen der Haare bestehend ansieht. Am Steinsack des Frosches sah Hasse die Wandung als eine, besonders an der lateralen Seite, die dem Foramen ovale anliegt, äusserst zarte Membran, nur an der medialen Seite verdickt sie sich etwas an einem rundlichen Flecken; dieser Flecken stellt die gelblich gefärbte Macula acustica dar. Inwendig ist der Sack von einem unregelmässig polygonalen Pflasterepithel bekleidet, welches gegen die Macula hin in die Form der Cylinderzellen übergeht, wobei sich ihr Kern bis zur Mitte der Zelle erhebt. Das Nervenepithel der Macula besteht wie das der Cristæ aus Stäbchenzellen mit starkem, aber kürzerem, meistens leicht hakenförmig gekrümmtem Haar und Zahnzellen; die Nervenfasern geben in der Nähe des Basalsaums ihre Myelinscheide ab und dringen in das Nervenepithel zwischen den Zahnzellen ein; sie bilden hier einen weitmaschigen Plexus, ohne sich zu theilen; sie endigen wahrscheinlich in je einer Stäbchenzelle. Die Haare der letzteren ragen in eine Masse, eine glashelle Membran hinein, welche je nach der Erhärtungsweise etwas verschieden erscheint, indem sie zuweilen eine deutliche Structur und gar keine Otolithen, zuweilen solche in ihre Substanz eingeschlossen zeigt; es finden sich an ihr starke und tiefe Eindrücke für die einzelnen Haare der Stäbchenzellen.

Noch im selben Jahre erschien die grössere Arbeit Hasse's[1] über das Gehörorgan der Frösche. In Betreff des knöchernen Gehäuses desselben bemerkt er hier, dass es ihm, ausser dem Foramen ovale und der Durchtrittsstelle des Nervus acusticus, nicht gelungen ist eine Oeffnung in dem Gehäuse zu entdecken; er hat niemals Andeutungen eines Foramen rotundum bei den von ihm untersuchten Fröschen zu finden vermocht. Das knöcherne Gehäuse besteht aus einer äusseren Knochenschicht und einer unter ihr liegenden, mehr oder minder dicken Schicht hyalinen Knorpels. In dieser mit Periost bekleideten Knorpelmasse sind die häutigen Theile des Gehörorgans gelagert, die Bogengänge entschieden excentrisch, das Gehörbläschen wahrscheinlich ebenso, weniger sicher die Ampullen. Man unterscheidet einen Utriculus, drei Ampullen mit den entsprechenden Bogengängen, einen Sacculus

[1] C. Hasse, *Das Gehörorgan der Frösche*, Zeitschrift für wissensch. Zoologie. Bd. 18, 1868.

http://dl.ub.uni-freiburg.de/diglit/retzius1881-1/0211
© Universitätsbibliothek Freiburg
gefördert durch
Baden-Württemberg

und eine aus vier Theilen, Lagena, Basilartheil, Anfangstheil und Tegmentum vasculosum, bestehende Cochlea. Die beiden zusammenstehenden Ampullen gehen gemeinschaftlich aus einer cylindrischen Abtheilung des Utriculus hervor. Die drei Bogengänge münden so, dass die beiden verticalen sich zuerst zu einem cylindrischen Canal vereinigen, welcher sich erweitert und dann den von hinten und aussen her kommenden, horizontalen Bogengang aufnimmt. Diese Theile hängen untereinander zusammen, aber das Verhältniss wird noch dadurch complicirt, dass ein cylindrisches Rohr, welches die frontale Ampulle aufnimmt und ebenfalls in den Utriculus übergeht, sich an die Innenfläche der Einmündung des horizontalen Bogengangs anlegt. Es findet sich im Utriculus eine unvollständige, sagittale Scheidewand; er ist ein gegen die zusammenstehenden Ampullen hin ungetheilter, cylindrischer Hohlraum, der eine Lücke zeigt, durch die man in das Innere gelangen kann, und welcher nach hinten mittelst eines Septum in zwei Räume geschieden ist. Am vorderen Ende erweitert sich der Utriculus zu dem Recessus utriculi, an dessen unterer Fläche ein kurzer Zweig des Nervus vestibularis sich ausbreitet. Die Wandung des Utriculus besteht aus homogenem Gewebe mit eingesprengten spindelförmigen Zellelementen von den mannigfaltigsten Formen und Grössen. Die Innenfläche der Wand ist von einfachem, unregelmässig polygonalem Pflasterepithel bekleidet. Am Boden des Recessus utriculi liegt die rundliche Macula acustica; in ihrer Umgebung wird das Pflasterepithel allmählig ein cylindrisches. Die Macula enthält die gewöhnlichen zwei Zellenformen, Stäbchenzellen und Zahnzellen; die Nervenfasern treten nach Abgabe der Myelinscheide durch den Basalsaum der Wandung in das Nervenepithel ein, bilden hier einen intraepithelialen Plexus, theilen sich aber nicht und gehen keine Anastomose ein, sondern begeben sich jede für sich an das untere Ende einer Stäbchenzelle; Hasse konnte hier den Zusammenhang nachweisen. Auf dem Nervenepithel ruht eine glashelle Membran; ob diese eine Membrana tectoria oder eine Otolithenmasse darstelle, wie überhaupt ob die dort anzutreffenden Otolithen aus dem Steinsack stammen oder eigene Kristallisationen sind, vermochte er nicht zu entscheiden. Von der Pars cochlearis des häutigen Gehörorgans der Frösche wurde der Steinsack schon in der vorigen Abhandlung Hasse's geschildert. In denselben mündet aber noch die Cochlea mit ihren vier Abtheilungen. Der von Deiters zuerst gefundene, von Hasse als »*Anfangstheil der Schnecke*» beschriebene Theil ist eine ovale Schale, deren Längsdurchmesser von vorne nach hinten verläuft; über die Oeffnung derselben zieht sich eine Brücke von unten nach oben, in der der zu diesem Schneckentheile gehende Nervenast eingeschlossen ist; durch die Brücke wird die Oeffnung in eine hintere kleinere und in eine vordere grössere Abtheilung geschieden. Dieser Anfangstheil der Schnecke erstreckt sich von der Einmündungsstelle der frontalen Ampulle bis ungefähr zur Mitte der Apertura utriculi und ist mit seiner oberen Wand vollkommen mit der unteren des Utriculus verschmolzen. Die Dicke seiner Wandungen ist nicht überall die gleiche, der Boden ist dünn; dem Basalsaum der Wand sitzt ein Pflasterepithel auf, welches den Boden bekleidet und sich in der grösseren Abtheilung auch ein kleines Stück an der oberen Wand emporzieht, um hier in eine aus haartragenden Stäbchenzellen und Zahnzellen zusammengesetzte Papilla acustica überzugehen. »Da der Anfangstheil der Schnecke bis zur Mitte der Apertura utriculi ragt und die untere Wand dieser Lücke, wie ja überhaupt die untere Wandung der Pars vestibularis beiden Theilen gemeinsam ist, so wird man an dieser Stelle aus der Höhlung der Schale in den Utriculus gelangen können. Dieser Theil der Wandung muss also gleichsam als unvollständige Scheidewand zwischen den beiden sonst von einander abgeschlossenen Hohlräumen emporragen». Wir sehen an dieser Stelle das Epithel des Utriculus über die obere Wand in die grössere Abtheilung der Schale hineinziehen. Ueber die Gestalt und die Ausdehnung der Papilla acustica konnte er nicht vollkommen ins Klare kommen; der Durchmesser derselben schien ihm continuirlich von der grösseren bis zur kleineren Abtheilung abzunehmen. Der Nervenzweig der Papille theilt sich in zwei für die grössere und die kleinere Abtheilung bestimmte Aeste. In der Schale des Anfangstheils findet sich eine lange, dünne Membrana tectoria, welche in der ganzen Ausdehnung der Papilla acustica dem Epithel unmittelbar aufliegt. Nie sah er, wie Deiters angiebt, die Membran in die Pars basilaris hineinragen. Ueber die Oberfläche der Membran ziehen Streifen, theils transversal, theils radienartig convergirend; es finden sich ausserdem zahlreiche Löcher, besonders gegen die Mitte zu, welche zu kuppelförmigen Gruben führen. Die in der Umgebung der Apertura utriculi entspringende, äusserst zarte, mit Pflasterepithel bekleidete Membran, die sich auch über den Anfangstheil der Schnecke hinübererstreckt, setzt sich in das ovale, schalenförmige, eigentliche *Tegmentum vasculosum* fort; ein besonderer Reichthum an Capillargefässen, wie Deiters erwähnt, ist Hasse nicht aufgefallen. Auf dem inneren Basalsaum der Wandung sitzt ein gelblich gefärbtes Epithel aus unregelmässig polygonalen, undeutlich begrenzten, ziemlich hohen Pflasterzellen, die mit denen der gelben Pigmentflecke in den Ampullen sich vergleichen lassen. Die *Pars basilaris*

http://dl.ub.uni-freiburg.de/diglit/retzius1881-1/0212
© Universitätsbibliothek Freiburg
gefördert durch
Baden-Württemberg

(der Knorpelrahmen) grenzt sich vom Tegmentum durch eine Firste ab, die aber dem Knorpelrahmen zuzuzählen ist. Wir haben auch hier mit einem schalenförmigen Organ zu thun, dessen Wände stark verdickt, knorpelartig sind, während der Boden durch eine feine Membran, Membrana basilaris Hasse, gebildet wird, nicht mit einem Loch versehen ist, wie Deiters annimmt. In der Knorpelwand bemerkt man eine radiäre Streifung in Folge der Anordnung der spindelförmigen Zellen derselben. Die Membrana basilaris ist nur die Fortsetzung des Basalsaums und wie dieser structurlos. Die Innenfläche des Knorpelrahmens und der Membrana basilaris ist mit einem einfachen Pflasterepithel bekleidet, das von den Umgebungen aus sich hieher erstreckt. Dort, wo der Nerv die Knorpelwandung durchsetzt, geht es in ein Nervenepithel aus haartragenden Stäbchenzellen und Zahnzellen über. Hasse hält es für möglich, dass letzteres sich bis in die kleinere Abtheilung des Anfangstheils erstreckt, und somit eine Verbindung beider Papillæ acusticæ zu Stande kommt. Die Form der Papilla partis basilaris ist die eines Halbmondes. Die Stäbchen- und Zahnzellen schienen hier niedriger und gedrungener zu sein. Auf dem Nervenepithel ruht eine Membrana tectoria des Basilartheils von halbmond- oder nagelförmiger Gestalt; es ist eine durchsichtige, resistente Membran von homogenem Gefüge, ohne Otolithen, aber mit in die Substanz eingegrabenen Canälen, welche die Härchen der Stäbchenzellen wie weite Säcke umfassen. Die *Lagena* erscheint als eine kuglige Ausbuchtung der Wand des allgemeinen Gehörbläschens mit einigermassen engem Hals; an ihr breitet sich ein fächerförmiger Nerv aus. Die Wandung ist nicht überall von gleicher Dicke; auf dem Basalsaum findet sich ein einfaches Pflasterepithel von kleinen, polygonalen Zellen, welches an der Papilla acustica in ein Nervenepithel von haartragenden Stäbchenzellen und Zahnzellen mit intraepithelialem Nervenplexus übergeht. Dem Nervenepithel ruht eine durchsichtige, homogene Membran auf, die auf dem Querschnitt leicht gestreift, als Ausdruck blind geschlossener Canäle, ist. Im Nervus cochlearis wie im N. vestibularis sind bipolare Ganglienzellen in die Nervenfasern eingefügt. Im ganzen betrachtet zerfällt also das Gehörorgan des Frosches »durch Einschnürung oder vielmehr Auftreten einer Scheidewand in zwei gesonderte Säckchen. In dem einen münden die Ampullen und die Bogengänge, dem anderen gehören die Schneckentheile und der Steinsack an. Beide communiciren mit einander durch eine enge Oeffnung, Apertura utriculi, und über sie weg wölbt sich dann das sogenannte Tegmentum vasculosum, welches gleichsam ein Dach über den gemeinsamen Hohlraum der Schnecke und des Steinsacks bildet. Man kann es, wie auch Deiters es gethan, als eine Andeutung des Tegmentum vasculosum der Vögel ansehen, somit auch als ein Analogon der Membrana Reissneri».

Ferner gab Hasse[1] eine sehr ausführliche und eingehende Darstellung vom knöchernen Labyrinth und den accessorischen Theilen des Gehörorgans des Frosches. Aus der schönen, detailirten Beschreibung kann ich hier nur Einiges anführen. Die das häutige Gehörorgan umschliessenden Knochen sind das Occipitale laterale und das mit ihm vereinigte Opistoticum sowie das Prooticum. Oben, hinten und vorn ist es von Weichtheilen bedeckt und von der Körperhaut geschieden, unten ruht es auf einem Theile des Primordialkranium und einem dasselbe bedeckenden Belegknochen, dem Parasphenoidale, während die Paukenhöhle mit ihren Nebenräumen einerseits durch Weichtheile, andererseits mit Hülfe des Kiefersuspensorium und zwar des Squamosum gebildet wird. Das Trommelfell stellt eine unmittelbar unter der Kopfhaut belegene, rundliche, durchsichtige, pigmentirte Membran dar, in deren Mitte die nach oben fortziehende Anheftung der ersten knorpeligen Abtheilung der Columella sich befindet; die Membran, welche von oben-innen nach unten-aussen steht, ist in einem Knorpelrahmen ausgespannt, der jedoch nach Hasse oben-vorne etwa in einem Viertel seines Umfanges durch das Squamosum unterbrochen ist; das Trommelfell wird theils durch diesen Knorpelring, theils durch die Fascie des Musculus depressor maxillæ und des temporalis straff ausgespannt. Nach Wegnahme der Membrana tympani sieht man in das nach oben-innen hin rasch trichterförmig sich zuspitzende Cavum tympani, dessen bekleidende, zarte Membran ringsum von Muskeln umgeben ist und zwar hinten vom Depressor maxillæ, vorn vom Temporalis, nur oben dem Squamosum sich anlehnend; in die Paukenhöhle mündet schmal-spaltenförmig die in die Rachenhöhle sich öffnende, unten weite Tuba Eustachii. Die Gestalt des knöchernen Gehäuses kann man im grossen Ganzen wie bei der Schildkröte auf die einer unregelmässigen, abgestutzten, vierseitigen Pyramide zurückführen, deren Basis nach oben und etwas nach aussen, deren Spitze im wesentlichen nach unten gerichtet ist, mit einer äusseren, oberen, vorderen, hinteren und inneren Fläche; die Pyramidenform tritt aber bei den Batrachiern weniger deutlich hervor. Die äussere, senkrecht gestellte, wesentlich dreiseitige Fläche ist theils knöchern, theils knorpelig und enthält das Vorhofsfenster, Foramen vestibulare, welches durch die dritte keulenförmige, knorpelige Abtheilung der Columella, der Basis stapedis et columellæ an-

[1] C. Hasse, *Das knöcherne Labyrinth der Frösche*. Anatom. Studien, herausgeg. von Dr C. Hasse, H. 2, N:o IX. Leipzig 1871.

http://dl.ub.uni-freiburg.de/diglit/retzius1881-1/0213
© Universitätsbibliothek Freiburg
gefördert durch
Baden-Württemberg

derer Wirbelthiere homolog, verschlossen ist, indem sie der Oeffnung von aussen her anliegt. Die obere, nach aussen-unten abgedachte, leicht ausgehöhlte und dreiseitige Fläche ist aussen durch eine Kante, welche der Ausdruck des horizontalen Bogengangs ist, von der äusseren Fläche getrennt, vorn durch eine den sagittalen Bogengang enthaltende Kante von der vorderen Fläche geschieden, und hinten ist sie durch einen den frontalen Bogengang und seine Ampulle beherbergenden Kamm begrenzt; an diesem Kamm, in welchem die Knorpelfuge zwischen Prooticum und Occip. laterale-Opistoticum liegt, sieht Hasse Andeutungen des letzteren Knochens, obwohl derselbe mit dem Occ. laterale verwachsen ist. Die hintere Fläche wird eigentlich von dem Opistoticum gebildet; hier finden sich in das Foramen jugulare ausmündend, zwei neben einander gelagerte, durch eine feine Knochenbrücke getrennte Oeffnungen der Labyrinthhöhle; die äussere ist die Apertura aquæductus cochleæ, die innere ist das Foramen rotundum; eine Membrana tympani secundaria am letzteren wurde von Hasse nicht gesehen, sondern wird die Oeffnung von der Scheide der vorbeiziehenden Gefässe und Nerven bedeckt, während die Apertura aquæd. cochleæ von einem Gefässe eingenommen zu sein scheint. Die innere Fläche des knöchernen Gehäuses ist gegen die Schädelhöhle gerichtet, und bis auf einen mittleren schmalen Knorpelstreif zwischen Pro- und Opistoticum ganz knöchern; hie und da ist aber diese Knorpelmasse sehr ausgedehnt, namentlich oben. Im oberen Theile des Knorpelstreifens findet sich eine rundliche Oeffnung, Apertura aquæductus vestibuli. Unten sind zwei neben einander gelegene Oeffnungen vorhanden, von denen die vordere dem Ramus vestibularis, die hintere dem R. cochlearis dient. Die abgestumpfte, kugelige Spitze der Labyrinthpyramide ist knorpelig und ruht auf dem Parasphenoidale. Am Binnenraum dieses Gehäuses unterscheidet Hasse das Cavum inferius, anterius, posterius und internum. Das Cavum inferius, welches zur Aufnahme der Schnecke, des Sacculus und des Utriculus dient, ist ein stumpf kegelförmiger Raum, vorn vom Prooticum, hinten vom Opistoticum und Knorpel begrenzt; hier findet sich auch das Vorhofsfenster; die hintere Wand zeigt das Schneckenfenster und den Aquæductus cochleæ; unterhalb derselben ist eine flache Vertiefung zur Aufnahme der Lagena; an der inneren Wand bemerkt man die beiden Oeffnungen für die Aeste des Acusticus. Das Cavum anterius ist in eine äussere und eine innere Abtheilung getheilt, von denen erstere die horizontale, letztere die sagittale Ampulle aufnimmt, während der Recessus mit der Mac. acustica in dem Cavum inferius gelagert erscheint. Vom Cavum anterius geht der knöcherne horizontale und der knöcherne sagittale Bogengang mit feinen Mündungen aus. Das Cavum posterius beherbergt die frontale Ampulle und das Ende des entsprech. Bogengangs. Das Cavum internum enthält die Commissur der Bogengänge und zeigt an der Innenwand die Oeffnung des Aquæductus vestibuli.

In derselben Abhandlung äussert Hasse Einiges über die Cupula terminalis beim Frosche; er glaubt nunmehr, dass die früher von ihm erwähnte Masse an der Crista der Ampullen, die er für verklebte Hörhaare gehalten hatte, in der That eine durch Reagentien veränderte, körnig getrübte Cupula gewesen ist.

In meinem Aufsatze über die Endigungsweise des Gehörnerven in den Maculæ und Cristæ acusticæ hob ich[1] hervor, dass auch bei den Batrachiern, wie bei dem Menschen und den übrigen Wirbelthieren, die Haare der Hörzellen aus aneinander geordneten Fäden bestehen, sowie dass die Hörzellen und die zwischen denselben stehenden, eigentlichen Epithelzellen im ganzen denen des Menschen sehr ähnlich sind.

In seiner, übersichtlichen Arbeit über die vergleichende Morphologie des Gehörorgans äussert Hasse[2] in Betreff der Schnecke der Frösche, im Vergleich zu den Verhältnissen bei den niederen Amphibien, dass sämmtliche Schneckentheile grösser werden und dadurch sowie durch Abschnürung von der Seitenwand eine bedeutendere Selbständigkeit erlangen. Wenn dieselben auch sämmtlich fortfahren, in weiter, offener Verbindung mit dem Binnenraume des Sacculus zu stehen, so lassen sie sich dennoch von der Sackinnenwand isoliren. Die drei Schneckentheile, Anfangstheil, Pars basilaris und Lagena, sind einander zugleich näher gerückt. Der Anfangstheil liegt unter der Verbindungsröhre der hinteren Ampulle am weitesten oben, dann folgt hinten und unten die Pars basilaris und unterhalb dieser die Lagena. Derjenige Theil der Sackaussenwand, der sich über die Oeffnungen der Schneckenabtheilungen in den Sackbinnenraum hinüberspannt, bildet gleichsam eine den Schneckenraum deckende Schale, das sog. Tegmentum vasculosum, zum ersten Male die Andeutung einer selbständigen Aussenwand der Cochlea, Membrana Reissneri, bildend. Die Pars basilaris ist viel deutlicher ausgeprägt und etwas grösser als bei den Salamandrinen sowie jedenfalls mit einem Nervenaste und einer Macula versehen; man kann an ihr, an dem Knorpelringe,

[1] Gustaf Retzius, *Om hörselnervens ändningssätt i maculæ och cristæ acusticæ.* Nordiskt medicinskt arkiv Bd 3, H. 3, 1871.

[2] Hasse, *Die vergleichende Morphologie und Histologie des häutigen Gehörorganes der Wirbelthiere.* Suppl. zu den anatom. Studien herausgeg. von Dr C. Hasse, Bd I, Leipzig 1873.

http://dl.ub.uni-freiburg.de/diglit/retzius1881-1/0214
© Universitätsbibliothek Freiburg
gefördert durch
Baden-Württemberg

einen vorderen und einen hinteren, indifferenten Nervenknorpel unterscheiden, welchem letzteren aus vergl. anatomischen Gründen der Name des Ligamentum spirale beigelegt werden kann. Am meisten modificirt erscheint der Anfangstheil der Schnecke. In Betreff des Nervenstammes sagt Hasse, dass derselbe sich in zwei Zweige theilt, einen vorderen und einen hinteren, von welchen der letztere den Sacculus, die Schnecke — auch den Anfangstheil und die Pars basilaris — sowie die frontale Ampulle, der vordere Zweig aber den Recessus utriculi und die vorderen beiden Ampullen versorgt.

In seiner Arbeit über die Lymphbahnen des inneren Ohres hat Hasse[1] die betreff. wichtigen Verhältnisse auch bei den Batrachiern dargelegt und erwiesen, dass nicht nur ein *Ductus endolymphaticus* (Aquæductus vestibuli) vorhanden ist, sondern dass auch vom perilymphatischen Raume ein Gang, der von Hasse sogenannte *Ductus perilymphaticus* (Aquæductus cochleæ), der Perilymphe zum Abfluss dient. Letzterer Gang ist aber, den Verhältnissen bei den niederen Amphibien gegenüber, auf das Stück reducirt, welches an der Innenwand des Sackes, im Bereiche der Pars basilaris bei dem den Fröschen am nächsten stehenden Salamander sich fand; in Uebereinstimmung damit ist beim Frosch auch die Oeffnung zum Durchtritte des Ductus, das Foramen rotundum, weiter nach hinten an der Gehörkapsel gelagert, sogar ausserhalb des Bereiches des Cavum cranii, in dem Umfang des Foramen jugulare. »Mit dieser Reduction des Ductus nach hinten und innen zur Pars basilaris wird derselbe nun aber aus den Bereich des nach aussen von dem Sacculus befindlichen, ausgedehnten Cavum perilymphaticum geschoben, in den er sich eigentlich wie bei den übrigen Amphibien öffnen sollte. Das geschieht nun aber auf einem anderen Wege durch das Auftreten eines zweiten Canales, der sich aus dem hinteren oberen Theile der lateralwärts vom Sacke gelegenen, grossen Abtheilung des perilymphatischen Raumes entwickelt und mit einer Fortsetzung des Periostes, nach aussen von dem Foramen rotundum, der Oeffnung des Ductus perilymphaticus, durch eine kleine Knochenbrücke von ihr getrennt, die Hinterwand der Gehörkapsel gegen das Foramen jugulare durchsetzt und sich dann erst in den Ductus öffnet.« Der Abfluss der Perilymphe in das Cavum epicerebrale ist dadurch nicht aufgehoben, denn mit dem N. Vagus und Glossopharyngeus tritt, wie bei den niederen Amphibien, eine trichterförmige Ausstülpung der Gehirnhülle in das Foramen jugulare und diese verbindet sich dann bei den Fröschen mit der Abflussröhre des Cavum perilymphaticum. Gleichzeitig sehen wir dann an der Stelle der Vereinigung eine starke Anschwellung der Abflussbahn, einen Saccus perilymphaticus, im Foramen jugulare auftreten, der nach aussen in ein Lymphgefäss übergeht und sich nach innen in das Cavum epicerebrale öffnet. Der *Ductus endolymphaticus* geht bei den Batrachiern mit seiner vestibularen Oeffnung vom oberen Theil des Sacculus unterhalb und nach vorne von der weiten, spaltförmigen, in den Utriculus hineinführenden Oeffnung aus, verläuft dann als dünnwandige, mit Pflasterepithel bekleidete Röhre um den Utriculus nach oben hinten herum, um dann erst an der Innenwand des hinteren Endes des Utriculus und vor der Commissur zur Apertura aquæductus utriculi des Gehäuses emporzusteigen und frei in die Schädelhöhle, zwischen Dura und Gehirnhülle, seitwärts vom Hintergehirne ragend, einen mächtig entwickelten Sack zu bilden, der stärker entwickelt erscheint, als wir ihn bei sämmtlichen Thieren bisher kennen gelernt haben. Sein oberer Theil dehnt sich weit unter das Schädeldach und dessen Dura-Bekleidung aus, ist aber grossen Wechseln unterworfen, bald auf einen schmalen Fortsatz beschränkt, der sich mit dem der anderen Seite verbinden kann, bald, wenn auch nicht völlig, so ausgedehnt wie bei dem Axolotl und mit dem Sacke der anderen Seite communicirend. Dagegen ist die Ausdehnung an den Seitenflächen des Gehirnes ziemlich constant. Wie bei Siredon und Salamandra erstreckt sich der Sack nach vorne bis zum Vordergehirne und abwärts gegen die Gehirnbasis, oberhalb des Acusticus, bis vor den Trigeminus; ferner zieht er als ein gelappter Saccus endolymphaticus bogenförmig über die Schädelbasis, unter der Gehirnbasis, hinter der Hypophysis weg, mit dem Sacke der anderen Seite communicirend. Er greift somit von beiden Seiten her, oben und unten ringförmig um das Gehirn und bildet eine ringförmige Verbindung der beiden Labyrinthe. Eine Communication mit dem epicerebralen Raume, zwischen dem Gehirn und dessen Hülle hat Hasse hier nicht gefunden.

In seiner Arbeit über das häutige Labyrinth der Amphibien lieferte Kuhn[1] vor Allem eine ausführliche und im ganzen klare Darstellung desjenigen des Frosches. Nach einer kurzen, vorzugweise den Angaben Hasse's folgenden Beschreibung des knöchernen Labyrinths schildert Kuhn das häutige Gehörorgan in dessen Lage in demsel-

[1] C. Hasse, *Die Lymphbahnen des inneren Ohres der Wirbelthiere.* Anatomische Studien, herausgeg. v. Dr C. Hasse. H. 4, N:o XIX, 1873.

[2] Kuhn, *Ueber das häutige Labyrinth der Amphibien.* Archiv f. mikroskop. Anatomie, herausgeg. von v. la Valette St George und Waldeyer. Bd 17, 1880.

http://dl.ub.uni-freiburg.de/diglit/retzius1881-1/0215
© Universitätsbibliothek Freiburg
gefördert durch
Baden-Württemberg

ben. Das Periost ist an dem häutigen Gehörorgan durch zahlreiche Bindegewebszellen mit langen, den perilymph. Raum durchspinnenden Faserausläufern befestigt. Er beschreibt dann die Theile der Pars superior, nämlich den Utriculus mit dem Recessus, die drei Ampullen mit ihren Bogengängen. Am Utriculus ist von ihm zuerst das wirkliche grosse, elliptische Foramen utriculo-sacculare näher geschildert; dieser Theil zerfällt in zwei grössere Cavitäten, von denen die eine die beiden zusammenstehenden, die andere die frontale Ampulle aufnimmt; beide Cavitäten werden durch ein die grosse Apertura utriculi enthaltendes Septum von einander abgetheilt, welches die laterale Wand des Sinus utriculi darstellt. Die mediane Wand des Utriculus ist dicker als die laterale; die Membransubstanz selbst, im Utriculus sowohl wie in den übrigen Theilen des Labyrinthes, ist rein homogener Natur, es kommen in ihr keinerlei Faserungen vor und alle die von anderen Untersuchern beschriebenen Fasern, Risse u. s. w. dürften auf die Einwirkungen der Reagentien oder auf leichte Quetschungen zurückzuführen sein; in der homogenen, knorpelartigen Substanz liegen sparsam meist spindelförmige, selten rundliche Zellelemente eingestreut. Gegen das Innere der Utricularhöhle setzt sich das Gewebe mit einem schmalen Basalsaume ab und ist von niederem Cylinderepithel bedeckt, das sich gleichmässig durch den ganzen Hohlraum der Pars superior fortzieht; an der Aussenfläche ist keine Epithelbekleidung vorhanden. In den Ampullen ist der Innenraum von polygonalem Pflasterepithel bedeckt, mit Ausnahme der zwei grossen runden Haufen von protopl. Zellen am Boden; am Dach findet sich der Streifen der etwas höheren Pflasterzellen. Die Pars inferior besteht aus dem Sacculus und den Schneckenabtheilungen, Lagena cochleæ, Pars basilaris cochleæ, Pars initialis cochleæ, Tegmentum vasculosum. Durch das der Apertura utriculi gegenüber, aber tiefer als diese befindliche, elliptische Foramen utriculo-sacculare steht die Pars inferior mit der Pars superior (Utriculusboden) in weiter Verbindung. In toto betrachtet, stellt die Pars inferior ein blasenförmiges Gebilde dar, dessen mediane, untere und laterale Flächen selbständig und frei gelegen sind, dessen obere Fläche von dem Boden des Utriculus gebildet wird. Der besseren Veranschaulichung wegen unterscheidet Kuhn nur zwei Flächen resp. Wandungen, eine mediane und eine laterale. Am Sacculus besteht die mediane Wandung aus einer zungenförmigen, vertical gestellten Knorpelplatte aus homogenem Gewebe mit spindelförmigen Zellen und von Gefässen durchzogen; die laterale, ungemein dünne Wand »ist ein Theil jener Umhüllungsmembran, die den ganzen Hohlraum der Pars inferior an seiner lateralen Fläche begrenzt und besteht, wie diese Umhüllungsmembran überhaupt, von der sie ja nur einen Abschnitt ausmacht, aus einer zarten Bindegewebshaut mit leicht streifiger Grundsubstanz und ziemlich sparsamen kernführenden Zellen. Da, wo sie allmählig auf die knorpelige mediane Sackwandung übergeht, wird das Gefüge ihres Gewebes straffer, enthält mehr Zellgebilde und zahlreiche Pigmentzellen«. An der Innenfläche ist diese feine Sackmembran von einem schönen, polygonalen Pflasterepithel überzogen. Die Lagena stellt eine nicht ganz regelmässige, ovale Schale dar mit dicken, knorpelartigen, inwendig an den nervenfreien Stellen von einfachem Pflasterepithel bekleideten Wandungen, und einer nach dem gemeinsamen Hohlraum der Pars inferior blickenden, grossen, ovalen Oeffnung. Die Pars basilaris stelle ein flach ausgehöhltes Organ dar, dessen Ränder stark verdickt, knorpelartig sind, dessen Boden durch eine dünne Haut gebildet ist. Kuhn hält diese dünne Haut nicht, wie Hasse, für die Membrana basilaris, sondern blos für die einfache Fortsetzung der allgemeinen Hülle der Pars inferior; die Knorpelwand der Pars basilaris, in welcher er keine radiäre Anordnung der Zellen sah, ist, wie allwärts im häutigen inneren Ohre der Batrachier, von einem zarten Basalsaume bekleidet, und als Fortsetzung dieses Saumes legt sich an die Ränder der inneren Fläche des Knorpelrahmens eine feine Membran, durch welche das Organ, nach dem grossen Sackbinnenraume zu, bis auf eine kleine Oeffnung abgeschlossen wird. »Bei der aussergewöhnlichen Zartheit dieser sogenannten Basilarmembran ist es nur äusserst selten möglich, das Entstehen der Basilarmembran aus dem Basalsaume näher zu studiren. Wie der Basalsaum selbst, ist auch diese als 'Membrana basilaris' aufzufassende Haut vollkommen structurlos«. Als Tegmentum vasculosum fasst Kuhn nur jenes schalenförmige, knorpelige Gebilde auf, das, unmittelbar neben der Pars basilaris gelegen, eine kurze Strecke weit sich in die laterale Wandung der grossen Sackumhüllung verfolgen lässt; die nach der allgemeinen Umhüllungsmembran gewandte, äussere Fläche ist stark convex, und die eben erwähnte feine Membran geht weiter nach oben über die Apertura utriculi hinaus; darf aber nicht als ein zum Tegmentum gehöriger Gewebsabschnitt angesehen werden. Auffallend sind die zahlreichen Blutgefässe am Tegmentum; die knorpelig homogene Wand desselben ist inwendig mit unregelmässig polygonalen, gelblichen, körnigen Pflasterzellen, denen des Ampullenbodens ähnlich, bekleidet. Die Pars initialis cochleæ stellt ein ovales, schalenförmiges Organ dar, welches aus zwei parallel verlaufenden Knorpelschenkeln besteht, die an ihren beiden Seitenrändern in einander übergehen; der obere Schenkel ist mit

http://dl.ub.uni-freiburg.de/diglit/retzius1881-1/0216
© Universitätsbibliothek Freiburg
gefördert durch
Baden-Württemberg

dem Utriculusboden verwachsen, der untere hat eine obere Fläche nach dem Hohlraum der Pars initialis selbst und eine untere nach demjenigen der Pars inferior gerichtet. Eine schmale, den Nerven tragende Knorpelbrücke vereinigt die beiden Schenkel. Die Pars initialis sei deshalb ein platt ovales, schalenförmiges Hohlorgan, »dessen Boden durch die äussere gemeinschaftliche Umhüllungsmembran der Pars inferior und dessen Seitenwandungen von den beiden parallelen Knorpelschenkeln gebildet werden». Die knorpelige Wandung ist mit unregelmässig polygonalem Pflasterepithel bekleidet. Die vier Schneckenabtheilungen können als Ein zusammengehöriges Organ betrachtet werden. Die beiden Ductus endolymphaticus und perilymphaticus wurden von Kuhn diesmal nur in ihrem Anfange näher studirt. Von den beiden Hauptästen des Nervus acusticus zweigt sich der Ramus vestibularis in den Nervus sacculi, Nervus utriculi und die beiden Zweige für die sagittale und horizontale Ampulle; der Ramus cochlearis theilt sich ebenfalls in vier Zweige: den Nervus lagenæ, N. partis initialis, N. partis basilaris und N. ampullæ frontalis. Die Nervenfasern aller dieser Zweige geben zuletzt ihre Scheiden ab und dringen als blasse Axencylinder in das Zellenpolster der Maculæ und Cristæ acusticæ ein, verlaufen hier ohne Theilung weiter und steigen entweder direct zu den einzelnen Zellen empor oder verlaufen eine Strecke weit quer zwischen den beiden Zellschichten, kreuzen und verbinden sich vielleicht mit anderen analogen Fasern; hierdurch entsteht ein weitmaschiger, intraepithelialer Nervenplexus, von dem aus die einzelnen Axencylinder ihren Endverlauf gegen die Oberfläche der Macula nehmen. Die Macula ac. utriculi ist halbmondförmig, die Macula ac. sacculi ist länglich rund, schalenförmig, die Crista ac. partis basilaris ist halbmondförmig. Alle Nervenendstellen zeigen denselben Bau, nämlich ausser den erwähnten Nervenfasern zwei Arten von Zellen, Basalzellen und Cylinderzellen. Die Basalzellen sind runde, kernhaltige Elemente ohne Protoplasmamantel, welche in einfacher Lage dem Basalsaume aufsitzen; sowohl von letzterem als von den Cylinderzellen sind sie aber durch eine fein granulirte Masse getrennt; niemals fand Kuhn an diesen Basalzellen nach oben zwischen die Cylinderzellen hineinragende Fortsätze. Die Cylinderzellen (sog. Hörzellen) sind gross, regelmässig an einander gereiht und auf der Basalzellenschichte ruhend; ihr unteres Ende ist leicht abgerundet oder zugespitzt; ihr oberes, quer abgestutztes Ende ist von einer dünnen Cuticularmembran überzogen und mit mehreren, feinen, haarförmigen Gebilden (nicht mit je einem einzigen Haare) versehen. Die Axencylinder der Nervenfasern verbinden sich nun entweder mit dem unteren Ende einer Cylinderzelle oder dringen in deren Interstitien ein, um an der Oberfläche derselben frei zu enden; es findet sich also ein zweifacher Modus der letzten Nervenendigung vor. Die Fadenzellen Max Schultze's sind hier nicht vorhanden. Im Recessus utriculi liegt auf der Macula eine Membrana tectoria mit zahlreichen grösseren und kleineren runden Hohlräumen. Die Cristæ ac. der Ampullen tragen zwei verschiedenartige Cuticularbildungen, erstens eine einfache, dünne und structurlose Cuticularmembran, zweitens die Cupula terminalis, welche letztere mit ihrer Basis die Crista bedeckt, nach oben hin schmaler wird, glashell und aus feinen, dicht an einander vertical verlaufenden Fasern zusammengesetzt ist. Der Otolith des Sacculus sowie der sehr geringe des Recessus utriculi bestehen aus Kristallen von kohlensaurem Kalk und phosphorsaurer Magnesia. In der Lagena wurde weder eine Membrana tectoria noch ein Otolith aufgefunden. Die Crista ac. der Pars initialis ist von einer Membrana tectoria bedeckt, in welcher man zahlreiche rundliche Löcher und feine Streifen bemerkt; kein Otolith findet sich hier. Im Basilartheil findet sich auch ein Cuticulargebilde von der Form eines niederen, abgestumpften Zuckerhutes, dessen stumpfe Spitze dem Nervenepithel aufruht, obwohl man die Membran selten in directem Zusammenhange mit demselben findet. An der Spitze sind rundliche Oeffnungen und in der Masse Streifen vorhanden, aber kein Otolith.

In einem vorläufigen Aufsatze suchte ich[1] im vorigen Jahre darzulegen, dass die beim Frosche zuerst von Deiters gefundene, dann von Hasse und später auch von Kuhn unter dem Namen Anfangstheil der Schnecke (Pars initialis cochleæ) näher beschriebene Nervenendstelle in der That keinen Bestandtheil der Schnecke darstellt, sondern eine auch bei den Fischen, Reptilien, Vögeln und vielleicht Säugethieren vorkommende, besondere Nervenendstelle ist, welche ich »Macula neglecta» benannte; dem zugehörigen Nervenzweig gab ich deswegen den Namen Ramulus neglectus.

[1] Gustaf Retzius, *Zur Kenntniss des inneren Gehörorgans der Wirbelthiere.* Archiv f. Anatomie und Physiologie, Anatom. Abtheil. herausg. von His und Braune, 1880.

http://dl.ub.uni-freiburg.de/diglit/retzius1881-1/0217
© Universitätsbibliothek Freiburg
gefördert durch
Baden-Württemberg

Anatomische Beschreibung.

Tafel XXXIV und XXXV.

Nachdem durch die eben angeführten, trefflichen Arbeiten von Hasse sowie auch die neuere Arbeit von Kuhn das Gehörorgan des Frosches in so eingehender Weise behandelt worden ist, werde ich hier nur eine gedrängte Beschreibung dieses wichtigen Organs geben und dabei die Punkte besonders hervorheben, in welchen ich neue Thatsachen darlegen kann oder meine Ansichten von denen meiner Vorgänger abweichen.

Die knöcherne Gehörkapsel des Frosches ist von Hasse vor Allem so eingehend behandelt, dass ich in Betreff derselben kurz sein kann. Sie wird bekanntlich jederseits von zwei Knochen, *Prooticum* (Petrosum) und *Occipitale laterale* (mit welchem letzteren jedoch nach Hasse ein Opistoticum vereinigt sein soll), dann aber noch von den diese Knochen verbindenden, breiten Knorpelfugen (dem Primordialkranium) gebildet. Das Epioticum, das Occipitale basilare und das Occipitale superius sind bei dem Frosche nicht ausgebildet; das Frontoparietale, Squamosum und Parasphenoidale gehen nicht direct in die Zusammensetzung der Gehörkapsel ein. Im ganzen genommen wird die vordere Hälfte der betreff. Kapsel vom Prooticum, die hintere vom Occipitale laterale gebildet. Hasse hat, wie erwähnt, die knorpelig-knöcherne Gehörkapsel mit einer unregelmässigen, abgestutzten, vierseitigen Pyramide verglichen, deren Basis nach oben und etwas nach aussen, deren Spitze im wesentlichen nach unten gerichtet ist, mit einer äusseren, oberen, vorderen, hinteren und inneren Fläche. Da, wie er selbst zugiebt, die Pyramidenform bei den Batrachiern nicht eben deutlich zu Tage tritt, so werde ich die knorp.-knöcherne Kapsel mehr in ihrem Verhältniss zu dem inneren Raum und dem darin enthaltenen membranösen Gehörorgan betrachten. Die ganze Kapsel liegt beiderseits neben dem Gehirn, von oben-innen nach unten-aussen gerichtet. Ich unterscheide eine obere-äussere, eine innere-untere, eine vordere und eine hintere Fläche. Die obere-äussere ist durch eine kräftige, knöcherne Querspange, den Processus squamosus prootici, in zwei Hälften getheilt. Die obere Hälfte (die obere Fläche oder Pyramidenbasis Hasse's), nach oben-aussen gerichtet, ist vom Prooticum gebildet, ziemlich concavirt, geht vorn, umbiegend, in die vordere Fläche über, besonders medialwärts durch eine knöcherne Firste, welche den äusseren Ausdruck des vorderen Bogengangs darstellt, von ihr getrennt; hinten-innen ist sie durch eine von innen-oben nach aussen-unten verlaufende, grösstentheils knorpelige Firste, welche dem hinteren Bogengang entspricht, von der hinteren Fläche abgegrenzt. Von dem hinteren-unteren Ende dieser letzteren Firste und mit ihr zusammenhängend erhebt sich als eine knorpelige, nach vorn-aussen ziehende Firste die hintere Wurzel des Processus squamosus prootici, welcher den äusseren Bogengang beherbergt; vorn ist dieser Fortsatz knöchern und articulirt aussen mit dem Squamosum. Die unter dem Processus squamosus liegende, untere Hälfte der oberen-äusseren Fläche (die äussere Fläche Hasse's) ist unregelmässig buchtig, enthält vorn-oben eine kleine knöcherne, vom Prooticum gebildete Grube, welche nach hinten-innen, unter der vom Proc. squamosus gebildeten Firste eine schwache Furche hat, die sich an der hinteren Fläche, im Occipitale laterale, bis zum Foramen jugulare fortsetzt; der übrige Theil der unteren Hälfte der oberen-äusseren Fläche besteht aus einem rundlichen, knorpeligen Vorsprung, welcher der Knorpelfuge zwischen Prooticum und Occipitale laterale entspricht; diese Fuge enthält im hinteren Theil der oben erwähnten kleinen Grube ein rundlich ovales Loch, das *Foramen ovale* (F. vestibulare), welches zusammen mit der Grube durch die Knorpelplatte der Columella bedeckt ist; nach oben von diesem Loch setzt sich die Knorpelfuge, viel verschmälert, nach dem Proc. squamosus fort. Diese Fläche geht hinten unmittelbar in die hintere Fläche über, welche von dem Occipitale laterale gebildet wird; sie ist unten convex, geht in die untere Schädelfläche über, ist hinten von dem Condylus durch das Foramen jugulare und eine ziemlich tiefe, von da aufsteigende Furche getrennt; oben wird diese hintere Fläche der Gehörkapsel, hinter der Firste des hinteren Bogengangs liegend, vom Occipitale laterale gebildet; an der äusseren Wand des Foramen jugulare finden sich in der hinteren Kapselwand, im Occipitale laterale, zwei kleine, dicht an einander belegene, nur durch eine sehr schmale Knochenspange getrennte Löcher, welche als das *Foramen rotundum* und *Aquæductus cochleæ* gedeutet worden sind. Die vordere Fläche ist knöchern, von dem Prooti-

http://dl.ub.uni-freiburg.de/diglit/retzius1881-1/0218
© Universitätsbibliothek Freiburg
gefördert durch
Baden-Württemberg

cum gebildet, stösst nach vorn hin an die innere Schädelwand und dem weiten Canalis trigemini, unten an die untere Schädelwand, unten-aussen an dem hier articulirenden Pterygoides. Die innere-untere Kapselwand liegt mit ihrer oberen Hälfte (der inneren Fläche Hasse's) der Hirnhöhle zu, ist im ganzen nach innen gewölbt, vorn vom Prooticum, hinten vom Occipitale laterale gebildet, zwischen denen sich eine von oben nach unten ziehende, ziemlich schmale (unten aber etwas breitere) Knorpelfuge befindet. Etwa in der Mitte dieser Fuge findet sich eine kleine ovale Oeffnung, *Ap. aquæductus vestibuli*, im unteren Ende derselben Fuge bemerkt man eine etwa gleich grosse, ovale Oeffnung, *Canalis rami anterioris* (vestibularis) *acustici;* nach hinten und etwas nach oben davon, ungefähr mitten zwischen ihr und dem Foramen jugulare liegt im Occipitale laterale die etwas grössere, rundliche Oeffnung des *Canalis rami posterioris* (cochlearis) *acustici*. Die untere Hälfte der inneren-unteren Wand ist vorn vom Prooticum, hinten vom Occipitale laterale gebildet und zwischen ihnen ist die Knorpelfuge vom Parasphenoidale bedeckt, so dass letzterer Knochen gewissermassen in die Begrenzung der Gehörkapsel eingeht.

Der soeben geschilderten knorpelig-knöchernen Gehörkapsel entspricht im Inneren ein Kapselraum, welcher im ganzen ebenfalls von oben-innen nach unten-aussen gerichtet ist. Wenn man in dieser Richtung einen von vorn nach hinten ziehenden Schnitt durch die Gehörkapsel legt, so bekommt man einen guten Ueberblick des Kapselraums (Taf. XXXIV Fig. 10). Unten erkennt man eine verhältnissmässig grosse, rundliche Höhle oder tiefe Grube, welche nach unten-aussen gerichtet ist und den Sacculus nebst der Cochlea beherbergt, die *Fovea sacculi et cochleæ* (Fig. 10 *fsc*); nach oben hin geht sie in einen mehr unregelmässigen Raum über, welcher unten den Utriculus enthält und in einen kurzen, breiten, nach oben ziehenden Canal ausläuft, der den Sinus superior utriculi beherbergt. Vorn-aussen findet sich eine tiefe Grube, welche die vordere und die äussere Ampulle enthält, *Fovea ampullæ anterioris et amp. externæ.* Von den beiden letzteren gehen die beiden entsprechenden *Semicircularcanäle*, der *vordere* und *äussere*, aus; jener öffnet sich oben-hinten in den Canal des Sinus utriculi superior, dieser aber in eine Grube für die hintere Ampulle, *Fovea ampullæ posterioris,* welche nach oben-innen hin in den oben-vorn in den Canal des Sinus sup. mündenden *Canalis semicircularis posterior* übergeht. Die Fovea sacculi et cochleæ wird vorn und theilweise innen-unten und aussen vom Prooticum (Fig. 10 *pr*), hinten und theilweise innen-unten vom Occipitale laterale (*ol*) begrenzt; zwischen ihnen findet sich innen eine oben schmale, unten immer breiter werdende Knorpelfuge (*kn*), welche unten vom Parasphenoidale (*ps*) überlagert wird; nach aussen hin verbreitert sich diese Knorpelfuge und bildet den grössten Theil der äusseren Wand der Fovea sacculi et lagenæ; hier findet sich, einen kleinen Ausschnitt in dem Occ. laterale verursachend, oben-hinten in diesem Knorpel die ovale Oeffnung des Foramen ovale. Oben-hinten an der inneren Wand der Fovea sacculi et cochleæ bemerkt man im Occ. laterale die ziemlich grosse, rundliche Oeffnung, welche von Hasse als Ap. aquæductus cochleæ (Fig. 10 *ac*) gedeutet wird, und in demselben Knochen, dicht neben und nach oben-vorn von ihr, nur durch eine schmale Knochenspange getrennt, die kleinere ovale Oeffnung (Fig. 10 *fr*), welche von Hasse als Fenestra rotunda oder Foramen rotundum gedeutet worden ist. Etwas vor ihr sieht man in demselben Knochen, Occipitale laterale, eben an der oberen Grenze der Fovea sacculi et cochleæ die ziemlich grosse, rundliche Oeffnung des Canalis rami posterioris acustici (Fig. 10 *crp*), und vorn-unten davon, in der Knorpelfuge zwischen dem Occipitale laterale und Prooticum, die ovale Oeffnung des Canalis rami anterioris acustici (Fig. 10 *era*). Der vom Utriculus und Sinus utr. superior eingenommene Raum wird aussen vom Prooticum, vorn-innen von demselben Knochen, hinten-innen von dem Occ. laterale und der schmalen Knorpelfuge zwischen den erwähnten beiden Knochen begrenzt; mitten in dieser Knorpelfuge (Fig. 10 *av*) findet sich, wie oben gesagt, die ovale Oeffnung des Aquæductus vestibuli. Die Fovea rec. utriculi und die Fovea der Amp. ant. et ext. liegen im Prooticum, die Fovea amp. post. hingegen im Occ. laterale. Von den Semicircularcanälen läuft der äussere im Processus squamosus prootici, der hintere in der oberen Knorpelfuge zwischen dem Prooticum und Occ. laterale (Fig. 10 *cp*), der vordere im Prooticum (Fig. 10 *ca*), ein jeder um je eine knöcherne Säule umbiegend; der obere-hintere Theil des Canalis anterior ist von Knorpel begrenzt; über demselben lagert sich theilweise das hintere Ende des Fronto-parietale.

Was nun die accessorischen Theile des Gehörorgans betrifft, so liegen beim Frosche, wie bei den Batrachiern überhaupt, im Verhältniss zu den Urodelen nicht unbedeutend weiter entwickelte Verhältnisse vor, indem das mittlere Ohr, *Cavum tympani*, durch die *Tuba Eustachii* mit dem Schlunde in offenem Zusammenhang stehend, durch eine wirkliche *Membrana tympani* sich nach aussen hin mit der Aussenwelt in Verbindung befindet. Diese Membran, das Trommelfell, (Taf. XXXIV Fig. 11 *mt*) liegt dicht unter der Körperhaut, welche aussen in gleicher Ausdehnung eine schwache Einsenkung, als erste Andeutung eines äusseren Gehörgangs, darbietet. Das Trommelfell, welches

http://dl.ub.uni-freiburg.de/diglit/retzius1881-1/0219
© Universitätsbibliothek Freiburg
gefördert durch
Baden-Württemberg

mit der Körperhaut ziemlich innig verbunden ist, sich aber von ihr ohne besondere Schwierigkeit trennen lässt, ist schief von oben-innen nach unten-aussen in etwa halbem rechtem Winkel gegen die Horizontalebene gestellt; es ist rundlich-oval, in der Querrichtung (Höhenrichtung) gewöhnlich ein wenig länger als in der Längenrichtung des Körpers. Nach Abtragung der Körperhaut findet man die Membran in ihrem Knorpelring, Annulus membranæ tympani (Fig. 11, 12 *at*), ausgespannt; dieser Ring ist vorn-oben an dem Squamosum (*sq*) angeheftet, sonst aber nur an den umgebenden Weichtheilen, Musc. depressor maxillæ (*dm*), Musc. temporalis (*t*) und deren Fascien befestigt. Nach Hasse ist das Trommelfell zum grossen Theil durch diese Gewebe gespannt. Wenn man aber, nach Abtragung der Körperhaut, diese Muskeln und ihre Fascie rings um den Ring abschneidet, behält das Trommelfell ungefähr dieselbe Spannung. In der Mitte des Trommelfells sieht man eine kleine, weissliche, rundliche, nach unten knopfförmig endende Partie (Fig. 11 *col*), welche sich an ihm, nach oben und hinten etwas verschmälert, fortsetzt, um in der Nähe vom äusseren Rande des Ringes zu enden oder richtiger nach innen umzubiegen; es ist dies die knorpelige Anheftungsplatte der Columella der Trommelhöhle. Das Trommelfell ist sehr dünn, bindegewebig mit zahlreichen, von dem Knöpfen der Columella nach allen Seiten radiirenden Fasern, welchen, wie schon Leydig angiebt, glatte Muskelfasern, besonders in der Peripherie d. h. in der Nähe des Knorpelringes, sich beimischen; es ist inwendig von einem niedrigen Cylinderepithel als Fortsetzung der Schleimhaut der Trommelhöhle bekleidet. Nach Entfernung des Trommelfells sieht man (Taf. XXXIV Fig. 12) nach innen von ihm die von dem äusseren Rande des Knorpelringes sich fortsetzende Wandung der Trommelhöhle sich von den Seiten her schnell zu einem sehr flachen, schalenförmigen oder trichterförmigen Raum zusammenziehen. Der Boden dieses flachen Raumes ist mit pigmentirter Schleimhaut bekleidet; nach Abtragung der letzteren bemerkt man, dass sich das knorpelige Gewebe des äusseren, spannenden Ringes des Trommelfelles unmittelbar nach innen hin fortsetzt, in dieser Weise grösstentheils die eigentliche Wand des flachen, schalenförmigen Raumes bildend. Am Boden dieser flachen Schale bemerkt man aber eine länglich-ovale Spalte (Fig. 12 *ct*), welche von oben-vorn nach unten-hinten gerichtet ist und nach dem Inneren der Trommelhöhle führt. Am oberen, etwas breiteren Ende dieser Spalte ist die eben erwähnte Umbiegungsstelle der Columella befestigt. Der sog. Knorpelring ist aber nicht oben-vorne durch das Squamosum etwa in einem Viertel seines Umfanges unterbrochen, wie Hasse angiebt; er ist in der That eher eine ringförmig gebogene, schalenförmige oder, wie Windischmann sagt, abgestutzt trichterförmige Scheibe, welche mit ihrem eine Spalte führenden Boden nach innen-unten gezogen steht, vorn und unten am breitesten ist und zwei sich stark verschmälernde Schenkel oben an der Anheftungsstelle der Columella, am oberen Ende der Spalte, gegen einander sendet, wodurch eben der Ring vollständig wird. Die erwähnte Spalte, welche vorn-oben und vorn-unten vom Squamosum, hinten von Weichtheilen begrenzt ist und an deren Dach die noch knorpelige Columella aufgehängt ist, führt von der äusseren, jetzt beschriebenen Abtheilung der Trommelhöhle in die innere Abtheilung derselben hinein; diese innere Abtheilung ist eine vorn und oben vom Squamosum und Proc. squamosus prootici, innen von der Knorpelfuge (Primordialkranium) zwischen Prooticum und Occipitale laterale (Opistoticum), hinten von Weichtheilen (M. depressor maxillæ) begrenzte, rundliche, nicht besonders ausgiebige, von einer Schleimhaut bekleidete Höhle, welche, am Dach in die Schleimhaut eingebettet, die nach innen hin ziehende knöcherne Partie der Columella aufgehängt trägt; durch das innerste, knorpelige, oval erweiterte Endstück der Columella wird das hinten an der inneren Wand der Trommelhöhle befindliche Foramen ovale (Fenestra ovalis) bedeckt, indem es sich ihm von aussen her anlegt. Diese so eben beschriebene, innere Abtheilung der Trommelhöhle öffnet sich nun durch einen räumlichen, kurzen Gang, die Tuba Eustachii, direct in den hinteren Theil der Mundhöhle, den Schlund; dieser Gang ist vorn-aussen und innen vom Pterygoides, hinten von Weichtheilen, in welche der knorpelige Processus styloideus eingebettet nach unten steigt, begrenzt; das Lumen des Ganges sowohl als seine untere Schlundöffnung ist im ganzen rundlich-oval, obwohl die Gestalt durch veränderte Lage der hinteren Weichtheile wechseln kann. Durch die Oeffnung der Tuba kann man von unten her die Trommelhöhle zum grössten Theil überblicken, sogar durch die Spalte des Knorpeltrichters das Trommelfell mit dem Ansatze der Columella beobachten. Die *Columella* (Taf. XXXIV Fig. 13 I, II) besteht, wie Windischmann im ganzen richtig beschrieben hat, aus drei Abtheilungen, nämlich: einer äusseren knorpeligen, einer mittleren knöchernen und einer inneren knorpeligen. Die äussere knorpelige (Fig. 13, I, II *a*) besitzt eine ovale, in der Mitte des Trommelfells befestigte Endfläche (a^1), ist übrigens etwas dreieckig, abgeplattet, liegt mit dem äusseren-oberen Rande dem Trommelfell an und läuft mit den inneren zwei Ecken in je einen Vorsprung hinaus, nämlich: in einen oberen, kurzen (Fig. 13, II a^{11}), welcher mit der knöchernen Abtheilung zusammenhängt

http://dl.ub.uni-freiburg.de/diglit/retzius1881-1/0220
© Universitätsbibliothek Freiburg
gefördert durch
Baden-Württemberg

und einen unteren-inneren, sehr langen schmalen (Fig. 13, II a^{III}), welcher wie die übrige Columella in der Schleimhaut eingebettet liegt. Der kurze Vorsprung ist mit einem schmalen biegbaren Halse versehen. Die zweite, knöcherne Abtheilung (Fig. 13, I, II *b*) besteht aus einem langen, schmalen Stabe, welcher nach innen zu sich verdickt und zuletzt mit einem breiteren, platten, schief abgestutzten Ende an der dritten Abtheilung befestigt ist; kurz vorher sendet aber die mittlere knöcherne Abtheilung einen kurzen, knöchernen Vorsprung (Fig. 13, I, II b^1) aus, welcher mit seinem knorpeligen Ende den Ansatz eines quergestreiften Muskels (Fig. 13, I, II *m*) trägt. Die dritte, knorpelige Abtheilung, an der knöchernen Endfläche der zweiten befestigt, bildet im ganzen eine unregelmässig ovale Platte (Fig. 13, I, II *c*), welche mit abgerundeten Rändern versehen und an der inneren freien Endfläche etwas concav ist. Diese Endfläche liegt nun von aussen her der Fenestra ovalis der Gehörkapsel an; die Endfläche, in welcher auch gewöhnlich eine kleine Partie der knöchernen Abtheilung einzugehen scheint, ist aber bedeutend grösser als das ovale Fenster, sie legt sich demselben auch nicht dicht an, sondern befestigt sich durch sehniges Bindegewebe mit ihrem Rande an der Aussenfläche der Gehörkapsel, einen freien ovalen Raum oder eine Grube, eine *Fossa fenestræ ovalis* zwischen sich und der Gehörkapselwand bildend; da diese Fossa an ihrem Umkreise durch Bindegewebe begrenzt wird, ist die Fenestra ovalis ihre einzige Oeffnung (Taf. XXXIV Fig. 14), wo man von innen her durch die Fenestra ovalis (*fo*) in diese Fossa (*ffo*) hineinblicken kann. Es nimmt diese Fossa, wie wir unten sehen werden, eine eigenthümliche Ausstülpung des perilymphatischen Raumes (des Periostes) in sich auf.

In die oben beschriebene knorpelig-knöcherne Gehörkapsel eingeschlossen liegt das membranöse Gehörorgan. Es füllt aber jene, wie bekannt, nicht vollständig aus; zwischen ihm und dem die Kapselwand eng bekleidenden Periost ist vielmehr ein im ganzen nicht unbedeutender *perilymphatischer Raum* vorhanden. Bei vorsichtigem Herauspräpariren folgt das Periost in natürlicher Lage und Verbindung mit dem häutigen Gehörorgan, so dass man hierdurch eine genaue Kenntniss seiner Grössenverhältnisse bekommen kann. Am weitesten ist der fragliche Raum am unteren Theile des Gehörorgans, in der Fovea sacculi et cochleæ, besonders aussen und hinten, doch weniger vorn (Taf. XXXIV Fig. 4 *per* und Fig. 5 *per*) und am wenigsten innen (Fig 5 per^1), wo er nur einen engen Spaltenraum darstellt; etwas höher oben, an der äusseren hinteren Seite, an dem Tegmentum vasculosum, ist der perilymphatische Raum auf Null reducirt, indem das Periost hier innig anhaftet. Am oberen Theil des Gehörorgans, am Utriculus mit dem Sinus superior sowie an den Ampullen und Bogengängen ist der Raum verhältnissmässig weit; an den Bogengängen ist derselbe viel geräumiger an der concaven Seite (Fig. 4 *per*), so dass die Bogengänge, wie gewöhnlich im Wirbelthierreich, excentrisch in ihren Canälen liegen; dies ist auch gewissermassen mit den Ampullen, besonders mit der äusseren und der vorderen der Fall. Die äussere Begrenzung des perilymphatischen Raumes, das Periost (resp. Perichondrium), ist eine sehr dünne Bindegewebsmembran, welche aus sehr zahlreichen feinen, sich kreuzenden, elastischen Fäserchen und einem Beleg von Häutchenzellen mit mehr oder weniger sparsamem, platt ausgebreitetem oder um die grossen Kerne in verzweigte Fortsätze auslaufendem Protoplasma besteht. Von dieser eigentlich periostalen Membran (*per*) gehen bald reichlicher, bald sparsamer verzweigte Faserbündel aus, welche den perilymphatischen Raum mit einem eigenthümlichen Netzwerk durchziehen (Taf. XXXV Fig. 14 *pg*) und an der äusseren Wand des membranösen Gehörorgans sich befestigen. An den Maschen dieses Netzwerkes, in welchem zahlreiche elastische Fäserchen verlaufen, liegen ebenfalls Zellen mit verzweigtem Protoplasma und hie und da finden sich in den Maschen grosse, körnige, frei liegende Zellen von dem Aussehen der Wanderzellen (*wz*). Im ganzen kann man meiner Ansicht nach das erwähnte Netzwerk nicht, wie es gewöhnlich beschrieben wird (Hasse, Kuhn), als ein verzweigtes Zellennetz betrachten, sondern vielmehr als ein Balkennetz mit anliegenden Zellen.

Von dem perilymphatischen Raume gehen zwei wichtige Gänge als Ausstülpungen desselben aus, nämlich: der Ductus endolymphaticus und ein bisher unbeschriebener Gang. Ich beginne mit dem letzteren. Am unteren-hinteren Umfang des den Sacculus umgebenden Theils dieses Raums findet sich an der Aussenfläche, eben da wo die Fenestra ovalis der Gehörkapsel belegen ist, eine ovale Oeffnung (Taf. XXXIV Fig. 4 *adf*) in der periostalen Bekleidung des perilymphatischen Raums; diese Oeffnung führt zu einem ziemlich räumlichen Gang, indem die periostale Wand sich hier zu einer Röhre, die ich *Ductus fenestræ ovalis* (Fig. 4, 5 *dfo*) benennen will, ausstülpt; diese Röhre wendet sich zuerst nach aussen und vorn, tritt durch die Fenestra ovalis in die oben beschriebene, zwischen der inneren knorpeligen Abtheilung der Columella und der äusseren Gehörkapselwand befindliche, platt-ovale Höhle, Fossa fenestræ ovalis, aus und erweitert sich, nach oben steigend, zu einem rundlichen abgeplatteten, blind endigenden, sackförmigen Ende, *Saccus fenestræ ovalis*, welches in der oben erwähnten Fossa logirt (Taf. XXXIV Fig. 4, 5 *sfo*).

http://dl.ub.uni-freiburg.de/diglit/retzius1881-1/0221
© Universitätsbibliothek Freiburg
gefördert durch
Baden-Württemberg

Die Wandung der Röhre und des Sackes ist wie die periostale Wand des perilymphatischen Raumes gebaut und dünn, trägt aber an der Aussenseite nur am Abgang einige dunkle, verzweigte Pigmentzellen.

Der zweite Gang des perilymphatischen Raumes ist der beim Frosch von Hasse entdeckte *Ductus perilymphaticus* (Taf. XXXIV Fig. 4, 6 *dp*). Er geht eine Strecke höher oben und hinten vom Ductus fenestræ ovalis, hinter dem Nervus acusticus, eben in der Gegend der cochlearen Theile des Gehörorgans, nach hinten und oben von der Lagena mit ziemlich grosser, rundlich ovaler Oeffnung als directe Fortsetzung der periostalen Wandung des perilymph. Raums aus; er bildet eine kurze, breite Röhre, welche durch die oben erwähnte Oeffnung des Aquæductus cochleæ der Gehörkapsel (Taf. XXXIV Fig. 10 *ac*) aus der letzteren nach hinten-innen in den Canalis jugularis (des Glossopharyngeus und Vagus) austritt; hier erweitert er sich, neben den Nerven liegend, zu einer ovalen Ausstülpung, einem Sacke, *Saccus perilymphaticus* (Taf. XXXIV Fig. 4, 6 *spl*); nach vorn-innen geht von dem Halse des Sackes eine Fortsetzung der Röhre hervor (Fig. 4, 6 *dp*[1]), welche, wie Hasse dargelegt hat, mit dem Subarachnoidalraum des Gehirns zusammenhängt. Wie dieser Forscher habe auch ich eine Reihe von Injectionen vom perilymphatischen Raum des Gehörorgans aus gemacht und konnte stets schon bei dem leisesten Druck sogleich die Flüssigkeit durch die erwähnte Röhre in die Gehirnhöhle eintreten sehen. Die Wandung des Ductus und Saccus perilymphaticus ist mit der des perilymphatischen Raumes übereinstimmend, im ganzen dünn, bindegewebig; Pigmentzellen wurden fast gar nicht an ihr angetroffen; sie zerreisst beim Auspräpariren leicht; besonders ist es schwierig, ihren directen Zusammenhang mit der Gehirnhaut zu demonstriren; es gelang mir jedoch einige Mal ziemlich gut. Wie verhält sich aber das andere Ende des Ductus perilymphaticus? Nach mehrfachem Suchen gelang es mir beim Frosche wie bei den anderen Anuren zu finden, dass der Gang, nachdem er sich an der Pars basilaris eingesenkt hat, unter dem Sinus posterior utr., zwischen diesem und der Pars neglecta, röhrenförmig nach oben-aussen läuft und dann weiter an der lateralen Seite des hinteren Endes des äusseren Bogengangs hoch nach oben bis zum Sinus superior utr. steigt, um hier, über dem Hinterende des äusseren Bogenganges liegend (Taf. XXXIV Fig. 9 *dp*), nach vorn und dann nach unten umzubiegen und an der lateralen Seite des Utriculus und Sacculus in den grossen perilymphatischen Raum überzugehen. An der hinteren-äusseren Seite der Pars neglecta entsteht gerade durch diesen vorbeistreichenden Gang der Anschein von einer durch den nur scheinbar in eine freie membranöse Brücke eingebetteten Ramulus neglectus von der sog. vorderen grösseren Abtheilung abgegrenzten, hinteren kleineren Abtheilung der Oeffnung der Pars neglecta, wie es von den Forschern bisher geschildert wurde und ich auch früher annahm. Die Pars neglecta besitzt aber nur eine und ungetheilte Oeffnung (s. u.).

Am membranösen Gehörorgan (Taf. XXXIV Fig. 1—3) des Frosches unterscheidet man folgende Theile: *Utriculus* mit dem *Sinus superior*, *Recessus utriculi*, *Ampulla anterior* mit *Canalis m. anterior*, *Ampulla externa* mit *Canalis m. externus*, *Ampulla posterior* mit *Canalis m. posterior*, *Sacculus* mit dem *Ductus* und *Saccus endolymphaticus*, *Pars neglecta*, *Lagena cochleæ*, *Pars basilaris cochleæ*, und das sog. *Tegmentum vasculosum*.

Von Nervenendstellen unterscheidet man: *Macula ac. recessus utriculi*, drei *Cristæ ac. ampullarum*, *Macula ac. sacculi*, *Macula ac, neglecta*, *Papilla ac. lagenæ cochleæ*, *Papilla ac. basilaris cochleæ*.

Der Nervus acusticus zerfällt gleich nach dem Abgange von der Medulla obl. in zwei Aeste, *Ramus anterior* und *Ramus posterior*, welche eine kleine Strecke dicht neben einander, der hintere über und hinter dem vorderen, verlaufen, um dann nach vorn, resp. nach hinten zu gehen. Der *Ramus anterior* läuft nach vorn-aussen unter dem Utriculus, giebt hier zuerst nach unten-aussen den *Ramulus sacculi*, dann den aus mehreren kleinen Faserbündeln bestehenden *Ramulus rec. utriculi* nach oben-vorn und aussen ab und theilt sich dann in den *Ramulus ampullæ anterioris* und *Ramulus ampullæ externæ*, welche zuerst eine Strecke neben einander gehen, um dann zu der Crista ihrer resp. Ampulle sich zu wenden. Der *Ramus posterior* ist nach hinten-aussen gerichtet, giebt zuerst nach unten den *Ramulus lagenæ* ab und theilt sich zuletzt in den nach oben ziehenden *Ramulus neglectus*, den nach unten-hinten gehenden, kurzen *Ramulus basilaris* und den nach hinten-aussen verlaufenden *Ramulus ampullæ posterioris*.

Der *Utriculus* (Taf. XXXIV Fig. 1—3 *u*) ist ein von dem Recessus utriculi ausgehender, von vorn-aussen zuerst nach hinten-innen-oben steigender, unregelmässiger, weiter Cylinder, welcher sich dann nach unten-aussen-hinten umbiegt und in dieser Richtung, verschmälert, als *Sinus posterior* bis zur hinteren Ampulle verläuft. Ungefähr an seiner Mitte wird er gewissermassen durch eine Scheidewand in zwei Abtheilungen, eine vordere und eine hintere, getheilt; diese Scheidewand ist aber sehr unvollständig, indem sie grösstentheils von einer grossen Oeffnung eingenommen wird; die Scheidewand mit ihrer Oeffnung (Taf. XXXIV Fig. 1, 2, 7 *au*), welche von einigen For-

http://dl.ub.uni-freiburg.de/diglit/retzius1881-1/0222
© Universitätsbibliothek Freiburg
gefördert durch
Baden-Württemberg

schern die *Apertura utriculi* benannt wurde, kommt indessen eigentlich dadurch zu Stande, dass das hintere, stark erweiterte Ende des äusseren Bogengangs hier in den Utriculus schief von hinten her einmündet; wie gewöhnlich entsteht am hinteren Rande dieser Einmündungsstelle eine sensenförmige Falte der Wand, und diese Falte, welche sich oben und unten eine Strecke an der Utriculuswand, obwohl viel niedriger, fortsetzt, bildet die Scheidewand, die sog. Apertura utriculi einrahmend; an der vorderen-inneren Wand giebt es aber keine oder eine nur schwach erhöhte Scheidewand; die Utriculuswand, an deren medialer Aussenfläche der Ductus endolymphaticus emporsteigt, bildet hier die unmittelbare Begrenzung der Oeffnung. Durch diese Anordnung wird nun gewissermassen der Utriculus in eine vordere und eine hintere Abtheilung getrennt und diese beiden communiciren mit einander durch die grosse Oeffnung; in die hintere mündet direct, dicht hinter der letzteren, der *Sinus superior*, welcher als eine ziemlich kurze cylindrische Röhre nach oben steigt und die beiden sog. verticalen Bogengänge empfängt. In die vordere Abtheilung mündet von hinten her das hintere Ende des äusseren Bogengangs und setzt sich in dasselbe direct fort. Diese letztere Utriculusabtheilung ist im ganzen räumlich, besonders aber dicht vor der Apertur und vorn am Uebergang zum Recessus ausgebuchtet, zwischen diesen Ausbuchtungen aber leicht sattelförmig eingeschnürt. An der unteren Wand dieser Abtheilung, hinten bei der Einmündung des äusseren Bogengangs und dicht neben und lateralwärts von der Apertura utriculi befindet sich die spindelförmige oder schmal-ovale Oeffnung zum Sacculus, *Canalis utriculo-saccularis* (Taf. XXXIV Fig. 1, 2, 3, 7 *cus*), welcher in den ersten Abhandlungen Hasse's nicht klar dargestellt, in einer späteren aber erwähnt ist und dann neulich von Kuhn richtig beschrieben wurde. Diese Oeffnung greift etwas auf der Vorderwand des Utriculus über und ist in der Längenrichtung desselben gestellt, mit dem breiteren Ende nach hinten und dem schmaleren, mehr zugespitzten Ende nach vorn; auf ihr Verhalten zu den nach unten von ihr befindlichen Theilen komme ich bald zurück. Das vordere Ende des Utriculus biegt sich, indem es sich nach unten senkt, nach aussen und geht, sich erweiternd, in den etwas blasenförmigen *Recessus utriculi* (Taf. XXXIV Fig. 1, 2, 3 *rec*) über, an dessen Boden die breit nierenförmige, von einer dünnen Otolithenscheibe bedeckte *Macula ac. recessus utriculi* (Taf. XXXIV Fig. 1, 3, 8 *mu*) mit den in ihr ausstrahlenden Bündeln des Ramulus rec. utriculi sich befindet. Unter ihr verlaufen neben einander der Ramulus amp. anterioris und Ramulus amp. externæ nach vorn zu den betreffenden Ampullen, welche dicht neben einander vom vorderen-äusseren Ende des Recessus mit weiter Oeffnung ausgehen. Der Otolithenscheibe gehört eine der Macula überall aufliegende, dünne Scheibe homogener glasiger Substanz an, in welcher man zahlreiche vacuolenartige Räume findet; an den Rändern dieser als Deckmembran aufzufassenden Scheibe erkennt man eine streifige Beschaffenheit. Die vordere Ampulle, *Ampulla anterior* (Taf. XXXIV Fig. 1, 2, 3, 8 *aa*), ist eine rundlich-ovale Blase mit niedrigem, etwas zugedrücktem Dach (Taf. XXXV Fig. 1, in querem Durchschnitt der Ampulle); an ihrem Boden findet sich das quergestellte, durch Faltung der Wand entstandene, ziemlich niedrige Septum mit der an seinem freien Rande belegenen *Crista acustica* (*cr*); letztere hat, von oben gesehen (Taf. XXXIV Fig. 8 *aa—cr*), einen concaven vorderen und hinteren Rand mit einem mittleren Vorsprunge und erweitert sich stark an beiden Enden, welche als breite, abgerundete Partien an den Seitenwänden der Ampulle etwas emporsteigen; in ihrer Mitte erhöht sich die Crista zu einem niedrigen Hügel, wie es in der Ansicht von vorn und hinten (Taf. XXXV Fig. 1 *cr*) ersichtlich ist. Auf der Crista ruht eine *Cupula terminalis* (Taf. XXXV Fig. 1 *cu*), welche im ganzen dem entsprechenden Gebilde bei den Fischen sehr ähnlich gestaltet ist, indem sie oben von einer Seite zur anderen kuppelförmig gewölbt erscheint, doch ist sie niedriger als bei den Fischen; die untere Fläche, gleichsam nach der Crista gegossen, liegt ihr nahe an und ist nur durch einen schmalen Spaltenraum von ihr getrennt; diese untere Fläche ist also der Länge nach concav und in der Mitte schmal, nach beiden Enden hin breiter; die Enden sind aber nicht abgerundet, sondern ausgehöhlt und von ihnen steigt an den Seitenflächen der Cupula jederseits eine seichte Rinne bis zur Oberfläche empor. Von oben betrachtet (Taf. XXXV Fig. 3) zeigt deswegen die Cupula, wie bei den Fischen, eine schmal biconcave Gestalt mit ebenfalls concavirten Endflächen. Ihre Substanz ist sehr weich, hell und durchsichtig; man sieht sie deswegen am besten nach Färbung mit Anilin; die Cupula fällt ziemlich leicht ab; man bemerkt in ihr von oben nach unten verlaufende, dichte, parallele Streifen, welche die Zusammensetzung aus feinen Fäserchen angeben. Die Ampulle ist nach vorn-aussen und ein wenig nach oben gerichtet und geht in den vorderen Bogengang, *Canalis m. anterior* (Taf. XXXIV Fig. 1, 2, 3 *ca*), über, welcher zuerst nach vorn und oben, dann in sanftem Bogen nach oben-hinten-innen läuft, um etwas erweitert oben in den Sinus superior utriculi einzumünden. Die dicht neben und nach aussen von der vordern Ampulle vom vorderen Ende des Recessus nach aussen ausgehende äussere Ampulle, *Ampulla externa* (Taf.

http://dl.ub.uni-freiburg.de/diglit/retzius1881-1/0223
© Universitätsbibliothek Freiburg
gefördert durch
Baden-Württemberg

XXXIV Fig. 1, 2, 3, 8 *ae*), ist ebenfalls eine ovale Blase von einer der vorderen ziemlich ähnlichen Gestalt und Grösse, doch wendet sie ihr Dach, welches hier höher und gewölbter ist (Taf. XXXV Fig. 10, die Ampulle in transversalem Durchschnitt), nach hinten, ihren Boden nach vorn; das vertical gestellte, sehr niedrige Septum transversum trägt eine, von ihrer Oberfläche gesehen, dreieckige, etwas concavirte *Crista acustica*, deren breiteres, abgerundetes Ende nach oben, deren spitzes Ende nach unten gerichtet ist; auf der Crista ruht eine verhältnissmässig sehr hohe Cupula terminalis (Taf. XXXV Fig. 10 *cu*), welche von oben (eigentlich hinten) gesehen dreieckig, nach dem einen Ende breit, nach dem anderen sehr schmal ist (Taf. XXXV Fig. 12), indem die untere Fläche und dadurch die ganze Cupula die Gestalt der Crista wiedergiebt. In der Substanz der Cupula sieht man wie bei den Fischen eine verticale Streifung, welche von einer Zusammensetzung aus feinen Fasern herrührt. Die äussere Ampulle setzt sich in den äusseren Bogengang, *Canalis m. externus* (Taf. XXXIV Fig. 1, 2, 3 *ce*), fort, welcher nach aussen-hinten, dann nach hinten-innen und etwas nach oben, dem Dach der hinteren Ampulle anliegend, läuft, um zuletzt, nach innen und vorn umbiegend und trompetenförmig sehr erweitert, wie oben erwähnt, in den Utriculus, und zwar in das hintere Ende der vorderen Abtheilung desselben einzumünden. Die hintere Ampulle, *Ampulla posterior* (Taf. XXXIV Fig. 1, 2, 3, 7 *ap*), welche vom hinteren Ende des Sinus posterior utriculi ausgeht und nach aussen-hinten gerichtet ist, hat sammt ihrer Crista und Cupula eine mit der der vorderen Ampulle fast ganz übereinstimmende Gestalt (Taf. XXXV Fig. 1, 3 *cr, cu*) und geht in den sich nach aussen-oben ziehenden hinteren Bogengang, *Canalis m. posterior* (Taf. XXXIV Fig. 1, 2, 3 *ce*) über, welcher dann nach oben-innen und vorn in schönem Bogen zum oberen Ende des Sinus superior verläuft, um dort einzumünden.

Nach dieser Beschreibung der oberen Partie des Gehörorgans des Utriculus, der drei Ampullen und Bogengänge, gehen wir zur unteren Partie desselben über und fangen mit dem Sacculus an. Der *Sacculus* (Taf. XXXIV Fig. 1, 2, 3 *s*) bildet eine unter dem Utriculus und besonders dessen vorderer Abtheilung liegende, ovale Blase, welche nach aussen-unten gerichtet ist; unten ist er von vorn-innen nach hinten-aussen ziemlich abgeplattet, oben ist er hingegen weiter (Taf. XXXIV Fig. 5 *s*, die hintere Hälfte des frontal durchgeschnittenen Gehörorgans darstellend). An der medialen, zugleich etwas nach vorn gewandten Wand des Sacculus befindet sich die rundlich-ovale *Macula acustica sacculi* (Taf. XXXIV Fig. 1, 2, 3 *ms*), zu welcher der von oben her kommende *Ramulus sacculi* (Fig. 1, 2, 3 *rs*) sich fächerförmig ausbreitet. Auf ihr ruht die grosse Otolithenmasse des Sacculus, welche als eine rundliche, etwas abgeplattete Scheibe den allergrössten Theil des Sacculus, besonders die unteren Partien desselben ausfüllt; der Macula zunächst findet sich an dem Otolithen eine sparsame homogene, glasige Masse, in welcher vacuolenartige Räume vorkommen. Nach oben und innen läuft vom Sacculus als eine von ihm ausgehende Verlängerung mit schmaler, ovaler Oeffnung der enge, röhrenförmige *Ductus endolymphaticus* (Taf. XXXIV Fig. 1, 2, 7 *de*) an der inneren, medialen Wand des Utriculus nach oben empor; wie erwähnt, liegt er dem Utriculus eben dort an, wo der vordere Rand der sog. Apertura utriculi sich befindet, und scheint diese Wand gewissermassen ein wenig einwärts zu drängen. Am Winkel zwischen dem Utriculus und dem Sinus superior angelangt steigt der Gang nur noch ein wenig empor und biegt sich dann nach innen, in die Apertura aquæductus vestibuli der Gehörkapsel eintretend. Nachdem er durch diesen kurzen Kanal gedrungen ist, befindet er sich in der Schädelhöhle. Hier sah Hasse ihn, wie oben in der Historik angegeben wird, in einen grossen, gelappten, das Gehirn oben und unten umfassenden Sack übergehen. In der That findet sich hier, wie bei anderen Amphibien, an beiden Seiten des Gehirns zwischen ihm und der Schädelwand ein grosser, eigenthümlicher, sehr dünnwandiger Sack, an dem man zahlreiche, kleine, mit Blutgefässschlingen versehene Läppchen wahrnimmt. Diese Säcke stehen mit den Ductus endolymph. in Verbindung und enthalten eine Menge von Kristallen, welche den Otolithenkristallen vollständig ähnlich sind.

Dicht hinter und etwas nach aussen von der Einmündungsöffnung des Ductus endolymphaticus in den Sacculus findet sich an der Wand des letzteren die schon oben näher beschriebene Communicationsöffnung zum Utriculus, *Canalis utriculo-saccularis* (Taf. XXXIV Fig. 1, 2, 3, 7 *cus*). Wir stehen jetzt vor der eigentlich verwickelten Partie des Gehörorgans. Der Sacculus geht nach oben-hinten ohne bestimmte Grenze in diese aus mehreren besonderen Abtheilungen zusammengezetzte Partie, welche grösstentheils aus den cochlearen Theilen besteht. Bei dem frontal durchschnittenen Gehörorgan blickt man an der hinteren Hälfte desselben (Taf. XXXIV Fig. 5) direct und offen in diese Theile hinein. Sie sind im ganzen drei an der Zahl. Dem eigentlichen Sacculusraum zunächst liegend findet sich die *Lagena cochleæ* (Taf. XXXIV Fig. 1, 2, 5, 6, 7 *l*); sie bildet eine ovale Ausbuchtung der Wand des membranösen Gehörorgans, deren breiteres Ende nach vorn, deren schmaleres nach hinten gerichtet ist;

http://dl.ub.uni-freiburg.de/diglit/retzius1881-1/0224
© Universitätsbibliothek Freiburg
gefördert durch
Baden-Württemberg

vermittelst einer rundlichen, grossen, ihrem hinteren Ende näher liegenden Oeffnung communicirt sie mit dem grossen Raum, in welchen der Sacculusraum nach oben-hinten ausläuft und der ihm und den cochlearen Theilen gemeinsam ist. An der hinteren Wand der Lagena liegt die länglich ovale *Papilla acustica lagenæ* (Taf. XXXIV Fig. 1, 2, 5, 7 *pl*), in welcher sich der Ramulus lagenæ breit fächerförmig ausbreitet; auf der Papilla fand ich stets eine Otolithenansammlung, welche auf einer unregelmässig ovalen, hyalinen, aus zahlreichen Kugeln zusammengesetzten Deckmembran ruht. Nach hinten und oben von der Lagena trifft man die zweite Abtheilung der Cochlea, die *Pars basilaris cochleæ* (Taf. XXXIV Fig. 1, 2, 5 *pb*, 7; Taf. XXXV Fig. 15—18). Sie bildet eine kleine, eigenthümliche Ausbuchtung der hier sehr verdickten Wand. Von verschiedenen Seiten her betrachtet hat sie ein sehr verschiedenes Aussehen und ist im ganzen sehr schwer zu beschreiben. Sie bildet eine ovale, ziemlich tiefe Tasche mit schön ovaler innerer Oeffnung, deren Längenrichtung von vorn-oben nach hinten-unten gestellt ist, deren Ebene nach vorn-aussen sieht. Von vorn-oben tritt zum vorderen-oberen Ende der Oeffnung der kurze platte Ramulus basilaris hinab. Der gegenüber liegende Rand der Oeffnung senkt sich nun zu der eigentlichen Tasche, deren Boden nach unten-hinten gerichtet ist; sowohl der Boden als die Wände derselben sind von sehr dickem und steifem Gewebe gebildet; nur an der vorderen-inneren Wand der Tasche, eine kleine Strecke nach innen von dem vorderen-oberen Ende der erwähnten Oeffnung, befindet sich eine rundliche Partie, welche sich wie ein Loch ausnimmt, die aber von einer sehr dünnen Membran (*mb*) geschlossen ist. Diese Membran, welche von Hasse als Membrana basilaris und als eine Fortsetzung der Basalmembran der Wandung betrachtet wird, hängt innig mit der übrigen Wand zusammen und ist nur als eine sehr verdünnte Partie derselben anzusehen. Ich bin auch geneigt, diese Membran als der Membrana basilaris der Reptilien homolog aufzufassen, kann sie aber nicht als die Basalmembran der membranösen Wand betrachten. Von der Aussenfläche gesehen bildet diese dünne, rundliche Partie den Boden einer schalenförmigen Vertiefung der dicken Wand, und an den Rändern dieser Vertiefung haftet sehr innig der Rand des in dieser Gegend eingesenkten, oben beschriebenen *Ductus perilymphaticus* (Taf. XXXV Fig. 15—18 *dp*). Bei näherer Untersuchung findet man nun, dass der Nerv, Ramulus basilaris (*rb*), welcher platt und zuerst gleichbreit verläuft, sich dann in wenigstens zwei Bündel theilt und diese etwas auseinander sendet, aber nicht, wie gewöhnlich angegeben wird, zum vorderen-oberen Ende der Oeffnung der Tasche tritt, sondern vielmehr zur Wand derselben dicht neben dieser Oeffnung (Taf. XXXV Fig. 15, 17, 18 *mb*), ungefähr in der Mitte zwischen dem inneren Oeffnungsrande und dem von der dünnen Membran geschlossenen Loche. Hier befindet sich deswegen auch die Nervenendstelle, die *Papilla ac. basilaris* (Taf. XXXV Fig. 15, 16, 18 *ppb*[1]), welche gewöhnlich als halbmondförmig beschrieben wird; von der ovalen Oeffnung her gesehen hat sie zwar diese Form, indem sie mit ihren Enden nach beiden Seiten hin an den Wänden der Tasche emporsteigt; von der Fläche betrachtet zeigt sie aber eine schmal-ovale oder spindelförmige Gestalt (Fig. 15, 18 *ppb*[1]), auch sieht man den unter ihr liegenden platten Nerven durch sie hindurch schimmern. Diese Nervenendstelle ist ganz isolirt und hängt nicht mit anderen solchen zusammen. In der Tasche befindet sich noch die schon von Deiters gesehene *Deckmembran*, welche jedoch nicht immer direct auf der Papilla acustica liegend gesehen, sondern zuweilen, wahrscheinlich durch Einwirkung der Präparationsflüssigkeit, quer in der Tasche, von der Papille durch einen Zwischenraum getrennt, aufgehängt gefunden wurde. Sie ist ein besonderes Gebilde ohne Zusammenhang mit Deckmembranen der angrenzenden Nervenendstellen. Im ganzen hat sie eine sehr eigenthümliche Gestalt; der inneren ovalen Oeffnung zunächst hat sie einen der Papille zugewandten, zuweilen geraden, gewöhnlich aber convexen Rand, welcher sich nach beiden Seiten zu je einer dreieckigen, jederseits der Wand der Tasche oder eigentlich dem hier ziemlich hohen, cylindrischen Epithel innig anhaftenden Partie verdickt (Taf. XXXV Fig. 16 *mt*). Gegen das Innere der Tasche verdünnt sich die Membran und wölbt sich etwas kuppelförmig mit vorderer-oberer concaver und hinterer-unterer convexer Fläche, in dem Raum der Tasche ausgespannt. In dieser Membran (Taf. XXXV Fig. 19) findet man an beiden Flächen runde Löcher, von denen die glasig homogene Substanz durchziehende Canäle (Fig. 20) ausgehen.

Die dicke Wand der soeben beschriebenen Pars basilaris hängt mit der Wand der umliegenden Partien direct zusammen. Gegen die Oeffnung der Lagena hin geht sie also ohne bestimmte Grenze, nur dünner werdend, direct in dieselbe über. Nach aussen und hinten fügt sich an sie die eigenthümliche Partie des membranösen Gehörorgans an, welche von Deiters und noch bestimmter von Hasse als *Tegmentum vasculosum* aufgeführt wurde; es ist dies (Taf. XXXIV Fig. 2, 3, 5 *tv*, Taf. XXXV Fig. 15 *tv*) eine ovale, schalenförmige, mit der Längenrichtung von vorn-oben nach hinten-unten gestellte Ausbuchtung der Wand des membranösen Gehörorgans, welche die cochlearen Theile

http://dl.ub.uni-freiburg.de/diglit/retzius1881-1/0225
© Universitätsbibliothek Freiburg
gefördert durch
Baden-Württemberg

desselben von aussen her abschliessen und theilweise decken; die Wand des Tegmentum, welche nur dünn und dem Periost sehr dicht angeheftet ist, setzt sich von der Sacculuswand mit einer firstenförmigen Falte, und von der Wand der Pars basilaris ebenfalls durch eine kleine derartige Firste ab; oben geht die Wand des Tegmentum ohne bestimmte Grenze in die Wand des Sacculus über; das unten näher zu beschreibende Epithel des Tegmentum scheint sich nicht ganz bis zur Utriculo-Saccularöffnung zu erstrecken.

Wir sind jetzt bis zur letzten Abtheilung des membranösen Gehörorgans gekommen. Diese zuerst von Deiters gerade beim Frosch gefundene und, obwohl mit Reservation, als »accessorischer Theil der Schnecke» beschriebene, dann von Hasse und später von Kuhn als »Anfangstheil der Schnecke» ausführlicher geschilderte, von mir als eine ganz besondere Nervenendstelle, Macula neglecta, gedeutete Partie liegt nach oben und vorn von der Pars basilaris cochleæ, nach oben und etwas nach hinten von der Lagena cochleæ, also auch am oberen-hinteren Theil des Sacculus und unter der mittleren Partie des Utriculus. Sie bildet in der That eine Ausstülpung der Sacculuswand; es scheint mir hier nicht nothwendig zu sein, wie Kuhn gethan hat, an ihr zwei besondere Schenkel u. s. w. zu unterscheiden. Lateralwärts von der Oeffnung des Canalis utriculo-saccularis und ganz dicht neben, unter und hinter derselben bemerkt man (Taf. XXXIV Fig. 7 *apn*) die länglich ovale, niedrige und ungefähr sagittal gestellte Oeffnung dieser Ausbuchtung; am hinteren Rande dieser keineswegs, wie Hasse und Kuhn angegeben, durch eine Brücke zweigetheilten, sondern, wie bei den übrigen Anuren und den Urodelen, einfachen Oeffnung steigt der Nervenzweig, Ramulus neglectus, empor, um sich am Dach der Ausstülpung zu verbreiten. Der Anschein einer hinteren Abtheilung der Oeffnung rührt von dem hier hinaufsteigenden Duct. perilymphaticus her. Der innere Rand des Canalis utriculo-saccularis, dessen vorderes Ende eine Strecke weiter nach vorn reicht, stösst mit etwa den zwei hinteren Dritteln unmittelbar an den oberen Rand der fraglichen Ausstülpung, so dass diese Strecke der Rand eigentlich gemeinsam ist. Im ganzen ist der untere Rand der Oeffnung der Ausstülpung mehr gerade als der obere, welcher mehr nach unten concav ist. Die Ausstülpung, welche bei den Batrachiern den übrigen Thierclassen gegenüber eine ganz besondere Entwickelung erfahren hat, habe ich, obwohl der Name eben hier, wo das Vorhandensein, nicht aber die richtige Bedeutung, schon früher erkannt war, nicht gut passt, in Uebereinstimmung mit den Verhältnissen bei den übrigen Wirbelthieren, *Pars neglecta* (Taf. XXXIV Fig. 1, 2, 5, 7, 9, Taf. XXXV Fig. 21) benannt. Sie gehört keineswegs zur Schnecke, obwohl sie beim Frosch in der Nähe der cochlearen Theile und als Ausstülpung der Sacculuswand auftritt. Sie bildet im ganzen eine ovale, von oben nach unten abgeplattete, blasige Ausstülpung, deren obere Wand oder Dach zum grossen Theil der unteren Wand des Utriculus angewachsen und mit ihr so verschmolzen ist, dass man die Trennungslinie nicht mehr sieht; auf dem hinteren Theil dieses Daches stösst von oben her die Scheidewand zwischen dem äusseren und dem hinteren Bogengang an, welche die hintere Begrenzung der sog. Apertura utriculi bildet (Taf. XXXIV Fig. 9). Die übrigen Wände der Ausstülpung sind sonst frei. Letztere ist nach vorn hin breiter, hinten schmaler. An der unteren Fläche des Daches befindet sich die verhältnissmässig grosse *Macula acustica neglecta,* welche durch eine mittlere Einbuchtung in zwei mit einer schmaleren Brücke zusammenhängende Hälften (Taf. XXXV Fig. 21), eine vordere herzförmig-ovale und eine hintere halbmondförmige, an der hinteren Wand hinabsteigende getheilt ist. Zu diesen beiden Partien geht nun der Ramulus neglectus, indem er sich in zwei Zweige theilt, von denen einer sich in jeder Hälfte ausbreitet. Auf dieser Macula ruht die von Deiters zuerst beschriebene *Membrana tectoria,* welche jedoch keineswegs mit der entsprechenden Membran der Pars basilaris cochleæ, ebensowenig als die Macula ac. neglecta selbst mit der Papilla ac. partis basilaris, zusammenhängt. Die Membrana tectoria maculæ neglectæ ist, wie schon Deiters angegeben hat, von eigenthümlichem, complicirtem Bau, der bis jetzt nicht ganz genau beschrieben zu sein scheint. Im ganzen besitzt die Membran eine S-förmige Gestalt mit einem vorderen schmaleren und einem hinteren breiteren Ende (Taf. XXXV Fig. 23); sie hat eine obere, der Macula anliegende, mehr ebene Fläche, deren laterale Partie von zahlreichen kleinen, rundlichen Löchern eingenommen wird, deren mediale nur sparsame, sehr feine Löcher enthält, übrigens aber fein gestreift erscheint und einen etwas wellig gebogenen Rand hat. Von dieser oberen Fläche, welche am hinteren breiteren Ende einen spitzen, hakenförmigen Vorsprung lateralwärts aussendet, steigt eine dickere Partie am hinteren und mittleren Theil in die Höhlung der Pars neglecta nach unten hin; diese Partie, welche besonders lateralwärts vorhanden ist, besitzt etwa an ihrer Mitte einen tiefen, schmalen Einschnitt, der für die Aufnahme des hineinragenden Nervenzweiges bestimmt zu sein scheint; nach vorn hin schiesst diese Partie mit einem medialwärts umgebogenen, hakenförmigen Theil aus. Von den Löchern der oberen Fläche verlaufen schöne

http://dl.ub.uni-freiburg.de/diglit/retzius1881-1/0226
© Universitätsbibliothek Freiburg
gefördert durch
Baden-Württemberg

Canäle schief durch die Substanz der Membran nach unten und innen hin; hierdurch entsteht das Aussehen von Falten, welche indessen nur die die Canäle trennende Substanz darstellen. Das Gewebe der Membran ist hell, homogen, theilweise feinstreifig, und wird durch Erhärtung in Ueberosmiumsäure glasig spröde; es stimmt vollständig mit dem der Deckmembran der Pars basilaris und anderer, wirklicher Deckmembranen überein.

Was nun den feineren Bau des membranösen Gehörorgans betrifft, so findet man in den beiden Hauptästen des *Acusticus* markhaltige Nervenfasern von verschiedenem Caliber, sowie zwischen ihnen und mit ihnen zusammenhängend kleine, oppositipol-bipolare Nervenzellen. Die Nervenfasern durchbohren an den Nervenendstellen, schief oder vertical verlaufend, die membranöse Wandung und geben erst in der Nähe der inneren Fläche derselben ihre Myelinscheide ab, um dann scheidenlos in das Epithel einzutreten. Die membranöse *Wandung* des Gehörorgans hat im ganzen überall einen übereinstimmenden Bau, zeigt jedoch hie und da einige Verschiedenheiten sowie an verschiedenen Stellen eine wechselnde Dicke. Im allgemeinen ist sie dicker an den Nervenendstellen, an den Ampullen und Bogengängen sowie an der Pars neglecta und vor allem an der Pars basilaris (sog. Knorpelrahmen); dünner ist sie am Utriculus und dessen Sinus superior, am Dache des Recessus utriculi und am Boden der Ampullen; am dünnsten ist sie am Tegmentum tympani, vor allem an der lateralen Partie des Sacculus und dem im Knorpelrahmen der Pars basilaris ausgespannten kleinen Theil. Die Substanz der Wandung ist im allgemeinen hell, ziemlich stark lichtbrechend und homogen; man sieht aber oft in ihr viele glänzende, verzweigte Streifen, welche sich nicht als Fasern erweisen, sondern von einer eigenthümlichen Zerklüftung der Substanz selbst herzurühren scheinen. Nur an einigen Orten tritt eine wirkliche Streifung in der sonst homogenen Grundsubstanz auf, und mehr oder weniger deutliche Fasern sind dann in ihr zu sehen, wie in der Seitenwand des Recessus und der lateralen, sehr dünnen Wand des Sacculus, besonders nach dem Tegmentum vasculosum zu; am letzteren Theil ist die dünne Wandmembran, an welcher das Periost fest angeheftet ist, fein längsgestreift und lässt sich in eine Menge feiner, einander parallel gehender oder spitz kreuzender Fibrillen zerfasern. An allen dickeren Partien der membranösen Wandung bemerkt man am Querschnitte meist spindelförmig erscheinende, eingestreute Zellen, deren zwei oder hie und da mehrzahlige Ausläufer gewöhnlich in der Flächenrichtung der Wand, zuweilen aber auch in anderen Richtungen verlaufen (Taf. XXXV Fig. 9). Von der Fläche betrachtet zeigen sich dieselben als sehr verzweigte, schwach körnige Zellen, deren verzweigte Ausläufer nach verschiedenen Richtungen ziehen (Taf. XXXV Fig. 8). In den dünnen Partien der Wandung sind diese Zellen sehr spärlich oder gar fehlend. An der Aussenfläche der membranösen Wand heftet sich das verzweigte, einzelne Pigmentzellen führende Balkennetz des perilymphatischen Raumes innig an, und hierdurch entsteht an manchen Stellen eine unebene Fläche mit kleinen Vertiefungen und Vorsprüngen; Blutgefässe legen sich auch hie und da der Aussenfläche an, bisweilen in rinnenförmige Aushöhlungen derselben eingesenkt, bisweilen, und dies besonders an den Nervenendstellen, in die Wandung selbst eintretend und in ihr verlaufend. Der von Hasse und dann auch von Kuhn beschriebene Basalsaum an der Innenfläche der membranösen Wand kann ich nicht als besondere Schicht erkennen, sondern nur als die innere, keine Zellen führende Partie der Wand selbst.

Die ganze Innenfläche des membranösen Gehörorgans ist von einem einschichtigen Epithel bekleidet. An den meisten Stellen ist dieses ein polygonales, ziemlich plattes Pflasterepithel, dessen Zellen an verschiedenen Orten eine etwas wechselnde Grösse darbieten. Gross sind die Zellen an der lateralen Wandung des Sacculus, wo sie gerade an der Uebergangsfalte zur medialen Wand sogleich in kleine Zellen übergehen; ferner in den Bogengängen, wo sie sich nur an der Raphe-Linie, an der inneren-unteren Seite, in ein sehr kleinzelliges und kleinkerniges, aber etwas höheres Epithel allmählig umwandeln (Taf. XXXV Fig. 9 *re*); ferner auch an den Wänden der Ampullen, wo es ebenfalls theils am Dach in ein kleinzelliges, etwas höheres Raphe-Epithel (Taf. XXXV Fig. 6), theils an der Umgebung der beiden Cristaenden in ein immer kleineres und höheres Epithel übergeht. Auch im Utriculus und Sinus superior kommt ziemlich grosses Plattenepithel vor; ein kleineres Plattenepithel ist, ausser den schon erwähnten Stellen, am Boden der Ampullen, im Recessus utriculi und in der nächsten Umgebung aller Nervenendstellen (auch an den Seitenflächen der Septa der Ampullen) vorhanden, wo es zugleich immer höher wird, je näher es sich denselben befindet, so dass es sich in ein wahres Cylinderepithel verwandelt. In der Umgebung der grösseren Nervenendstellen, Macula rec. utriculi, Macula sacculi und Papilla lagenæ fand ich dann noch, wie bei anderen Thieren, zwischen den eben beschriebenen Zellen, wie es scheint, bisher übersehene, schmalere, verzweigte, gelbglänzende Zellen mit sehr kleinem, spindelförmigem Kern einzeln oder reihenweise eingestreut (Taf. XXXV Fig. 25 *pe*); diese Zellen

http://dl.ub.uni-freiburg.de/diglit/retzius1881-1/0227
© Universitätsbibliothek Freiburg
gefördert durch
Baden-Württemberg

entsprechen den bei den Fischen geschilderten sog. protoplasmatischen Zellen. Beim Frosch findet sich aber noch eine Art Zellen, welche die letzteren darzustellen scheinen, nämlich die von den früheren Forschern im Tegmentum vasculosum (Deiters, Hasse, Kuhn) und in den Ampullen (Hasse, Kuhn) beschriebenen, stark granulirten und gelblich pigmentirten Zellen (Pigmentzellen Hasse's); sie kommen auch im Utriculus vor. In den Ampullen finden sie sich, wie Hasse angab, zu je zwei grösseren, scharf begrenzten Gruppen gesammelt, von denen eine vor und eine hinter dem Septum am Boden jeder Ampulle liegt; die eine findet sich eben beim Uebergang zum Bogengang und ist nicht ganz rundlich, sondern oval mit etwas ausgehöhltem Rand gegen den Bogengang hin; die entgegengesetzte ist aber rund. Frisch untersucht erscheinen diese Zellenflecken etwas gelblich glänzend; nach Behandlung mit Ueberosmiumsäure werden sie dunkler, gelbgrau und erscheinen nunmehr stark und grob körnig; die Grenzen der sie zusammensetzenden Zellen treten nur sehr undeutlich oder fast gar nicht hervor. Bei genauerer Betrachtung bemerkt man (Taf. XXXV Fig. 7), dass die Zellen ziemlich hoch (»cylindrisch») sind, dass ihre oberen Partien nicht eigentlich körnig, sondern fibrillär (ungefähr wie die Heidenhain'schen Zellen der Nierencanälchen) zerfallen sind, mit meistens radiirender Anordnung der gelblich glänzenden, stark lichtbrechenden Fibrillen; unter dieser oberen Partie wird jede Zelle schmaler und lässt deswegen einen Spaltenraum zwischen sich und den Nachbarzellen frei; am Fusse verbreiten sie sich wieder zu einer polygonalen, mehr homogenen Platte, welche, dicht neben den Fussplatten der übrigen Zellen, der Wandung ansitzt. Solche eigenthümliche Zellen bilden durch und durch die erwähnten Bodenflecken der Ampullen. Ganz ähnlich sind die das Tegmentum vasculosum überall und mit scharfer Grenze bekleidenden Zellen; nur scheinen sie hier im allgemeinen nicht so hoch zu sein, sondern niedriger und deswegen mit weniger hervortretendem Spaltenraum zwischen den Füssen; übrigens ist ihre obere Partie ganz in derselben Weise in mehr oder weniger radiirenden Fibrillen aufgelöst. Aehnliche Zellen sind nun auch am Boden und an den Seitenwänden des Utriculus, besonders in der Umgebung des Canalis utriculo-saccularis vorhanden. Diese soeben beschriebenen Zellen, welche in der That eine gewisse Aehnlichkeit mit Pigmentzellen aufweisen, obwohl ihre Fibrillen sehr schwach gefärbt sind, haben mit den in der Umgebung der grösseren Nervenendstellen vorkommenden Zellen sehr wenig oder fast nichts gemein und dürfen mit ihnen nicht zusammengeführt werden.

An den Nervenendstellen besteht überall das Nervenepithel aus den *Haarzellen* und den zwischen ihnen regelmässig angeordneten *Fadenzellen*. Die Höhe dieses Nervenepithels ist an den verschiedenen Endstellen, aber auch an verschiedenen Partien derselben Endstelle wechselnd. An den Cristæ acusticæ misst es in der Mitte 0,075 mm., an den Seiten 0,06 mm.; an der Macula rec. utriculi fand ich die grösste Höhe 0,09 mm.; an der Macula sacculi 0,075 mm., an der Papilla lagenæ bis auf 0,06 mm., an der Papilla part. basil. 0,045 mm., an der Macula neglecta 0,075 mm. Die *Haarzellen* (Taf. XXXV Fig. 27 *hz*, Fig. 24, 28 *hz*) sind im ganzen länglich flaschenförmig, aber nicht alle von gleicher Länge, indem ein Theil fast um die Hälfte länger als die übrigen ist (von 0,024—0,04 mm.). Alle stehen sie mit ihrer oberen rundlichen, abgeplatteten, gelblich glänzenden Fläche an der Oberfläche des Nervenepithels frei und tragen hier das an der Basis ziemlich breite, platte, nach oben hin sich allmählig verschmälernde und spitz auslaufende, steife Haar, welches als aus einer Anzahl parallel und dicht neben einander gelagerten, geraden, feinen Fädchen zusammengesetzt erscheint; diese Haare sind, wie gewöhnlich, an den einzelnen Nervenendstellen von verschiedener Länge; an den Cristæ der Ampullen fand ich höchstens eine Länge von 0,13 mm., an der Macula rec. utriculi eine von nur 0,011 mm., an der Papilla lagenæ eine von 0,017 mm. Die Haarzellen haben ein körniges, etwas glänzendes Aussehen und tragen im unteren, etwas verschieden weit hinabreichenden, breiteren Ende den ziemlich grossen, rundlich-ovalen Kern; an isolirten Zellen sieht man zuweilen einen feinen kurzen Fortsatz vom unteren Ende auslaufen (Taf. XXXV Fig. 27 *hz*, die mittlere Zelle), gewöhnlich erscheint es aber als abgerundet, ohne Fortsatz. Unter diesen Haarzellen sieht man am Verticalschnitt eine feinkörnige Substanz mit eingestreuten, zahlreichen, rundlich-ovalen Kernen in mehreren auf einander (Taf. XXXV Fig. 24, 28 *fz*) liegenden Reihen; die unterste Reihe derselben steht palissadenartig und dicht gedrängt auf der membranösen Wand; bei Isolirungsversuchen findet man, wie gewöhnlich, dass alle diese Kerne sehr schmalen, feinen, langen Zellen angehören, deren einer, unterer, oft mit ein wenig erweitertem Ende versehener Ausläufer an der Wand steht, deren oberer fadenförmiger Ausläufer zwischen die Haarzellen bis zur Oberfläche des Nervenepithels emporzieht und dort oft ein wenig breiter wird; es sind dies die *Fadenzellen* (Zahnzellen, Stütz- oder Isolationszellen, eigentliche Epithelzellen), von denen die die untersten Kerne führenden den sog. Basalzellen entsprechen, aber immer zu derselben Zellenart gehören. Nach Behandlung mit Müllerscher Lösung lassen sich diese Fadenzellen ziemlich gut isoliren (Taf. XXXV Fig. 27

http://dl.ub.uni-freiburg.de/diglit/retzius1881-1/0228
© Universitätsbibliothek Freiburg
gefördert durch
Baden-Württemberg

fz) und man findet dann nicht selten die Ausläufer etwas verändert, zuweilen etwas varicös. Die oberen Enden der Fadenzellen stehen zwischen den oberen Enden der Haarzellen als schmale Sepimenta und, von oben gesehen, zeigt das Nervenepithel die gewöhnliche Mosaik. Die von unten her aus der membranösen Wand nach Abgabe der Myelinscheide, also nackt in das Nervenepithel eintretenden Nervenfasern verlaufen oft eine Strecke ohne Theilung; nicht selten aber fand ich, im Widerspruch mit den Angaben von Hasse und Kuhn, nicht unweit des Austritts ins Epithel eine wirkliche Zweitheilung der Nervenfasern (Taf. XXXV Fig. 27 *n*), wobei gewöhnlich der eine Zweig feiner ist als der andere; sie steigen bis zur Zone unter den Haarzellen empor, biegen sich dann um und verlaufen horizontal; bei Isolationsversuchen findet man hier oft äusserst feine, varicöse Nervenfasern, die nicht selten ein ziemlich dichtes Fasernetz bilden; ihre wirkliche Endigungsweise wurde mir auch hier nicht ganz klar; zwar kommen, wie erwähnt, zuweilen feine Fortsätze am unteren Ende der Haarzellen vor, aber theils sah ich nie einen wahren, innigen und directen Zusammenhang derselben mit den Nervenfäserchen, theils erscheint das untere Ende dieser Zellen in der Regel abgerundet, ohne Fortsatz; man kommt deswegen auf die Möglichkeit anderer Endigungsweisen der Nervenfäserchen zu denken; es gelang mir aber weder die von Cisow bei dem Störe angegebene noch etwaige andere sicher darzulegen, obwohl man oft wie bei Siredon und Triton findet, dass die feinen Fäserchen das untere Ende der Haarzellen eng umstricken und demselben innig anhaften.

http://dl.ub.uni-freiburg.de/diglit/retzius1881-1/0229
© Universitätsbibliothek Freiburg
gefördert durch
Baden-Württemberg

Allgemeine Bemerkungen.

Zwar war es von vorn herein meine Absicht die allgemeinen Bemerkungen bis zum Abschlusse der Beschreibung des Gehörorgans sämmtlicher Wirbelthierclassen zu verschieben; da aber das Erscheinen der die Reptilien, Vögel und Säugethiere betreffenden Hälfte des Werkes, besonders wegen des Stiches der vielen Tafeln, erst nach einer noch nicht ganz bestimmbaren Zeit geschehen kann, finde ich es angemessener, schon jetzt einige kurze Bemerkungen über das Gehörorgan der Fische und Amphibien vorauszuschicken, um so mehr als die oben gelieferten Beschreibungen möglichst objectiv gehalten sind. Ich werde deswegen die mehr wichtigen neuen Thatsachen dieser Untersuchungen kurz besprechen und die Fragen hervorheben, in welchen ich von meinen Vorgängern differire.

Was die Cyclostomen anbetrifft, so habe ich zu dem in den betreffenden Capiteln Gesagten nichts Besonderes hinzuzufügen. Leider stehen sie so weit unter den übrigen Fischen, dass sich in vieler Beziehung ein Vergleich der einzelnen Theile des Gehörorgans kaum sicher durchführen lässt.

Von den Ganoiden stellt sich Acipenser in Betreff des Gehörorgans als Vorläufer sowohl der Knochenganoiden (Lepidosteus, Amia) einerseits als der Teleostier andererseits; Acipenser steht im ganzen sowohl hinsichtlich der Gehörkapsel als des membranösen Gehörorgans selbst den Teleostiern sehr nahe; ein grosser Canalis utriculo-saccularis ist vorhanden, in dessen Nähe eine aus zwei getrennten flachen Hügeln bestehende Macula ac. neglecta am Boden des Utriculus liegt; die Otolithen haben noch nicht die compacte Beschaffenheit der der Teleostier erhalten; der kleine Breschet'sche Knochen am Hinterende des Sacculus ist dem Acipenser eigenthümlich. Bei den Knochenganoiden findet man wirkliche, harte, compacte Otolithensteine; der Canalis utriculo-saccularis war dort nicht zu finden, die Macula ac. neglecta sah ich wenigstens bei Lepidosteus (wahrscheinlich kommt sie wohl auch bei Amia vor); die Lagena cochleæ ist, wie bei Acipenser, nur sehr schwach vom Sacculus abgegrenzt, die Papilla ac. lagenæ aber von der Macula ac. sacculi gut abgetrennt. Der Ductus endolymphaticus ist räumlich, oben blind endigend.

Bei der grossen Abtheilung der Teleostier, von denen ich mich bemühte die verschiedensten Formen zu studiren, trifft man bei den einzelnen Gruppen eine solche Wechselung der Gestalt des membranösen Gehörorgans, dass es anfangs in der That schwierig erscheint, dieselben auf einen einzigen Typus zurückzuführen. Bei genauerer Betrachtung erkennt man jedoch, dass die wesentlichen Theile Allen gemeinsam sind; eine ins Einzelne dringende Gruppirung der verschiedenen Formen wäre vom phylogenetischen Standpuncte aus von grossem Interesse und ich zweifle nicht, dass auch bei den Teleostiern das Gehörorgan in dieser Beziehung eine wichtige Rolle auszuführen hat. Um diesen Versuch zu wagen, sind aber sehr umfassende Untersuchungen nothwendig. In mehrerer Hinsicht liegen indessen schon jetzt sehr interessante Thatsachen vor. Hasse scheint bei den Teleostiern eigentlich zwei Typen des Gehörorgans, nämlich den gewöhnlichen Typus (bei Perca u. s. w.), und den der Cyprinoiden zu unterscheiden; er fügt aber noch, als einen dritten, den der Clupeiden, hinzu. Gerade bei den Teleostiern findet man, wie ein Blick auf die hier beigefügten Tafeln lehrt, eine so grosse Mannigfaltigkeit der äusseren Gestalt, dass, wenn

http://dl.ub.uni-freiburg.de/diglit/retzius1881-1/0230
© Universitätsbibliothek Freiburg
gefördert durch
Baden-Württemberg

man die verhältnissmässige Grösse und Lage der einzelnen Theile absieht, gewiss eine ganze Reihe von Typen aufgestellt werden kann. Ich will hier u. a. auf die wechselnde Grösse des Sacculus hinweisen, die bei Gobius und Trachinus sehr bedeutend, bei Zeus sehr gering und bei Exocoetus auf ein Minimum reducirt ist; ferner auf die ebenfalls wechselnde Grösse der Lagena, welche bei Esox und Belone kaum vom Sacculus abgegrenzt ist, bei anderen, z. Bsp. bei Pagellus, Scomber, Clupea, eine relativ bedeutende, taschenförmige Ausstülpung bildet, und wieder bei anderen, z. Bsp. Gadus, Lophius, Raniceps, flaschenförmig mit schmalerer Röhre in den Sacculus einmündet. Wenn man dann noch die verschiedene Länge und Gestalt der Bogengänge, wie z. Bsp. bei Clupea einerseits, bei Lophius und Cyclopterus andererseits, und endlich die verschiedene Lage des Sacculus, z. Bsp. die bedeutende Höhe und das Hinaufragen desselben bei Gobius, die höchst merkwürdige Abtrennung von der Pars superior und das Hinabrücken des genannten Theils bei Anarrhicas berücksichtigt, so kann man gewiss der äusseren Gestalt nach sehr verschiedene Typen aufstellen. Dann kommen noch die sonderbaren Formen hinzu, welche die Lophobranchier (Siphonostoma, Hippocampus) darbieten, bei denen sogar — im vollen Gegensatz zu dem eben erwähnten Verhältniss bei Anarrhicas — keine Abtrennung in eine Pars superior und inferior existirt, sondern beide ganz offen in einander münden und von den Bogengängen wenig oder fast nichts übrig ist. Im ganzen lässt sich wohl behaupten, dass in keiner Abtheilung der Wirbelthiere, wenigstens in keiner Unterclasse, eine so grosse Mannigfaltigkeit und Wechselung der Gestalt, ein solches Streben der Natur, verschiedene Formen zu bilden, vorkommt, wie gerade bei den Teleostiern, obwohl in den schärfer abgegrenzten Familien, wie z. Bsp. Pleuronectoidei, Siluroidei, eine bestimmtere Fixirung des Typus auch bei dem Gehörorgan eingetreten ist.

Ich habe soeben die wichtige Frage vom Zusammenhang der Pars superior und inferior berührt. In meiner älteren Arbeit über das Gehörorgan der Knochenfische gab ich an, dass bei einigen, z. Bsp. Esox, Cyprinus, Anguilla, eine offene Röhre, ein Canalis communicans s. utriculo-saccularis vorhanden ist, bei anderen aber, z. Bsp. Perca, Pleuronectes, Coregonus, Gadus, eine solche Verbindung im erwachsenen Zustande nicht existirt. Entgegen diesen meinen Angaben behauptet Hasse[1], insofern ich ihn richtig verstehe, dass eine enge Communication hier bei allen Fischen vorhanden ist. Bei genauem Studium der Knochenfische finde ich aber meine vorige Angabe in interessanter Weise bestätigt. Unter den 33 oben beschriebenen Teleostiern findet sich diese Verbindung nur bei 11, also bei einem Drittel derselben; bei zwei (Clupea und Coregonus) ist sie noch als verdünnte Stelle der Wandung angedeutet. Bei den übrigen 20 ist von ihr keine Spur mehr vorhanden. Wenn man andere Arten und Genera derselben Familien untersucht, findet man übereinstimmende Verhältnisse wieder. So z. Bsp. verhält sich Molva ganz wie Gadus; Pleuronectes und Rhombus ganz wie Solea u. s. w. Ordnet man nun die fraglichen Teleostier nach dem Vorkommen des Canalis utriculo-saccularis in zwei Gruppen, so findet man auch, dass im ganzen bei den *Acanthopteri* (Gasterosteus ausgenommen), *Pharyngognathi* und *Anacanthini* dieser Canal fehlt, während er bei den *Physostomi* (bei Coregonus und Clupea ist er, wie erwähnt, nur durch eine verdünnte Wandstelle vertreten) und *Plectognathi* vorhanden ist und bei den *Lophobranchii* so offen erscheint, dass man nicht mehr von einem Canal sprechen kann. Ich lasse hier die Tabelle folgen.

Der *Canalis utriculo-saccularis* oder im ganzen eine Verbindung zwischen Pars superior und inferior:

ist vorhanden bei:	*fehlt bei:*
Acanthopteri:	*Acanthopteri:* Perca fluviatilis.
	Lucioperca Sandra.
	Mullus barbatus.
	Pagellus centrodontus.
	Scomber Scomber.
	Zeus faber.
	Trachinus draco.
	Lophius piscatorius.
	Trigla gurnardus.
	Cyclopterus lumpus.
	Gobius niger.

[1] C. Hasse, *Die vergleichende Morphologie und Histologie des häutigen Gehörorganes der Wirbelthiere.* Suppl. zu den anatom. Studien herausgeg. von Dr C. Hasse, Leipzig 1873.

http://dl.ub.uni-freiburg.de/diglit/retzius1881-1/0231
© Universitätsbibliothek Freiburg
gefördert durch
Baden-Württemberg

ist vorhanden bei:		*fehlt bei:*
		Callionymus lyra.
		Anarrhicas lupus.
		Zoarces viviparus.
	Gasterosteus spinachia.	
Pharyngognathi:		*Pharyngognathi:* Labrus mixtus.
		Belone vulgaris.
		Exocoetus volitans.
Anacanthini:		*Anacanthini:* Gadus morrhua.
		Raniceps raninus.
		Solea vulgaris.
Physostomi:	Silurus glanis.	*Physostomi:*
	Malapterurus electricus.	
	Cyprinus Idus.	
	Salmo salar.	
	(Coregonus oxyrhynchus).	
	Esox lucius.	
	(Clupea harengus).	
	Anguilla vulgaris.	
Plectognathi:	Ostracion cornutus.	*Plectognathi:*
	Tetrodon mappa.	
Lophobranchii:	Siphonostoma typhle.	*Lophobranchii:*
	Hippocampus brevirostris.	

Bei meinen genannten früheren Untersuchungen über das Gehörorgan der Knochenfische bemerkte ich schon, dass die von mir gefundene, aus zwei Platten bestehende Nervenendstelle, welche ich zu jener Zeit »Papillæ basilares» benannte, nunmehr aber als *Macula ac. neglecta* aufführe, nicht bei allen diesen Thieren vorkommt. Ich fand dieselbe damals bei Esox, Perca, Anguilla, Coregonus und Cyprinus, nicht aber bei Pleuronectes und Gadus. Bei meinen vorliegenden Untersuchungen habe ich das fragliche Verhältniss nicht nur bei diesen Fischen, sondern auch im weiteren Kreise bestätigt gefunden. Unter den 33 Teleostiern war diese Nervenendstelle bei 22 vorhanden, fehlte aber bei 11. Unter den *Acanthopteri* fand ich sie bei 11, bei 4 aber nicht; bei den *Pharyngognathi* war sie vorhanden, bei den *Anacanthini* fehlte sie; bei sämmtlichen *Physostomi* fand ich sie, bei den *Plectognathi* und *Lophobranchii* traf ich sie nicht. Die folgende Tabelle giebt die näheren Verhältnisse wieder:

Die *Macula ac. neglecta:*

ist vorhanden bei:		*fehlt bei:*
Acanthopteri:	Perca fluviatilis.	*Acanthopteri:*
	Lucioperca Sandra.	
	Mullus barbatus.	
	Pagellus centrodontus.	
	Scomber Scomber.	
		Zeus faber.
	Trachinus draco.	
		Lophius piscatorius.
	Trigla gurnardus.	
	Cyclopterus lumpus.	
		Gobius niger.
		Callionymus lyra.
	Anarrhicas lupus.	
	Zoarces viviparus.	
	Gasterosteus spinachia.	

http://dl.ub.uni-freiburg.de/diglit/retzius1881-1/0232
© Universitätsbibliothek Freiburg
gefördert durch
Baden-Württemberg

	ist vorhanden bei:	*fehlt bei:*
Anacanthini:	Labrus mixtus. Belone vulgaris. Exocoetus volitans.	Gadus morrhua. Raniceps raninus. Solea vulgaris.
Physostomi:	Silurus glanis. Malapterurus electricus. Cyprinus Idus. Salmo salar. Coregonus oxyrhynchus. Esox lucius. Clupea harengus. Anguilla vulgaris.	
Plectognathi:		Ostracion cornutus. Tetrodon mappa.
Lophobranchii:		Siphonostoma typhle. Hippocampus brevirostris.

Es scheinen mir diese Verhältnisse von grossem Interesse zu sein, da eine so wichtige Partie wie eine Nervenendstelle mit ihrem Nervenzweig, wenn einmal in der Thierreihe aufgetreten, gewiss nicht ohne besondere Ursachen wieder verschwindet, vor Allem nicht promiscue bei einem Thier entsteht, bei einem nahe verwandten fehlt. Bei allen den Fischen, wo die fragliche Endstelle gefunden wurde, scheint sie in der That auch constant zu sein. Das Fehlen derselben bei einigen Acanthopteri scheint mir auch der Phylogenese eine interessante Hinweisung zu geben. In Betreff des Zeus faber bin ich zwar etwas zweifelhaft geworden, ob ich das fragliche Gebilde bei dem einzigen von mir untersuchten Exemplar möglicher Weise übersehen habe. Bei den übrigen dagegen, Lophius, Gobius und Callionymus, glaube ich gerade in dem Fehlen der Macula ac. neglecta eine Annäherung an den Anacanthini finden zu können, ein Verhältniss das auch durch andere Eigenschaften des membranösen Gehörorgans unterstützt wird; ich nenne hier die Einmündungsweise der Lagena am Sacculus, das Vorkommen eines entwickelten Sinus utric. posterior und bei Lophius und Gobius die Einmündung des Hinterendes des äusseren Bogengangs am Hinterende desselben Sinus. Schwieriger scheint es mir, das Fehlen der Macula ac. neglecta und ihres Nerven bei den Plectognathi und Lophobranchii mit dem entsprechenden Verhältniss bei den Anacanthini zuzammenzustellen, da die Gehörorgane dieser Ordnungen sonst wenig Annäherung an einander darbieten. Zwar liegt die Möglichkeit vor, dass das fragliche Gebilde, das einmal bei einer Ordnung verschwunden ist, wohl auch das zweite Mal bei einer anderen Ordnung verschwinden kann; dies ist aber weniger wahrscheinlich und man ist in solchem Falle mehr für eine Verwandschaft der betreffenden Ordnungen geneigt. Vielleicht werden kommende Forschungen auch in dieser Hinsicht Aufklärung bringen.

Auf die übrigen Fragen, welche bei der Betrachtung des Gehörorgans der Teleostier entstehen können, werde ich hier nicht eingehen. Nur möchte ich hervorheben, dass ein eingehenderes Studium der Gestalt der Otolithen gewiss für die Morphologie von Interesse ist; ich habe dieselben hier nur im Zusammenhang mit dem übrigen Gehörorgan behandelt, und dieses um so mehr, da mir bekannt ist, dass der schwedische Zoolog Hedell ihnen ein besonderes Studium gewidmet hat. Auf den Tafeln habe ich meistens die Contouren der Otolithen in ihrer natürlichen Lage, zuweilen auch als durchsichtig, abgebildet, damit man die Gestalt der hinter ihnen liegenden Theile sehen kann.

Bei den Elasmobranchiern kann man sehr gut drei verschiedene Typen des Gehörorgans unterscheiden, nämlich: den Typus der Holocephalen, der Haie und der Rochen. Alle drei gehören offenbar einer seitlichen Abzweigung der phylogenetischen »Hauptlinie» an. Das Gehörorgan der Rochen hat sich am meisten, das der Haie etwas weniger davon entfernt. In sehr interessanter Weise bildet das Gehörorgan der Holocephalen, d. h. der Chimæra, ein Uebergangsstadium zu dem der Plagiostomen, ein verbindendes Glied zwischen ihm und dem der übrigen Fische. Bei allen Elasmobranchiern fällt besonders die oben in der Kopfhaut offen mündende Röhre, *Ductus en-*

http://dl.ub.uni-freiburg.de/diglit/retzius1881-1/0233
© Universitätsbibliothek Freiburg
gefördert durch
Baden-Württemberg

dolymphaticus, auf; dieser steigt bei Chimæra vom Sacculus fast gerade und ohne Biegung nach oben hin; bei den Haien bildet er, indem er sich zugleich erweitert, oben unter der Haut eine entweder kleinere Biegung nach hinten, wie bei Scyllium, oder eine etwas grössere, wie bei Acanthias, oder eine sehr starke und grosse Knickung, wie bei Squatina; die letztere ist in dieser Hinsicht eine Uebergangsform zu den Rochen, bei welchen sich der Ductus zu einem in der Haut fast horizontal liegenden Sacke erweitert. Indessen soll hier hervorgehoben werden, dass bei den interessanten Trygon und Torpedo der Ductus endolymphaticus ein dem bei den Haien ähnliches Verhältniss zeigt.

Nicht weniger auffallend — ebenfalls im Gegensatz zu den Ganoiden und Teleostiern — ist dann bei den Elasmobranchiern die Abtrennung des *Recessus utriculi* von dem Utriculus und der vorderen und äusseren Ampulle. Dieses Verhältniss finden wir schon bei der Chimæra gut ausgeprägt; hier hängt der Recessus mit dem Utriculus nur durch eine kleine Oeffnung, *Ductus utriculi*, zusammen, und die vordere und äussere Ampulle münden direct in den Utriculus, nicht in den Recessus. Bei den Haien finden wir diese Anordnung wieder, und bei den Rochen hat sich die genannte Oeffnung zu einer engen und oft ziemlich langen Röhre ausgezogen. Der Recessus utriculi zeigt aber bei den Elasmobranchiern noch eine Eigenthümlichkeit; er steht nämlich mit dem Sacculus durch eine verhältnissmässig grosse Oeffnung, *Canalis recessu-saccularis*, in offener Verbindung. Was nun den Zusammenhang zwischen Sacculus und Utriculus, *Canalis utriculo-saccularis*, anbetrifft, so finden wir zuerst bei Chimæra zwischen diesen Theilen eine längliche Spalte, welche nach vorn hin mit dem Ductus utriculi direct zusammenhängt; gerade die hintere Partie dieser Spalte entspricht offenbar dem Canalis utriculo-saccularis. Bei den Haien ist ebenfalls zwischen Utriculus und Sacculus eine lange, vorn mit dem Ductus utriculi verbundene Spalte vorhanden; bei den Rochen ist dies aber nicht der Fall, sondern Sacculus und Utriculus stehen hier nur indirect, nur durch Vermittelung des Canalis recessu-saccularis und des Ductus utriculi, mit einander in Verbindung. Es liegen aber noch eigenthümlichere Verhältnisse vor. Am hinteren Ende des Canalis utriculo-saccularis, gewissermassen dasselbe umfassend, befindet sich bei Chimæra eine kleine Nervenendstelle, welche offenbar die Macula ac. neglecta darstellt; bei den Haien und Rochen trifft man am genannten Canal keine derartige Nervenendstelle, sondern sie liegt bei diesen Thieren weiter nach hinten gerückt, bei den Haien an einer grossen, lochförmigen, bei den Rochen an einer mehr oder weniger röhrenförmigen Oeffnung, *Ductus canalis posterioris*, welche den Sacculus mit dem sog. hinteren Bogengang verbindet. Diese Veränderung der Lage der Macula ac. neglecta hängt offenbar mit der eigenthümlichen Umgestaltung des Utriculus und dessen Sinus superior zusammen. Bei der Chimæra trifft man noch den gewöhnlichen, ungetheilten Sinus superior und Utriculus. Bei den Haien und Rochen haben sich ohne Zweifel diese Theile in verticaler Richtung in zwei Röhren gespaltet, wobei sich der vordere Theil mit dem vorderen und äusseren Bogengange, und der hintere Theil mit dem hinteren Bogengange zu zwei von einander ganz abgetrennten Abtheilungen umgebildet haben; hierdurch hat der hintere Bogengang zusammen mit seinem Theil des Utriculus die den Plagiostomen eigenthümliche, »ringförmige» Röhrengestalt bekommen. Diese Röhre hängt aber mit dem Sacculus durch die eben erwähnte Oeffnung zusammen, welche ich ihrer Lage und Verrichtung wegen »Ductus canalis posterioris» genannt habe. Wenn man aber ihre morphologische Bedeutung berücksichtigt, so stehe ich nicht an, diese Oeffnung für den hinteren Theil, das hinterste, abgeschnürte Ende des Canalis utriculo-saccularis zu erklären; sie entspricht meiner Ansicht nach dem hinteren Ende dieses Canals bei Chimæra; gerade die Anwesenheit der Macula ac. neglecta weist darauf hin. Bei den Haien bleibt ausserdem noch die vordere, lange, spaltförmige Abtheilung dieses Canals bestehen, bei den Rochen ist von ihm kaum mehr als der hinten liegende Ductus canalis posterioris übrig, denn in dem Ductus utriculi und Canalis recessu-saccularis lässt sich kaum eine Partie des fraglichen Canales spüren. Bei Chimæra liegt also, wie erwähnt, die Macula ac. neglecta unmittelbar am hinteren Ende des Canalis utriculo-saccularis, bei den Haien befindet sie sich an der Wand der sehr kurzen, weiten Röhre, welche zum Sacculus führt, bei den Rochen endlich ist sie gegen das sacculare Ende der hier längeren Röhre gerückt, so dass sie sogar grösstentheils an der Sacculuswand selbst liegt. Bei den Elasmobranchiern ist, im Gegensatz zu dem Verhältniss bei den Teleostiern und dem Acipenser, nur eine und ungetheilte Macula ac. neglecta vorhanden; bei allen den von mir untersuchten Repräsentanten dieser Thiere kommt sie vor, und zwar in constanter Weise.

Bei den Elasmobranchiern sind aber noch andere wichtige Umstände zu erwähnen so; z. Bsp. in Betreff der Lagena cochleæ und ihrer Papilla acustica. Bei Chimæra ist keine abgetrennte Lagena vorhanden und ihre Papilla hängt noch mit der Macula ac. sacculi zusammen, indem die Grenze nur durch eine Einbuchtung am Rande angegeben

http://dl.ub.uni-freiburg.de/diglit/retzius1881-1/0234
© Universitätsbibliothek Freiburg
gefördert durch
Baden-Württemberg

ist. Bei den Haien und Rochen ist eine Lagena als besondere, taschenförmige Ausstülpung des Sacculus entwickelt; was aber die Papilla acustica anbelangt, so scheint sie mir bei den Haien noch kaum, bei den Rochen aber deutlicher von der Macula ac. sacculi abgetrennt zu sein.

Endlich möchte ich, ehe ich die Elasmobranchier verlasse, die Gehörkapsel hier kurz besprechen; bei den Haien und Rochen ist diese bekanntlich durch eine knorpelige Scheidewand von der Gehirnhöhle abgetrennt; bei der Chimæra liegt aber das interessante Verhältniss vor, dass die Gehörkapsel nach der Gehirnhöhle hin keine solche knorpelige Scheidewand besitzt, sondern ganz offen in diese Höhle mündet, so dass das membranöse Gehörorgan hier nur durch die häutige Dura mater bedeckt ist.

Gehen wir jetzt zu der merkwürdigen Abtheilung der Dipnoi über, so treffen wir hier ebenfalls sehr interessante Verhältnisse, welche gerade durch diejenigen bei den Elasmobranchiern und vorzugsweise der Chimæra ihre Erläuterung finden. Auch hier, bei Ceratodus sowohl als bei Protopterus, sehen wir den besonders bei dem letzteren Thiere kolossal entwickelten *Recessus utriculi* weder mit dem Utriculus noch mit der vorderen und der äusseren Ampulle in directer Verbindung stehen, sondern statt dessen durch einen oval gestalteten *Canalis recessu-saccularis* mit dem Sacculus und nur durch dessen Vermittelung, durch den ebenfalls ovalen *Canalis utriculo-saccularis*, mit dem eigentlichen Utriculus verbunden. Die vordere und die äussere Ampulle münden, wie bei den Elasmobranchiern, am vorderen Ende des Utriculus, zum Theil mittelst ausgezogener Anfangsröhre. Die eine und ungetheilte *Macula ac. neglecta* befindet sich bei Protopterus (und wahrscheinlich auch bei Ceratodus) am Boden des Utriculus eine kleine Strecke hinter dem Canalis utriculo-saccularis. Eine besondere Lagena cochleæ ist nicht entwickelt, dagegen ist eine abgetrennte *Papilla ac. lagenæ* an der hinteren-inneren Sacculuswand vorhanden. Der Ductus endolymphaticus wurde nicht angetroffen, gewiss aber steigt ein solcher nicht, wie bei den Elasmobranchiern, bis durch die Kopfhaut empor. Der Utriculus und sein Sinus superior sind nicht, wie bei den Plagiostomen, in verticaler Richtung gespalten. Ein langer Sinus utric. posterior (Verbindungsröhre der hinteren Ampulle) ist vorhanden. Die knorpelige Gehörkapsel ist, wie bei Chimæra, den Ganoiden und Teleostiern, gegen die Gehirnhöhle hin offen. Die Otolithen bestehen aus einer Ansammlung feiner, getrennter Kristalle.

Das Gehörorgan der Dipnoi unterscheidet sich deswegen in sehr wichtigen Beziehungen von dem der Ganoiden (Acipenser sowohl als Lepidosteus und Amia) und es steht in der That dem der Elasmobranchier, oder eigentlich der Holocephalen (Chimæra), nahe. Es scheint, als ob die Dipnoi sowohl als die Holocephalen einem gemeinsamen, aber später getheilten Seitenzweige der phylogenetischen »Hauptlinie» angehört haben. Dem Bau des Gehörorgans nach lassen sich dagegen die Dipnoi keineswegs, wie man in jüngerer Zeit versucht hat, mit den Ganoiden in eine Gruppe zusammenführen.

In Betreff der höchst wichtigen Frage, welcher Seitenzweig, ob der der Ganoiden und Teleostier oder der der Elasmobranchier und Dipnoi, sich zuerst von der »Hauptlinie» abgetrennt habe, lässt sich nicht ohne Weiteres eine Entscheidung finden. Im ganzen stehen sie oder richtiger ihre resp. Vorläufer, die Proganoiden und die Proselachier, in Betreff der Entwickelung des Gehörorgans so ziemlich auf derselben Stufe. Ich werde deswegen hier keinen Versuch machen, diese Frage bestimmt zu beantworten. Etwas merkwürdig und schwerverständlich ist das erwähnte Verhalten der Lagena cochleæ, welche sich weder bei Acipenser noch bei Chimæra abgegrenzt zeigt, bei den Teleostiern und Plagiostomen aber als taschenförmige Ausstülpung auftritt; noch eigenthümlicher ist es aber, dass bei Chimæra die Papilla ac. lagenæ noch mit der Macula ac. sacculi zusammenhängt, bei den Plagiostomen (Rochen) aber sowohl als bei den Dipnoi, in Uebereinstimmung mit dem Verhalten bei den Ganoiden und Teleostiern als selbständige Nervenendstelle vorkommt. Es lassen sich für jetzt diese Umstände nur in der Weise erklären, dass eine einmal entstandene Partie des Gehörorgans ausnahmsweise wieder zurücktreten und bei einigen Thieren gewissermassen latent liegen könne, um später bei anderen Thieren noch einmal hervorzutreten und sich weiter zu entwickeln.

Zwischen den Fischen und den Amphibien findet sich natürlicher Weise auch in Betreff des Gehörorgans eine nicht leicht auszufüllende Kluft; diese ist jedoch aber nicht so gross wie man sich von vornherein vorstellen dürfte. Wenn man die niedrigsten Urodelen, z. Bsp. das Gehörorgan des Proteus, Menobranchus, Amphiuma berücksichtigt, so findet man dasselbe im ganzen von einer Gestalt, die nicht wenig an dasjenige des Acipenser erinnert, obwohl bei den Urodelen eine abgetrennte Lagena cochleæ vorhanden ist und auch bei näherer Betrachtung in mehreren wichtigen Einzelheiten Unterschiede vorliegen. Am ehesten dürften diese niedrigen Urodelen dieselben Eigenschaften wie die uns unzugänglichen Proganoiden haben; die vielen zwischenliegenden Glieder

http://dl.ub.uni-freiburg.de/diglit/retzius1881-1/0235
© Universitätsbibliothek Freiburg
gefördert durch
Baden-Württemberg

sind leider kaum mehr zu finden. Mit den nach der Seite gegangenen Dipnoi und Elasmobranchier haben sie dagegen viel weniger Gemeinschaftliches. Hier möchte jedoch hervorgehoben werden, dass alle Amphibien, Urodelen sowohl als Anuren, eine auch medialwärts geschlossene Gehörkapsel haben, in welcher Beziehung sie eine, obwohl aller Wahrscheinlichkeit nach nur falsche Annäherung an die Plagiostomen aufweisen. Was das Gehörorgan der niederen Urodelen vorzugsweise characterisirt, ist die Entstehung eines wirklichen, von einer äusseren (periostalen) Haut begrenzten und mit der Hirnhöhle vermittelst einer verhältnissmässig langen, die mediale Kapselwand durch ein besonderes Loch durchtretenden Röhre (*Ductus perilymphaticus* Hasse) zusammenhängenden, perilymphatischen Raums. Dieser Raum und seine Abflussröhre finden sich dann in wenig veränderten Verhältnissen auch bei den höheren Urodelen, bei welchen (Siredon, Salamandra) die Röhre von Hasse gerade zum ersten Male entdeckt wurde. Bei den Anuren, wo von demselben Forscher der Raum sowohl als die Abflussöffnung und der zur Gehirnhöhle gehende, sackartig erweiterte Gang beschrieben wurden, verläuft ebenfalls, wie ich oben geschildert habe, nach dem Gehörorgan zu eine lange Röhre in ziemlich verwickelter, aber von dem Verhalten bei den Urodelen nicht so sehr abweichender Weise nach dem perilymphatischen Raum hin, um sich in ihn zu öffnen. Der wie bei den Fischen vom Sacculus ausgehende *Ductus endolymphaticus* geht bei den Urodelen sowohl als bei den Anuren, wie ebenfalls Hasse zuerst dargelegt hat, durch die Apertura aquæductus vestibuli in die Gehirnhöhle hinein, um sich hier zu einem verhältnissmässig kolossalen, bei allen, nach meiner Ansicht auch bei Siredon, gegen die Gehirnhöhle geschlossenen, das Gehirn umfassenden, gelappten Sacke zu erweitern.

Wenn wir dann die übrigen Abtheilungen des membranösen Gehörorgans der niederen Urodelen durchmustern, so finden wir bei ihnen dieselben morphologischen Bestandtheile wie bei den Fischen wieder. Bei den Amphibien wie bei den meisten Fischen ist es in eine Pars superior und inferior abgetrennt, und diese Hauptabtheilungen hängen hier stets durch eine loch- oder röhrenförmige Oeffnung, *Canalis utriculo-saccularis*, mit einander zusammen. Gerade an der medialwärts ausgebuchteten Wand dieser Oeffnung liegt bei den niederen Urodelen eine kleine Nervenendstelle, in welcher ein von dem Ramulus ampullæ posterioris abgezweigter, schmaler Nervenzweig endigt. Fast ganz wie bei Chimæra und gewissermassen auch bei den Plagiostomen liegt diese Nervenendstelle an der Wand des genannten Canals und entspricht meiner Ansicht nach ganz gewiss der *Macula ac. neglecta* der Elasmobranchier sowohl als der übrigen Fische. Ich will nur daran erinnern, dass dieselbe, welche im allgemeinen am hinteren Theil des Utriculusbodens ihre Lage hat, sich jedoch sehr oft in der Nähe der Oeffnung des Canalis utriculo-saccularis befindet; besonders ist dieses bei Acipenser der Fall, was für ihre Deutung von Interesse ist. Bei den niederen Urodelen ist sie nun, wie bei Chimæra, unmittelbar bis zum Rand des genannten Canals gerückt. Bei den höheren Urodelen zeigt die Nervenendstelle entweder ein gleichartiges Verhalten, oder auch hat sie sich von dem Canale abgetrennt und ist ein wenig nach unten gerückt, wie es z. Bsp. bei Triton geschah. In letzterem Falle trifft man dann ganz dicht unter der Oeffnung des Canalis utriculo-saccularis eine zweite Oeffnung, welche gerade zu der kleinen sackförmigen Ausstülpung führt, an der sich die Macula ac. neglecta befindet. Sie bildet nunmehr gewissermassen eine Ausstülpung der Sacculuswand; da man sie aber bei den niederen Urodelen an der Wand des Canalis utriculo-saccularis trifft und also die Uebergangsform vor sich hat, so scheint mir hierin nichts Befremdendes zu liegen. Ich kann deswegen gar nicht der Ansicht beitreten, dass diese Nervenendstelle eine besondere Schneckenpartie, eine Pars initialis cochleæ, darstelle. In diesem Falle würde bei sämmtlichen Amphibien die Macula ac. neglecta verschwunden sein, um wieder bei allen Reptilien aufzutreten, dagegen bei sämmtlichen Amphibien eine Pars initialis auftreten, um bei den Reptilien wieder zu verschwinden; bei den letzt genannten Thieren sah ich nämlich nie eine Pars initialis cochleæ, wohl aber eine Macula ac. neglecta, welche indessen — das ist wahr — wieder am Boden des Utriculus liegt. Wenn man zugleich das Verhalten des Nervenzweiges dieser Nervenendstelle berücksichtigt, so spricht dasselbe vollständig für die Ansicht, dass hier der Repräsentant des Ramulus neglectus der Urodelen vorliegt; besonders das Entspringen desselben aus dem Ramulus amp. posterioris spricht offenbar hierfür. Bei den Anuren verhält sich der Nervenzweig sowohl wie die Nervenendstelle in ganz ähnlicher Weise wie bei den höchsten Urodelen. Ich finde nämlich, entgegen den Angaben von Hasse und Kuhn, auch beim Frosch dicht unter der Oeffnung des Canalis utriculo-saccularis nur eine ungetheilte Oeffnung, an deren hinterem Rande der Nervenzweig emporsteigt, und welche zu der Ausstülpung der fraglichen Nervenendstelle führt; das was man früher für eine hintere, hinter dem Nerven liegende Abtheilung der Oeffnung hielt, stellt den vorbeistreichenden Ductus perilymphaticus dar, welcher gegen die fragliche Ausbuchtung hin häutig geschlossen ist. Die eben erwähnte Nervenendstelle stimmt mithin sammt

http://dl.ub.uni-freiburg.de/diglit/retzius1881-1/0236
© Universitätsbibliothek Freiburg
gefördert durch
Baden-Württemberg

ihrer Ausbuchtung und ihrem Nervenzweige fast vollkommen mit dem entsprechenden Gebilde der Urodelen überein und stellt auch bei den Anuren die Macula ac. neglecta dar.

Was nun die wirklich *cochlearen* Theile betrifft, so findet man, ausser der bei allen Amphibien (Coecilia ausgenommen) vorhandenen Lagena mit ihrer Papilla acustica, bei den niederen Urodelen (Proteus, Menobranchus, Amphiuma) keine weitere Nervenendstelle[1]; bei den höheren (Siredon, Menopoma, Pleurodeles, Salamandra, Triton) tritt aber die erste Anlage einer abgetrennten *Papilla ac. basilaris cochleæ* auf. Dieses Gebilde stellt jedoch nicht, wie zuerst Hasse für Salamandra angab und später Kuhn für sie sowohl wie für Siredon und Triton darthat, eine wirkliche Pars basilaris mit Knorpelrahmen dar, sondern ist, wie ich bei allen von mir untersuchten Urodelen finde, nur eine von der Papilla ac. lagenæ abgetrennte, nach dem oberen Ende der Lagena gerückte und hier in der Nähe der Sacculusöffnung (Apertura lagenæ s. Canalis utriculo-saccularis) liegende, also noch der Lagena angehörige Nervenendstelle, Papilla ac. basilaris, in welcher der feine, vom Ramulus lagenæ abgezweigte Nervenzweig, Ramulus basilaris, endigt. Bei den Anuren aber findet sich die seit Deiters und Hasse ziemlich gut gekannte, von der Lagena stark abgetrennte *Pars basilaris cochleæ* mit der Papilla ac. und dem sog. Knorpelrahmen, deren verdünnte Wandstelle ich mit Hasse für die Membrana basilaris halte, gut entwickelt vor. Es ist mir nicht gelungen, in Betreff der Pars basilaris zwischen den Urodelen und den Anuren eine Uebergangsform zu finden, und es ist in der That nicht sehr wahrscheinlich, dass nunmehr eine solche existirt. Noch weniger lässt sich hoffen, dass in der jetzigen Schöpfung die geschwänzten, aber mit entwickelter Pars basilaris und Trommelhöhle versehenen Vorläufer der Anuren, die »Proanuren» oder richtiger »Posturodelen», von denen die Reptilien ihre Ahnen zu rechnen haben, anzutreffen sind.

Auf die Frage der accessorischen Theile des Gehörorgans der Amphibien will ich bei dieser kurzen Betrachtung nicht näher eingehen. Ich will hier nur hervorheben, dass oben bei dem Frosch ein bisher nicht beschriebener, eigenthümlicher, sackartig endigender Gang, *Ductus fenestræ ovalis,* vom perilymphatischen Raum zur Knorpelplatte der Columella läuft und sich in die Fenestra ovalis auf besondere Weise ausstülpt. Bei den anderen Anuren und sogar bei den höheren Urodelen ist ein solcher Gang oder Ausbuchtung des perilymphatischen Raumes schon mehr oder weniger entwickelt.

Auf die feineren histologischen Verhältnisse gehe ich hier bei diesem Rückblick nicht ein, sondern verweise auf die oben gegebenen Darstellungen, indem ich in der zweiten Hälfte dieses Werkes, nachdem ich die übrigen Wirbelthierclassen behandelt habe, auf dieselben sowohl wie auf das ganze membranöse Gehörorgan noch einmal zurückkommen werde.

Zuletzt füge ich hier einen Entwurf zum Stammbaum bei, wie ich mir denselben nach dem Bau des Gehörorgans der Fische und Amphibien denke. Als mittlere oder »Hauptlinie» wähle ich die bis zum Menschen hinauf führende Linie, die ich mir hier deswegen als gerade gedacht habe. Um mehr Uebersichtlichkeit zu gewinnen sind im allgemeinen nur die Ordnungen, Unterordnungen oder grösseren Gruppen aufgenommen. Eine Vergleichung mit den von anderen Forschern auf andere Gründe gegebenen Schemata wäre gewiss von Interesse; ich stehe aber diesmal davon ab, da es mich zu weit auf andere Gebiete führen würde:

[1] Ich möchte hier nicht unerwähnt lassen, dass einige Forscher die Ansicht hegen, dass die genannten niederen Urodelen (Proteus, Menobranchus) reducirte Formen darstellen. Es liegt ja auch die Möglichkeit vor, dass die Papilla basilaris, ganz wie die Macula ac. neglecta bei vielen Teleostiern, bei diesen Urodelen zurückgetreten oder wieder verschwunden sein kann. Mir scheint es jedoch, besonders bei Betrachtung des ganzen Gehörorgans, wahrscheinlicher, dass diese Thiere, obwohl in mehrerer Hinsicht reducirt, jedoch einen niederen Typus der Urodelenordnung vertreten.

http://dl.ub.uni-freiburg.de/diglit/retzius1881-1/0237
© Universitätsbibliothek Freiburg
gefördert durch
Baden-Württemberg

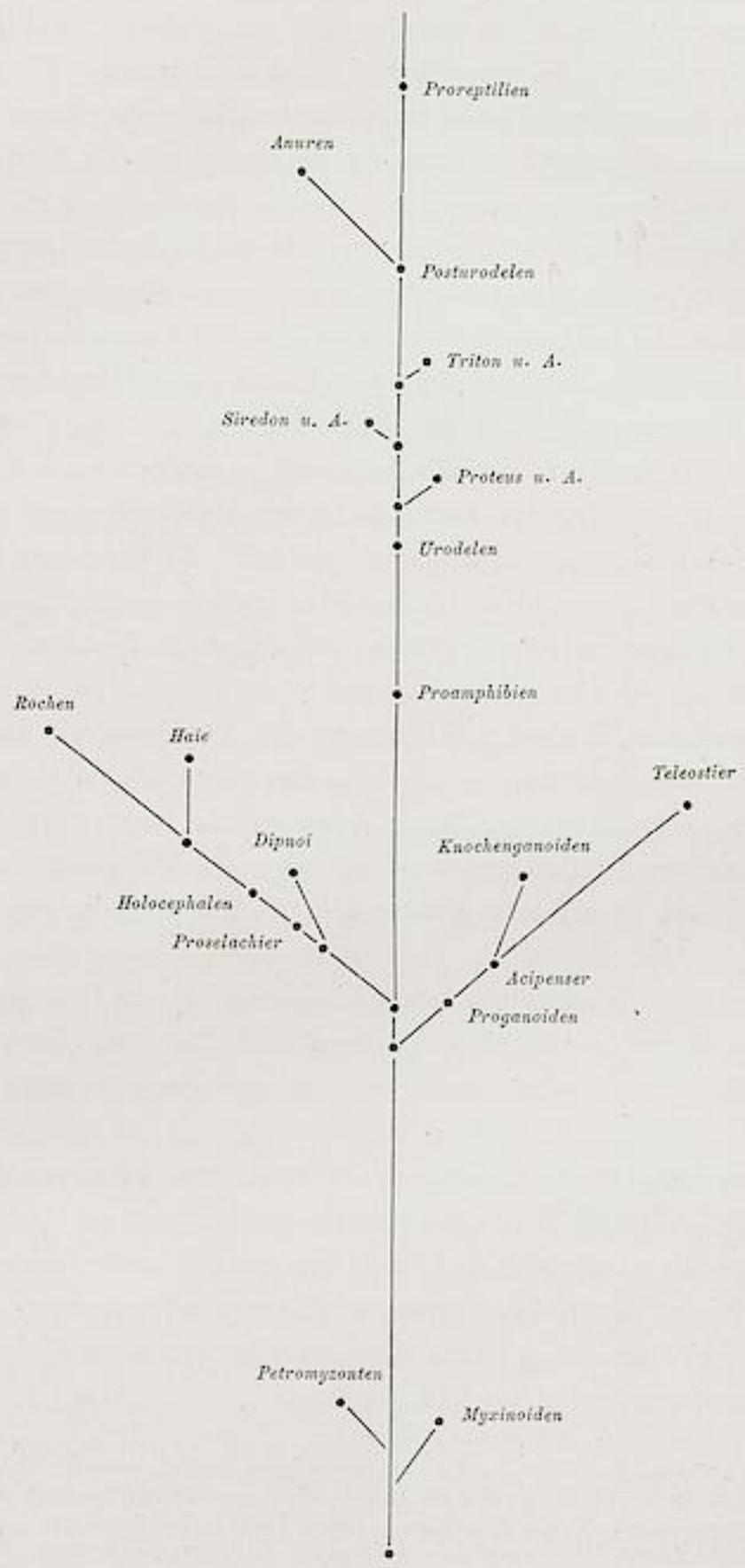

http://dl.ub.uni-freiburg.de/diglit/retzius1881-1/0238
© Universitätsbibliothek Freiburg
gefördert durch
Baden-Württemberg

TAFELN

http://dl.ub.uni-freiburg.de/diglit/retzius1881-1/0239
© Universitätsbibliothek Freiburg
gefördert durch
Baden-Württemberg

Tafel I.

Das Gehörorgan von Myxine glutinosa L.

Allgemein geltende Bezeichnungen:

sc — Saccus communis.
aa — Ampulla anterior.
ap — Ampulla posterior.
cc — Canalis communis.
de — Ductus endolymphaticus.
se — Saccus endolymphaticus.
mc — Macula ac. communis.
cra — Crista ac. amp. anterioris.
crp — Crista ac. amp. posterioris.
o — Otolithenscheibe.
ac — der aus zwei Aesten bestehende Acusticus.
ra — Ramus anterior acustici.
rp — Ramus posterior acustici.
g — Ganglion der Acusticusäste.
per — Perilymphatischer Raum.
co — Knorpelsäule in der Mitte des peril. Raums.
gk — Knorpelige Gehörkapsel.
m — Membran, die die innere Oeffn. d. Kapsel schliesst.
ö — Innere Oeffnung der Kapsel.
sk — Knorpeliger Schädel.

Fig. 1—5. Das membranöse Gehörorgan in 18-maliger Vergrösserung. — Fig. 1 von oben-innen, Fig. 2 von unten-aussen, Fig. 3 von innen-unten, Fig. 4 von aussen-oben, mit den peripherischen Enden der Nervenzweige. — Fig. 5 das membr. Gehörorgan von oben-innen mit den beiden ganglionführenden Acusticusästen und deren Verzweigung und Ausbreitung in den Nervenendstellen. Ueberosmiumsäure-Präparate. (Fig. 5 mit 20 % Salpetersäure behandeltes Präp.).

Fig. 6—9. Die knorpelige Gehörkapsel, theilweise mit dem darin enthaltenen membranösen Gehörorgan in 18-maliger Vergrösserung. — Fig. 6 die Gehörkapsel, von welcher die äussere Partie des Daches abgetragen ist, von oben-innen gesehen; man findet hier die beiden ganglionführenden Aeste des Acusticus an die die Gehörkapsel oben-innen schliessende Membran (*m*) herantreten, um in mehrere Zweige getheilt durch dieselbe an besonderen Stellen zu treten und dann unter ihr den Endverlauf zu bewerkstelligen; den aus dem Inneren der Gehörkapsel durch die Membran ausgetretenen Ductus endolymphaticus (*de*) sieht man rechts unter dem Ramus posterior. — Fig. 7 das Dach der Gehörkapsel von unten-aussen mit dem Ansatze der Knorpelsäule (*co*) und mit der durch die Membran geschlossenen grossen Oeffnung (*m*). — Fig. 8 die Gehörkapsel mit dem darin in natürl. Lage liegenden membranösen Gehörorgan von unten-aussen; man sieht hier die Grössenverhältnisse des perilymphatischen Raums (*per*) aussen sowohl als innen um die Knorpelsäule (*co*); im membr. Gehörorgan bemerkt man die Otolithenscheibe (*o*). — Fig. 9 die Gehörkapsel von unten-innen mit dem membr. Gehörorgan und die Grössenverhältnisse des perilymphatischen Raums (*per*); man sieht hier ebenfalls die Otolithenscheibe (*o*) im membr. Gehörorgan. Präparate aus Müllerscher Lösung und Ueberosmiumsäure.

Fig. 10. Kopf von Myxine nach Abtragung der das Gehirn deckenden Membran von oben in 9-maliger Vergrösserung gesehen. Man sieht hier das blossgelegte Gehirn und Rückenmark mit den austretenden Nerven und den beiden neben der Medulla liegenden Gehörkapseln (*gk*); das Rückenmark ist etwas nach links gezogen, um das Verhalten des Acusticus (*ra, rp*) und den Ductus endolymphaticus (*de*) (vergl. Fig. 5, 6) zu zeigen; *va* Vagus, *tri* Trigeminus; *a* Auge; *nk* Nasenkapsel; *sk* Schädelknorpel. Mit 20 % Salpetersäure behandeltes Präparat.

Fig. 11. Die beiden knorpeligen Gehörkapseln in ihrem Verhältniss zum Schädelknorpel von oben und 10 Mal vergrössert; man bemerkt hier die nach oben-innen sehenden Oeffnungen (*ö*) und hinten die dem Basalknorpel des Schädels angefügte Chorda dorsalis (*ch*). Beh. mit 20 % Salpetersäure.

Fig. 12. Der Boden der rechten knorp. Gehörkapsel (*gk*) von oben und etwas von links in 18-maliger Vergrösserung gesehen; in der Mitte des perilymphatischen Raums (*per*) sieht man die abgeschnittene Knorpelsäule (*co*).

Fig. 13. Partie eines Querschnitts der Knorpelkapsel mit der concentrisch um die Zellen geschichteten Zwischensubstanz. Starke Vergrösserung. Beh. m. Müllerscher Lösung.

Fig. 14 und 15. Ductus endolymphaticus. — Fig. 14 der ganze Gang vergrössert mit dem trichterförmigen Anfang aus dem Saccus communis (*sc*), dem schmalen Halse und dem blasenartig erweiterten blinden Ende (*se*), im optischen Durchschnitt mit der epithelialen Zellenbekleidung gezeichnet. — Fig. 15 *a* das erweiterte Ende (*se*) sammt dem nächsten Theil des Ganges noch mehr vergrössert, im optischen Durchschnitt und mit der epithelialen Zellenbekleidung; im Inneren des Saccus sieht man Haufen von Zellen und isolirte Zellen von der Wand abgetrennt; Gez. bei Verick's Obj. 3 + Ocul. 1 (ausgezog. Tubus). — *b* Partie des den Gang bekleidenden Epithels von der Seite gesehen und bei Verick's Obj. 8 + Ocul. 3 (ausgezog. Tubus) gezeichnet. — *c* einige isolirte Zellen des den Saccus endolymphaticus bekleidenden Epithels, bei derselben Vergrösserung gezeichnet. Ueberosmiumsäure-Präparate.

http://dl.ub.uni-freiburg.de/diglit/retzius1881-1/0240
© Universitätsbibliothek Freiburg
gefördert durch
Baden-Württemberg

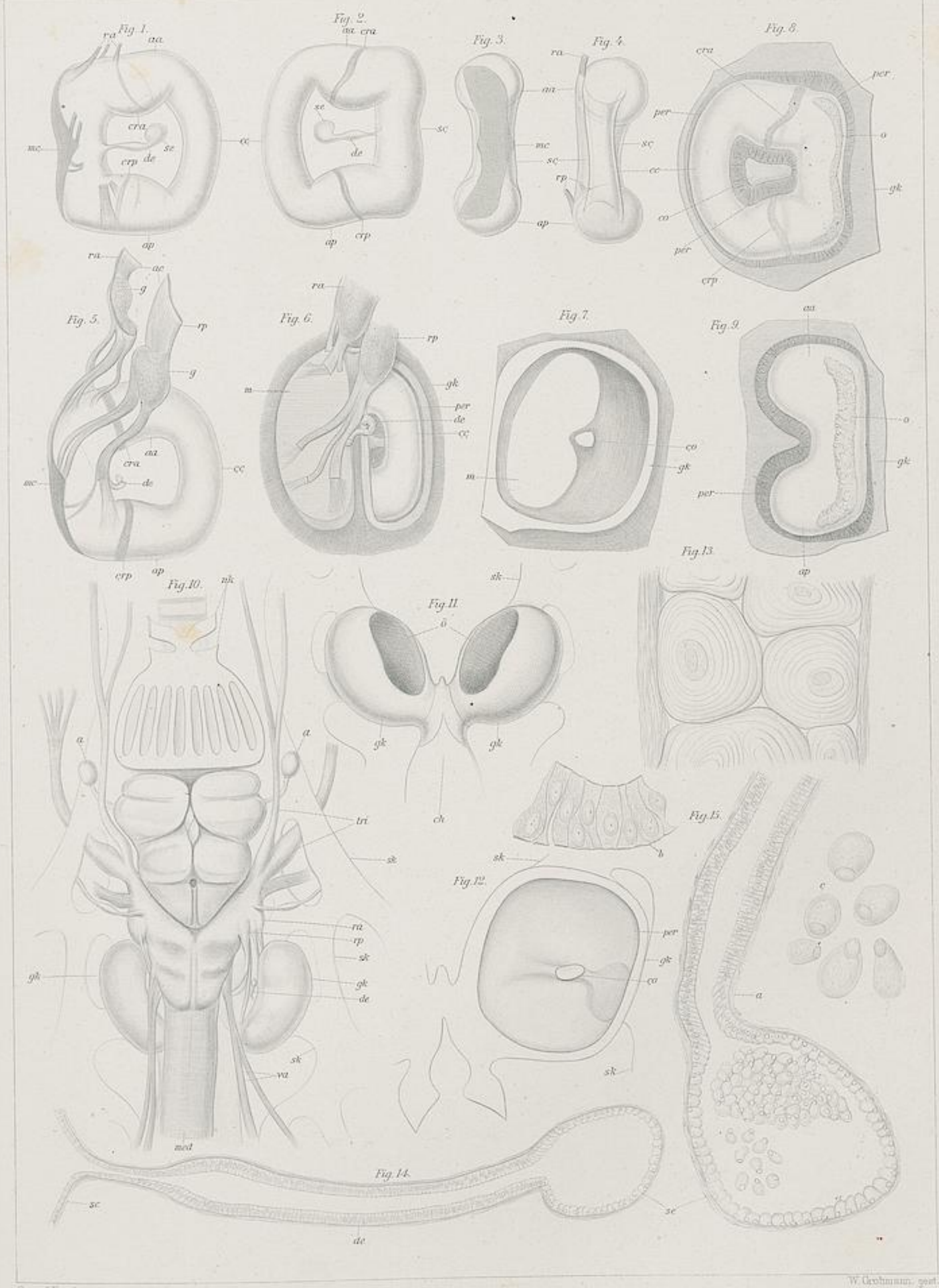

Gustaf Retzius gez. W. Grohmann, gest.

http://dl.ub.uni-freiburg.de/diglit/retzius1881-1/0241
© Universitätsbibliothek Freiburg
gefördert durch
Baden-Württemberg

Tafel II.

Das Gehörorgan von Myxine glutinosa. L.

Fig. 1. Verticaler Querschnitt der Macula ac. communis mit der häutigen Wand (*hw*), der Fadenzellenschicht (*fz*) und der Haarzellenschicht (*hz*) sowie dem beiderseits von der Macula befindlichen Epithel (*e*). Beh. mit Müllerscher Lösung. Gez. bei Vérick's Obj. 3 + Ocul. 3 (ausgezog. Tubus).

Fig. 2. Partie eines Verticalschnitts der Macula ac. communis mit der häutigen Wand (*hw*), der Fadenzellenschicht (*fz*) und der Haarzellenschicht (*hz*) sowie rechts isolirte Haarzellen mit Haaren (*h*) und Fadenzellen. Beh. mit Müllerscher Lösung. Gez. bei Vérick's Obj. 8 + Ocul. 2 (ausgezog. Tubus).

Fig. 3. Verticalschnitt der Crista ac. posterior mit der häutigen Wand (*hw*), dem zutretenden Nervenzweig (*n*), der Fadenzellenschicht (*fz*), den Haarzellen (*hz*) und dem beiderseits von der Crista befindlichen Epithel (*e*). Beh. mit Müllerscher Lösung. Gez. bei Vérick's Obj. 3 + Ocul. 3 (ausgezog. Tubus).

Fig. 4. Partie eines Verticalschnitts der Crista acustica mit der häutigen Wand (*hw*), der Fadenzellenschicht (*fz*) und den Haarzellen (*hz*) sowie rechts isolirte Haar- und Fadenzellen. Beh. mit Müllerscher Lösung. Gez. bei Vérick's Obj. 8 + Ocul. 2 (ausgezog. Tubus).

Fig. 5. Partie der Macula ac. communis von der Oberfläche mit Haarzellen (*hz*) und Fadenzellen (*fz*), bei Vérick's Obj. 8 + Ocul. 3 (ausgezog. Tubus) gesehen. Ueberosmiumsäure-Präparat.

Fig. 6. Isolirte Otolithenkristallen von verschiedener Form und Grösse, bei Vérick's Obj. 8 + Ocul. 3 (ausgezog. Tubus) gezeichnet.

Fig. 7. Partie der Epithelbekleidung von der Umgebung der Macula ac. communis, von der Oberfläche gesehen, mit den zwischen den polygonalen Zellen (*e*) liegenden, verzweigten, dunkleren Zellen (*pe*). Beh. mit Müllerscher Lösung. Gez. bei Vérick's Obj. 8 + Ocul. 3 (ausgezog. Tubus).

Fig. 8. Partie der Epithelbekleidung des Canalis communis externus von der Oberfläche gesehen, mit einer verzweigten dunkleren Zelle (*pe*) zwischen den polygonalen Plattenzellen (*e*). Beh. mit Müllerscher Lösung. Gez. bei Vérick's Obj. 8 + Ocul. 3 (ausgezog. Tubus).

Fig. 9. Partie der membranösen Wand des Gehörorgans mit drei von einander getrennten Häutchen aus Häutchenzellen; *bg* ein in dem Häutchen verlaufendes Blutgefäss. Beh. mit Müllerscher Lösung. Gez. bei Vérick's Obj. 8 + Ocul. 3 (ausgezog. Tubus).

Fig. 10. Isolirte oppositipol-bipolare Nervenzellen von verschiedener Grösse, aus den Ganglien der Acusticusäste; *zk* Zellenkapsel, welche in die Schwannsche Scheide der Ausläufer-Nervenfasern übergeht. Gez. bei Vérick's Obj. 8 + Ocul. 3 (ausgezog. Tubus).

Fig. 11. Partie von zwei isolirten Nervenfasern aus den Acusticusästen mit den in der kernführenden Schwannschen Scheide verlaufenden Axencylindern. Gez. bei Vérick's Obj. 8 + Ocul. 3 (ausgezog. Tubus).

http://dl.ub.uni-freiburg.de/diglit/retzius1881-1/0242
© Universitätsbibliothek Freiburg
gefördert durch
Baden-Württemberg



Gustaf Retzius gez. W. Grolmann gest.

http://dl.ub.uni-freiburg.de/diglit/retzius1881-1/0243
© Universitätsbibliothek Freiburg
gefördert durch
Baden-Württemberg

Tafel III.

Das Gehörorgan von Petromyzon fluviatilis L.

Für alle Figuren geltende Bezeichnungen:

ac — Acusticus.
ra — Ramus anterior acustici.
rp — Ramus posterior acustici.
gc — Partie der Medulla oblongata, aus welcher der Acusticus heraustritt.
g — Ganglion acustici.
gk — Knorpelige Gehörkapsel.
gh — Gehirnhöhle.
skn — Schädelknorpel.
m — Membran (Dura mater), welche die grosse mediale Oeffnung der knorpeligen Gehörkapsel ausfüllt.
*m*¹ — obere kleine Abtheilung derselben Membran.
ö — Oeffnung in derselben.
v — Vestibulum, und besonders die medialen Partien der beiden vestibularen Räume.
*v*¹ — Vestibulum, und besonders die lateralen Partien der beiden vestibularen Räume.
cf — Crista frontalis.
pc — Vorsprung der Crista frontalis.
vö — Oeffnung zwischen den beiden Abtheilungen des Vestibulum.
d — dreieckige Partie unter der Commissur.
dö — kleine Oeffnung in derselben.
c — Commissur.
cö — Oeffnung zwischen den beiden Seitenabtheilungen der Commissur.
hc — häutige mittlere Scheidewand der Commissur.
cz — spindelförmiger Zapfen in derselben.
apc — Oeffnung, welche vom Vestibulum zur Commissur führt.
ca — Vorderer Bogengang.
cp — hinterer Bogengang.
r — Raphe des Bogengangs.
cq — quergeschnittener Bogengang.
aa — vordere Ampulle.
ap — hintere Ampulle.
cr — Crista acustica.
cl — Crista longitudinalis.
sa — Seitenabtheilungen (der Ampullæ trifidæ).
öa — Oeffnung (der Ampulla trifida) zum Vestibulum.
mu — Nervenendstelle, welche als Macula ac. recessus utriculi angesehen wird.
rg — kleine Grube mit einer Nervenendstelle.
s — sackförmiger Anhang.
sö — Oeffnung zum sackförmigen Anhang vom Vestibulum aus.
sk — Hügel mit einer Nervenendstelle an der medialen Wand des sackförmigen Anhangs.
ade — Oeffnung an der Vestibularwand, welche zum Ductus endolymphaticus führt.
de — Ductus endolymphaticus.
se — Saccus endolymphaticus.
at — Oeffnung am unteren Umfang der Commissur, zu einer kurzen häutigen Röhre führend.
hz — Haarzellen.
fz — Stützzellen.

Fig. 1. Das rechte membranöse Gehörorgan, 18 mal vergrössert, von innen, von der medialen Seite, gesehen.

Fig. 2. Dasselbe, 18 Mal vergrössert, von aussen, von der lateralen Seite, gesehen.

Fig. 3. Dasselbe, 18 Mal vergrössert, von unten gesehen.

Fig. 4. Dasselbe, 18 Mal vergrössert, von oben gesehen.

Fig. 5. Dasselbe, 18 Mal vergrössert, von oben-aussen gesehen.

Fig. 6. Dasselbe, nach Entfernung der Nerven, 18 Mal vergrössert, von unten-innen gesehen.

Fig. 7. Dasselbe, 18 Mal vergrössert und von innen, von der medialen Seite, gesehen; die mediale Wand der knorpeligen Gehörkapsel (*gk*) ist theilweise hier beibehalten, mit der häutigen Ausfüllung (*m*) der grösseren Oeffnung und einer ebensolchen (*m*¹) der kleineren oberen, welche hier mit der grösseren zusammenhängt und ein ovales Loch (*ö*) enthält.

http://dl.ub.uni-freiburg.de/diglit/retzius1881-1/0244
© Universitätsbibliothek Freiburg
gefördert durch
Baden-Württemberg



Gustaf Retzius gez. W. Grohmann g'ezt.

http://dl.ub.uni-freiburg.de/diglit/retzius1881-1/0245
© Universitätsbibliothek Freiburg
gefördert durch Baden-Württemberg

Fig. 8. Die obere Hälfte eines ungefähr horizontal durchgeschnittenen, 18 mal vergrösserten membranösen Gehörorgans, von unten her gesehen; die Commissur (*c*) und die an den Enden quergeschnittenen (*cq*) beiden Bogengängen (*ca*, *cp*) liegen unter dem Vestibulum (*v*, *v*, v^1, v^1) und den Seitenabtheilungen (*sa*, *sa*) der sog. Ampullæ trifidæ. In der Commissuröffnung (*apc*) zum Vestibulum sieht man den Zapfen (*cz*) und die knopfförmigen Vorsprünge der Raphe (*r*) der Bogengänge.

Fig. 9. Die untere Hälfte von einem ungefähr horizontal durchgeschnittenen, 18 mal vergrösserten membranösen Gehörorgan, von oben-aussen gesehen. Die beiden Bogengänge (*ca*, *cp*) sind auch theilweise der Länge nach geöffnet; man sieht in der Mitte die Crista frontalis (*cf*) zwischen den beiden Vestibularräumen nach unten ziehen und in einen knopfförmigen Vorsprung (*pc*) auslaufen, welcher in die Oeffnung (*sö*) des sackähnlichen Anhangs hervorragt; unter ihm sieht man die ovale Hervorragung der Nervenendstelle (*sk*) im sackähnlichen Anhang, und links vor dem Vorsprung liegt in der kleinen Grube die kleine, rundlich ovale Nervenendstelle.

Fig. 10. Hintere Hälfte des frontal durchgeschnittenen membranösen Gehörorgans (18 mal vergrössert); man sieht sowohl die Commissur (*c*) geöffnet und ihre mittlere unvollständige Scheidewand (*hc*) mit dem spindelförmigen Zapfen (*cz*) als die hervorragende Crista frontalis (*cf*), welche die Oeffnung (*vö*) umsäumt, die die zwei Hälften des Vestibulum vereinigt; rechts vom Vorsprung der Crista frontalis führt der Vestibularraum in den sackähnlichen Anhang (*s*) hinab, an dessen medialer Wand der Nervenendhügel (*sk*) liegt.

Fig. 11. Die vordere Ampulle (*aa*) und die Seitenabtheilungen (*sa*) einer sog. Ampulla trifida geöffnet, so dass man am Boden der Ampulle die Crista acustica (*cr*) sieht und, von ihr abgehend, die zwischen den Seitenabtheilungen befindliche Crista longitudinalis (*cl*); unter der letzteren liegt die halbmondförmige Nervenendstelle (*mu*), welche als Macula acustica recessus utriculi gedeutet wird. Oben und rechts von ihr findet sich die kleine rundliche Grube (*rg*), welche unten die kleine rundlich-ovale Nervenendstelle enthält; *pc* der untere, mediale Vorsprung der Crista frontalis.

Fig. 12. Vordere Ampulle, vom Bogengang (*ca*) sich fortsetzend und die Crista acustica (*cr*) enthaltend. Rechts sieht man die herzförmige Oeffnung (*öa*), welche vom Vestibulum zur Ampulle führt, und durch diese Oeffnung erscheint die Crista longitudinalis (*cl*) sowie unter ihr die Macula rec. utriculi (*mu*).

Fig. 13. Mediale Wandpartie des rechten membranösen Gehörorgans, 36 mal vergrössert und von aussen gesehen; am unteren Umfang der Commissur (*c*) sieht man die Mündung der kurzen Röhre *at*; unter ihr und rechts mündet an der Vestibularwand mit spaltenförmiger Oeffnung (*ade*) der Ductus endolymphaticus (*de*); an der medialen Wand des sackförmigen Anhangs (*s*) findet sich der Nervenendhügel (*sk*).

Fig. 14. Eine kleine Partie der Vestibularwand mit dem Ductus endolymphaticus (*de*), welcher unten mit spaltenförmiger Oeffnung (*ade*) mündet und oben breit kolbenförmig mit einer sackähnlichen Erweiterung (*se*) blind endigt.

Fig. 15. Hinterer Theil des knorpeligen Schädels in 9-maliger Vergrösserung, von oben gesehen. An beiden Seiten der von dem Schädelknorpel (*skn*) unvollständig umschlossenen Gehirnhöhle (*gh*) liegen die beiden ovalen knorpeligen Gehörkapseln (*gk*).

Fig. 16. Eigenthümliche langgestreckte Nervenzelle eines Acusticuszweigs, welche mit Kern und Kernkörperchen in den breiten Axencylinder einer Nervenfaser eingelagert und von der kernführenden Schwannschen Scheide umgeben ist. Bei Vérick's Obj. 8 + Ocul. 3 (ausgezog. Tubus) gezeichnet.

Fig. 17. Drei isolirte Flimmerzellen der Vestibularwand, *a* von natürlichem Aussehen, *b* mit beginnender, durch die Präparation bedingter Auffaserung des Flimmerhaares, *c* mit noch mehr aufgefasertem Flimmerhaar.

Fig. 18. Drei Cylinderzellen des spindelförmigen Zapfens der Commissur.

Fig. 19. Das Epithel von der Nähe der Crista acustica der Ampulle, von oben gesehen; zwischen den polygonalen Zellen (*e*) laufen andere Zellen (*pe*) von mehr körnigem Aussehen und mit spindelförmigem Kern.

Fig. 20. Senkrechter Schnitt der Crista acustica mit Haarzellen (*hz*) und Fadenzellen (*fz*), theils in natürlicher Anordnung (links), theils isolirt (rechts). Bei Vérick's Obj. 8 + Ocul. 3 (ausgezog. Tubus) gezeichnet.

Fig. 21. Senkrechter Schnitt durch die Macula ac. recessus utriculi mit vier Haarzellen und mehreren Fadenzellen (*fz*) in natürlicher Aneinanderlagerung.

Fig. 22. Otolithen- oder Otoconienkugeln verschiedener Grösse und Gestalt. Frisch und bei Vérick's Obj. 8 + Ocul. 3 (ausgezog. Tubus) gezeichnet.

http://dl.ub.uni-freiburg.de/diglit/retzius1881-1/0247
© Universitätsbibliothek Freiburg
gefördert durch
Baden-Württemberg

Tafel IV.

Das Gehörorgan von Acipenser sturio L.

Allgemein geltende Bezeichnungen:

u — Utriculus.
ss — Sinus utric. superior.
rec — Recessus utriculi.
aa — Ampulla anterior.
ae — Ampulla externa.
ap — Ampulla posterior.
ca — Canalis m. anterior.
ce — Canalis m. externus.
cp — Canalis m. posterior.
s — Sacculus.
cus — Canalis utriculo-saccularis.
dc — Ductus endolymphaticus.
sc — Saccus endolymphaticus.
l — Lagena cochleæ.
mu — Macula ac. recessus utriculi.
cr — Crista ac. amp.
ms — Macula ac. sacculi.
mn — Macula ac. neglecta.
pl — Papilla ac. lagenæ.
ac — Acusticus.
ra — Ramus anterior acustici.
rp — Ramus posterior acustici.
ru — Ramulus rec. utriculi.
raa — Ramulus amp. anterioris.
rae — Ramulus amp. externæ.
rap — Ramulus amp. posterioris.
rs — Ramulus sacculi.
rn — Ramulus neglectus.
rl — Ramulus lagenæ.

Fig. 1—2. Das membranöse Gehörorgan in 7-maliger Vergrösserung (kleines Object). — Fig. 1 von innen, Fig. 2 von aussen gesehen. Ueberosmiumsäure-Präparat.

Fig. 3. Die Gehörkapselgegend der rechten knorpeligen Schädelhälfte (*kn*) mit dem nach der Gehirnhöhle (*gh*) hin grösstentheils offen liegenden, nur durch die Dura mater bedeckten membranösen Gehörorgan. Natürl. Grösse.

Fig. 4. Dasselbe Präparat (rechte Schädelhälfte, *kn*) nach Entfernung des membranösen Gehörorgans, wodurch man die nach der Gehirnhöhle (*gh*) hin offene Gehörkapsel sieht; *fs* Fovea sacculi et lagenæ, *fru* Fovea recessus utriculi, *oc* Ostium anterius canalis anterioris cartil., *oca* Ostium posterius canalis anterioris cartil., *oce* Ostium anterius canalis externi cartil., *ocp* Ostium superius canalis posterioris cartil., *occ* tiefe Grube, in welche das untere Ende des hinteren und das hintere Ende des äusseren knorpeligen Canals münden; *ft* Trigeminuscanal, *fv* Vaguscanal. Natürl. Grösse.

Fig. 5. Boden des hinteren Theils des Utriculus von oben in 10-maliger Vergrösserung gesehen, um den grossen ovalen Canalis utriculo-saccularis (*cus*) und dicht hinter demselben die aus zwei kleinen Hügeln bestehende Macula ac. neglecta (*mn*) zu zeigen, von denen die mediale an der aufsteigenden Seitenwand liegt und deswegen in Profil erscheint; *kno* der kleine Breschet'sche Knochen, welcher am hinteren Ende des Sacculus angeheftet ist.

Fig. 6—16. Ampulla sagittalis. — Fig. 6 die Ampulle von oben, Fig. 7 dieselbe im queren Durchschnitt, mit Crista acustica (*cr*), Nerven (*raa*) und Cupula terminalis (*cu*); Fig. 8 das Septum transversum (*st*), vertical geschnitten, mit Crista acustica (*cr*), Nerven (*n*) und häutiger Wand (*w*). — Fig. 9 Partie des Nervenepithels der Crista acustica von oben gesehen und bei Hartnack's Imm. Obj. 12 + Ocul. 3 (ausgezog. Tubus) gezeichnet, wobei die dunkleren runden Figuren den Haarzellen entsprechen. — Fig. 10 Partie des Nervenepithels im Verticalschnitt, mit drei haartragenden Haarzellen (*hz*) und Fadenzellen (*fz*). — Fig. 11 zweigetheilte Nervenfaser aus dem Septum transversum. — Fig. 12 Epithelzellen des Planum semilunare von der Seite, Fig. 13 dieselben von oben gesehen. — Fig. 14 drei Epithelzellen vom Ampullendache, von der Oberfläche gesehen. — Fig. 15 Verticalschnitt der Ampullenwand mit eingebetteten verzweigten Zellen. — Fig. 16 Partie des Epithels von der Innenfläche des vorderen membr. Canals, unten in die kleinen Raphezellen übergehend; bei Hartnack's Imm. Obj. 12 + Ocul. 3 gezeichnet.

Fig. 17—19. Ampulla externa. — Fig. 17 von oben, Fig. 18 im queren Durchschnitt, Fig. 19 von der Seite gesehen *cr* Crista acustica, *ps* Planum semilunatum, *rae* Nerv, *cu* Cupula terminalis.

http://dl.ub.uni-freiburg.de/diglit/retzius1881-1/0248
© Universitätsbibliothek Freiburg
gefördert durch
Baden-Württemberg

Gustaf Retzius gez. W. Grohmann gest.

http://dl.ub.uni-freiburg.de/diglit/retzius1881-1/0249
© Universitätsbibliothek Freiburg
gefördert durch
Baden-Württemberg

Fig. 20—24. Ampulla posterior. — Fig. 20 von oben, Fig. 21 im queren Durchschnitt, mit Crista acustica (*cr*), Nerven (*rap*), Cupula terminalis (*cu*) und dem angehefteten Canalis m. externus (*ce*). — Fig. 22 Cupula terminalis von der Seite; Fig. 23 dieselbe von unten; Fig. 24 Partie der unteren Fläche der Cupula mit den zahlreichen runden Löchern, bei starker Vergrösserung gez.

Fig. 25—27. Recessus utriculi. — Fig. 25 der Boden desselben mit der Macula ac, recessus utriculi (*mu*) von oben gesehen, mit den unter ihr laufenden Nerven (*ra, raa, rac*), 12 mal vergrössert. — Fig. 26 Partie des Nervenepithels von oben gesehen, bei Hartnack's Imm. Obj. 12 + Ocul. 3 gezeichnet; Fig 27 dasselbe Nervenepithel im Verticalschnitt mit vier kurze Haare tragenden Haarzellen (*hz*) und Fadenzellen (*fz*), dieselbe Vergrösserung.

Fig. 28. Der Sacculus-Otolith, 7 mal vergrössert.

Fig. 29. Drei von einander abgetrennte, faserige Häutchen aus der Wand des Utriculus.

Fig. 30. Partie des Nervenepithels der Papilla ac. lagenæ im Verticalschnitt, mit vier kurze Haare tragenden Haarzellen (*hz*) und Fadenzellen (*fz*). Gez. bei Hartnack's Imm. Obj. 12 + Ocul. 3 (ausgezog. Tubus).

Fig. 31. Zwei oppositipol-bipolare Nervenzellen aus dem Ramus anterior acustici. Gez. bei Hartnack's Obj. 7 + Ocul. 3 (ausgezog. Tubus).

http://dl.ub.uni-freiburg.de/diglit/retzius1881-1/0251
© Universitätsbibliothek Freiburg
gefördert durch
Baden-Württemberg

Tafel V.

Das Gehörorgan von Lepidosteus osseus L., und Amia calva L.

Für alle Figuren geltende Bezeichnungen:

u — Utriculus.
ss — Sinus utric. superior.
ass — Apex sinus superioris.
rec — Recessus utriculi.
aa — Ampulla anterior.
ae — Ampulla externa.
ap — Ampulla posterior.
ca — Canalis m. anterior.
ce — Canalis m. externus.
cp — Canalis m. posterior.
s — Sacculus.
de — Ductus endolymphaticus.
l — Lagena cochleæ.
mu — Macula ac. recessus utriculi.
cr — Crista ac. amp.
ms — Macula ac. sacculi.
mn — Mac. ac. neglecta.
pl — Papilla ac. lagenæ.
ac — Acusticus.
ru — Ramulus rec. utriculi.
raa — Ramulus amp. anterioris.
rae — Ramulus amp. externæ.
rap — Ramulus amp. posterioris.
rs — Ramulus sacculi.
rn — Ramulus neglectus.
rl — Ramulus lagenæ.

Fig. 1—8. Das Gehörorgan von *Lepidosteus osseus.* — Fig. 1 das membranöse Gehörorgan von innen, Fig. 2 von aussen, Fig. 3 von oben, in $6^1/_2$-maliger Vergrösserung. Spirituspräparat. — Fig. 4 rechte Hälfte des sagittal durchgeschnittenen Schädels von der Gehirnhöhle her, mit der gegen die letztere offenen Gehörkapsel und dem in der grossen Oeffnung sichtbaren membranösen Gehörorgan; Fig. 5 die Gehörkapsel von oben; Fig. 6 dieselbe von unten; Fig. 7 dieselbe von aussen her, in natürl. Grösse. — Fig. 8 Otolithen, *a* des Recessus utriculi, *b* des Sacculus, *c* der Lagena in natürl. Grösse.

Fig. 9—13. Das Gehörorgan von *Amia calva.* — Fig. 9 das membranöse Gehörorgan von innen, Fig. 10 von aussen, Fig. 11 von oben in $4^1/_2$-maliger Vergrösserung, Spirituspräparat. *o* Otolithen des Sacculus und der Lagena. — Fig. 12 rechte Hälfte des sagittal durchgeschnittenen Schädels von innen gesehen, mit der nach der Hirnhöhle offenen Gehörkapsel und dem in der grossen Oeffnung dieser Kapsel sichtbaren membranösen Gehörorgan; natürl. Grösse. — Fig. 13 Otolithen, *a* des Recessus utriculi, *b* des Sacculus, *c* der Lagena, alle drei in natürl. Grösse und von beiden Flächen gesehen.

http://dl.ub.uni-freiburg.de/diglit/retzius1881-1/0252
© Universitätsbibliothek Freiburg
gefördert durch
Baden-Württemberg

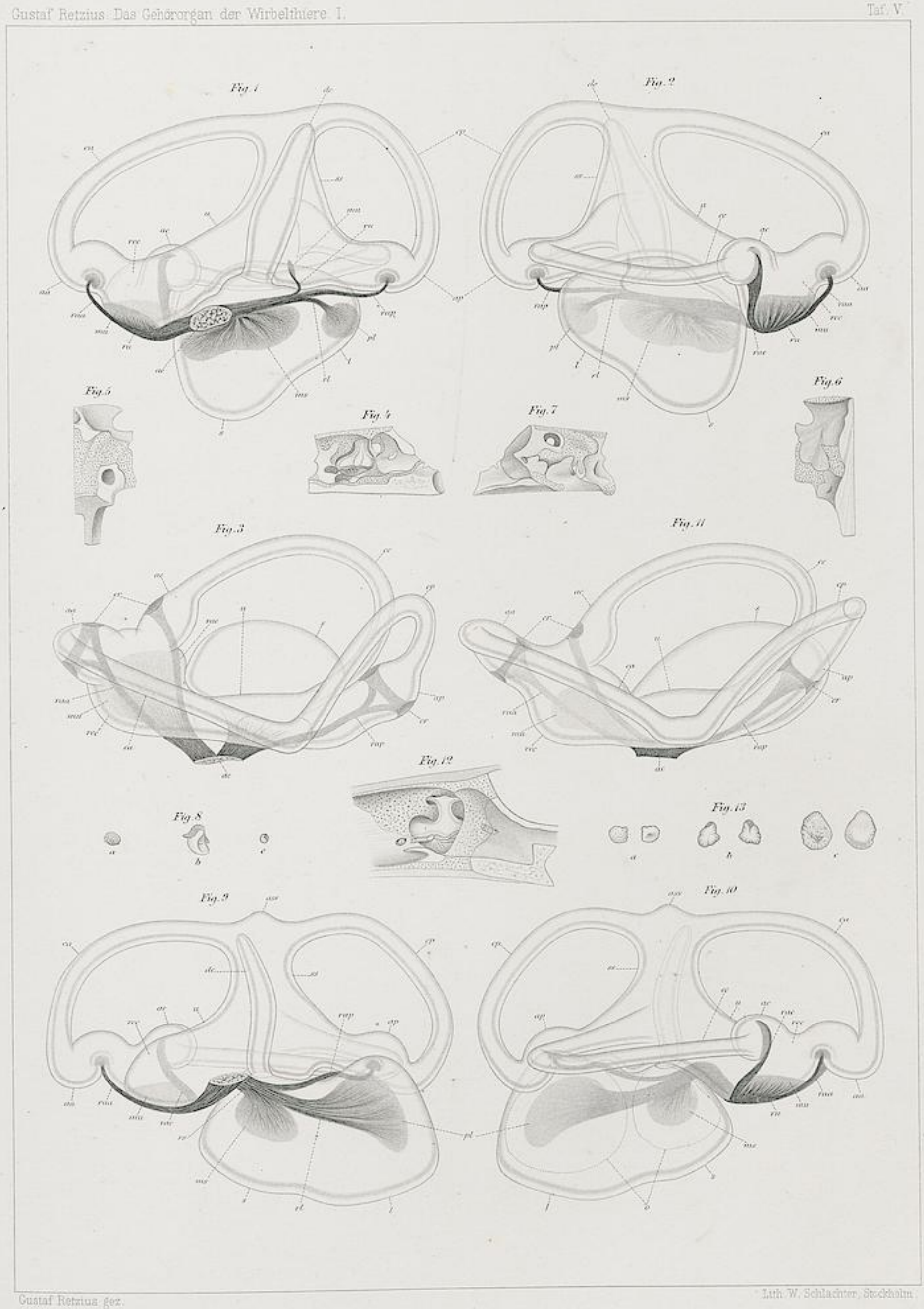

Gustaf Retzius gez.

Luh. W. Schlachter, Stockholm.

http://dl.ub.uni-freiburg.de/diglit/retzius1881-1/0253
© Universitätsbibliothek Freiburg
gefördert durch
Baden-Württemberg

Tafel VI.

Das Gehörorgan von Perca fluviatilis L.

Allgemein geltende Bezeichnungen:

u — Utriculus.
ss — Sinus utric. superior.
ass — Apex sinus superioris.
rec — Recessus utriculi.
aa — Ampulla anterior.
ae — Ampulla externa.
ap — Ampulla posterior.
ca — Canalis m. anterior.
ce — Canalis m. externus.
cp — Canalis m. posterior.
s — Sacculus.
de — Ductus endolymphaticus.
l — Lagena cochleæ.
mu — Macula ac. recessus utriculi.
ms — Macula ac. sacculi.
mn — Macula ac. neglecta.
pl — Papilla ac. lagenæ.
ac — Acusticus.
ru — Ramulus rec. utriculi.
raa — Ramulus amp. anterioris.
rae — Ramulus amp. externæ.
rap — Ramulus amp. posterioris.
rs — Ramulus sacculi.
rn — Ramulus neglectus.
rl — Ramulus lagenæ.
o — Otolithen (d. Rec. utriculi, d. Sacculus, d. Lagena).

Fig. 1—2. Das membranöse Gehörorgan in 6-maliger Vergrösserung. — Fig. 1 von innen, Fig. 2 von aussen gesehen. Ueberosmiumsäure-Präparat.

Fig. 3. Die knorpelig-knöcherne Gehörkapsel mit darin in natürlicher Lage befindlichem membranösem Gehörorgan, von innen gesehen; *pr* Prooticum, *ol* Occipitale laterale, *ob* Occipitale basilare, *os* Occipitale superius, *par* Parasphenoidale, *al* Alisphenoidale, *p* Parietale. Nat. Grösse.

Fig. 4. Die Gehörkapsel ohne membran. Gehörorgan, von innen gesehen; ausser den in Fig. 3 angeführten Bezeichnungen kommen hier folgende hinzu: *sca* Semicanalis anterior, *oce* Ostia canalis externi, *ocp* Ostia canalis posterioris, *fs* Fovea sacculi et lagenæ. Nat. Grösse.

Fig. 5. Der Boden des Utriculus mit den aus zwei dicht beisammen liegenden Platten bestehenden Macula ac. neglecta (*mn*) und der des Recessus utriculi mit Macula ac. rec. utriculi (*mu*) von oben gesehen. Unter dem Utriculus liegt Sacculus mit Lagena. Kein Canalis utriculo-saccularis lässt sich bemerken, dagegen ein Ductus endolymphaticus. 12-malige Vergrösserung. Ueberosmiumsäure-Präparat.

Fig. 6—9. Ampulla anterior. — Fig. 6 von oben, Fig. 7 im queren Durchschnitt mit Cupula terminalis (*cu*); Fig. 8 Cupula terminalis noch mehr vergrössert und von der Seite, Fig. 9 von unten. Ueberosmiumsäure-Präparat.

Fig. 10—14. Ampulla externa. — Fig. 10 von der Seite, Fig. 11 im queren Durchschnitt mit Cupula (*cu*); Fig. 12 Cupula noch mehr vergrössert und von der Seite, Fig. 13 dieselbe von unten; Fig. 14 die Ampulle von oben. Ueberosmiumsäure-Präparat.

Fig. 15—17. Ampulla posterior. — Fig. 15 von oben mit angewachsenem Canalis externus (*ce*), Fig. 16 im queren Durchschnitt mit Cupula (*cu*); Fig. 17 das Septum transversum mit Crista ac. (*cr*) im Verticalschnitt, etwas mehr vergrössert. Ueberosmiumsäure-Präparat.

Fig. 18. Der Otolith aus dem Recessus utriculi vergrössert und von der Fläche gesehen.

Fig. 19. Die membranöse Wand (*w*) einer Crista acustica mit Bindegewebszellen und einem Blutgefäss (*bl*) sowie mit fünf aus ihr austretenden, verzweigten, meistentheils der Markscheide beraubten Nervenfasern, welche aus dem weggefallenen Nervenepithel ausgezogen sind. Beh. mit Müllerscher Lösung. Gez. bei Verick's Obj. 6 + Ocul. 3 (ausgezog. Tubus).

Fig. 20. Nervenepithel einer Crista acustica mit aus der membr. Wand (*w*) in dasselbe ausgetretenen markhaltigen Nervenfasern (*n*), deren Durchschnitte als runde schwarze Ringe erscheinen; *fz* Fadenzellen, *hz* Haarzellen mit Haaren (*h*). *a* eine isolirte Haarzelle mit dem in Fibrillen zerfallenen Haar. Verticaler Schnitt. Ueberosmiumsäure-Präparat. Gez. bei Vericks Obj. 8 + Ocul. 3 (ausgezog. Tubus).

Fig. 21. Aehnliches Präparat aus der Macula ac. sacculi; *a* isolirte Haarzelle, *b* isolirte Fadenzelle.

http://dl.ub.uni-freiburg.de/diglit/retzius1881-1/0254
© Universitätsbibliothek Freiburg
gefördert durch
Baden-Württemberg

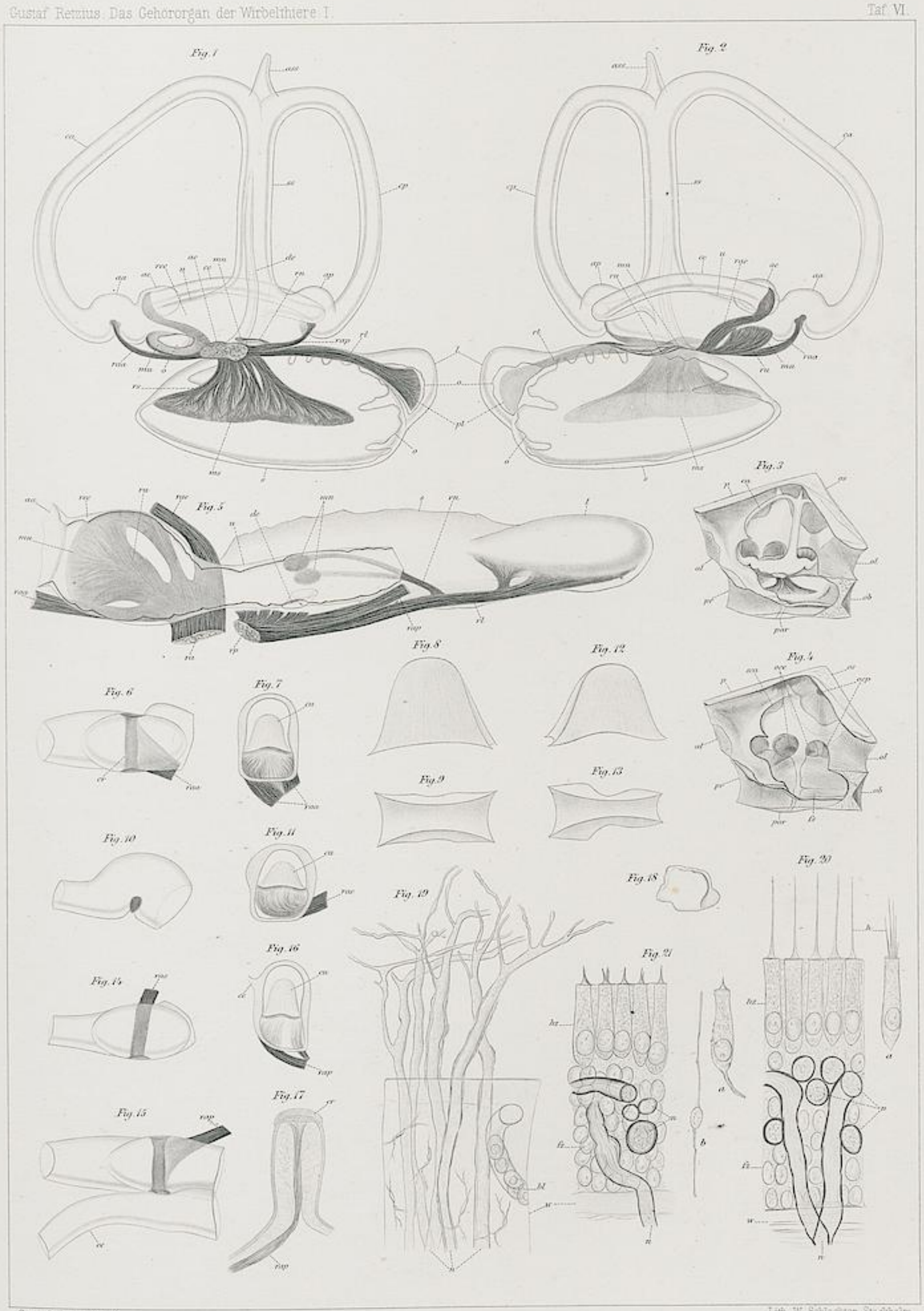

Gustaf Retzius gez. Lith. W. Schlachter, Stockholm.

http://dl.ub.uni-freiburg.de/diglit/retzius1881-1/0255
© Universitätsbibliothek Freiburg
gefördert durch
Baden-Württemberg

Tafel VII.

Das Gehörorgan von Lucioperca Sandra Cuv., Mullus barbatus L. und Pagellus centrodontus C. V.

Für alle Figuren geltende Bezeichnungen:

u — Utriculus.
ss — Sinus utric. superior.
ass — Apex Sinus superioris.
rec — Recessus utriculi.
aa — Ampulla anterior.
ae — Ampulla externa.
ap — Ampulla posterior.
ca — Canalis m. anterior.
ce — Canalis m. externus.
cp — Canalis m. posterior.
s — Sacculus.
de — Ductus endolymphaticus.
l — Lagena cochleæ.
mu — Macula ac. recessus utriculi.
ms — Macula ac. sacculi.
mn — Macula ac. neglecta.
pl — Papilla ac. lagenæ.
ac — Acusticus.
ru — Ramulus rec. utriculi.
raa — Ramulus amp. anterioris.
rae — Ramulus amp. externæ.
rap — Ramulus amp. posterioris.
rs — Ramulus sacculi.
rn — Ramulus neglectus.
rl — Ramulus lagenæ.
o — Otolithen (d. Rec. utriculi, d. Sacculus, d. Lagena).

Fig. 1—2. Das membranöse Gehörorgan von *Lucioperca Sandra*, in 5-maliger Vergrösserung. — Fig. 1 von innen, Fig. 2 von aussen. Ueberosmiumsäure-Präparat.

Fig. 3—4. Das membranöse Gehörorgan von *Mullus barbatus*, in 7-maliger Vergrösserung. — Fig. 3 von innen, Fig. 4 von aussen. Ueberosmiumsäure-Präparat.

Fig. 5—6. Das membranöse Gehörorgan von *Pagellus centrodontus*, in 4-maliger Vergrösserung. — Fig. 5 von innen, Fig. 6 von aussen. Ueberosmiumsäure-Präparat.

http://dl.ub.uni-freiburg.de/diglit/retzius1881-1/0256
© Universitätsbibliothek Freiburg
gefördert durch
Baden-Württemberg

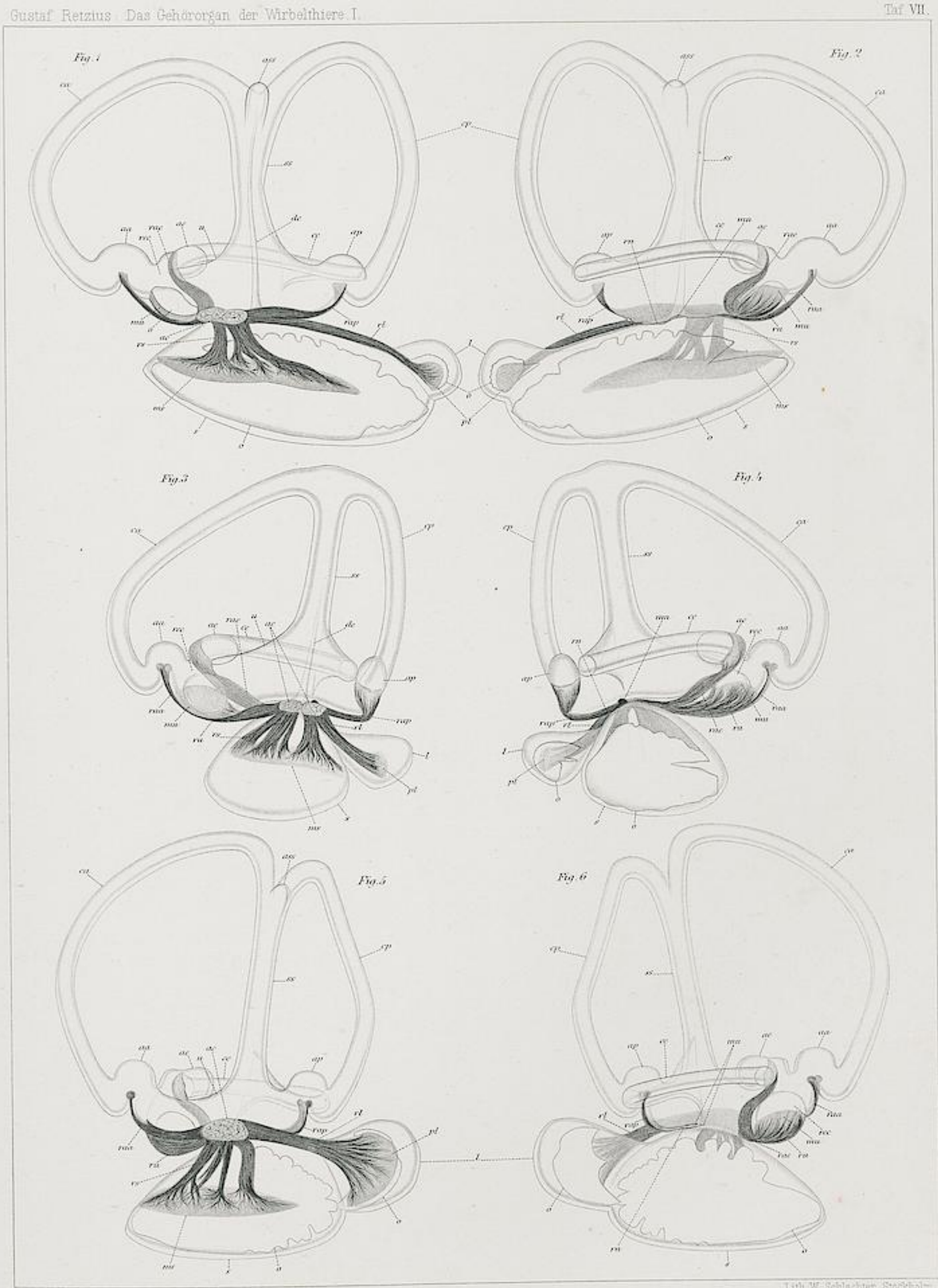

Gustaf Retzius gez.

Lith. W. Schlachter, Stockholm.

http://dl.ub.uni-freiburg.de/diglit/retzius1881-1/0257
© Universitätsbibliothek Freiburg
gefördert durch
Baden-Württemberg

Tafel VIII.

Das Gehörorgan von Scomber Scomber L., Zeus faber L. und Trachinus draco L.

Für alle Figuren geltende Bezeichnungen:

u — Utriculus.
ss — Sinus utric. superior.
ass — Apex sinus superioris.
rec — Recessus utriculi.
aa — Ampulla anterior.
ae — Ampulla externa.
ap — Ampulla posterior.
ca — Canalis m. anterior.
ce — Canalis m. externus.
cp — Canalis m. posterior.
s — Sacculus.
de — Ductus endolymphaticus.
l — Lagena cochleæ.
mu — Macula ac. recessus utriculi.
ms — Macula ac. sacculi.
mn — Macula ac. neglecta.
pl — Papilla ac. lagenæ.
ac — Acusticus.
ru — Ramulus rec. utriculi.
raa — Ramulus amp. anterioris.
rae — Ramulus amp. externæ.
rap — Ramulus amp. posterioris.
rs — Ramulus sacculi.
rn — Ramulus neglectus.
rl — Ramulus lagenæ.
o — Otolithen (d. Rec. utriculi, d. Sacculus, d. Lagena).

Fig. 1—2. Das membranöse Gehörorgan von *Scomber Scomber*, in 10-maliger Vergrösserung. — Fig. 1 von innen, Fig. 2 von aussen gesehen. Ueberosmiumsäure-Präparat.

Fig. 3—4. Das membranöse Gehörorgan von *Zeus faber*, in 4-maliger Vergrösserung. — Fig. 3 von innen, Fig. 4 von aussen. Ueberosmiumsäure-Präparat. — Fig. 4 *a* der Sacculusotolith in 6-maliger Vergrösserung.

Fig. 5—6. Das membranöse Gehörorgan von *Trachinus draco*, in 10-maliger Vergrösserung. — Fig. 5 von innen, Fig. 6 von aussen gesehen. Ueberosmiumsäure-Präparat.

http://dl.ub.uni-freiburg.de/diglit/retzius1881-1/0258
© Universitätsbibliothek Freiburg
gefördert durch
Baden-Württemberg

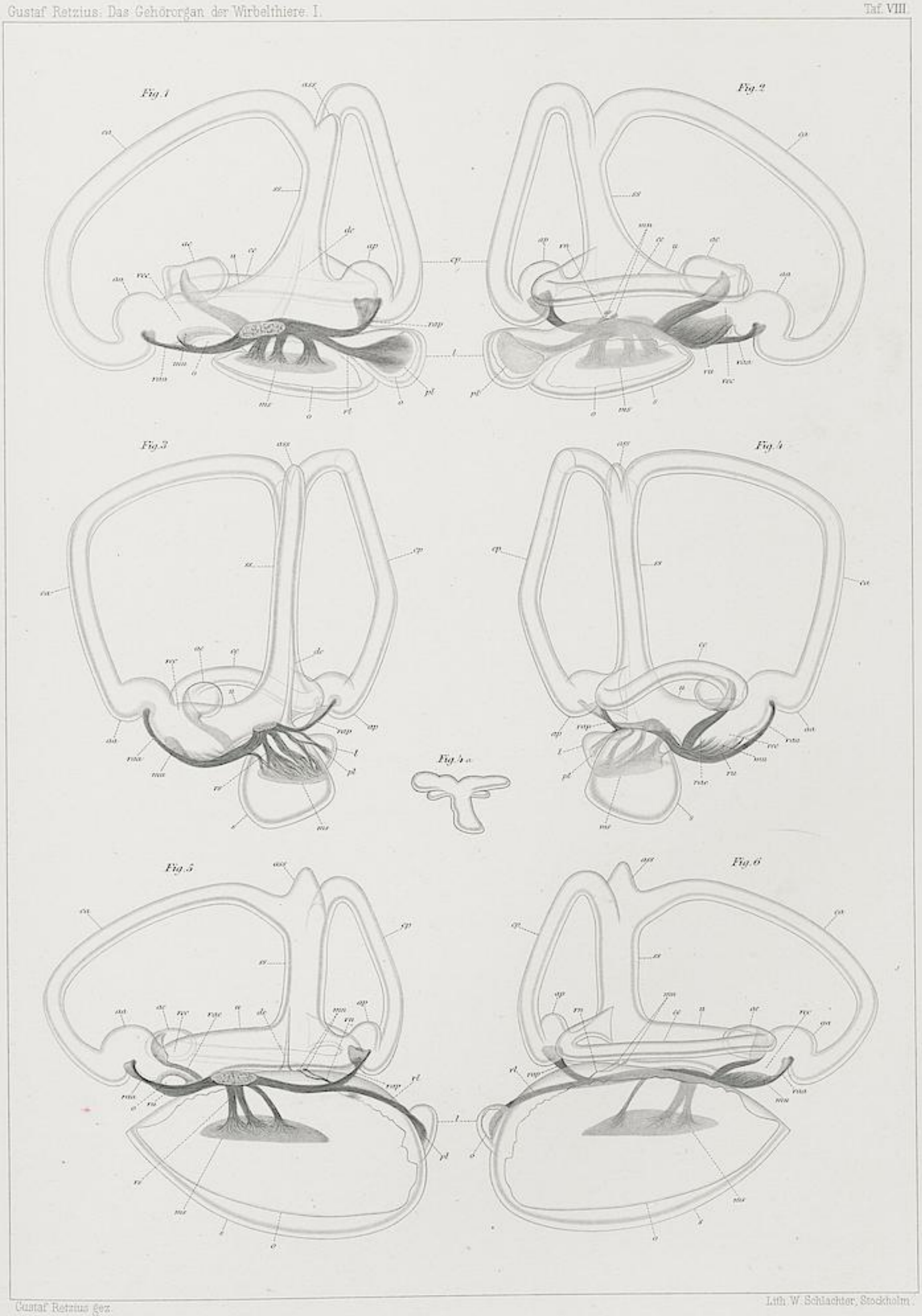

Gustaf Retzius gez.

Lith. W. Schlachter, Stockholm.

http://dl.ub.uni-freiburg.de/diglit/retzius1881-1/0259
© Universitätsbibliothek Freiburg
gefördert durch
Baden-Württemberg

Tafel IX.

Das Gehörorgan von Lophius piscatorius L., Trigla gurnardus L., und Cyclopterus lumpus L.

Für alle Figuren geltende Bezeichnungen:

u — Utriculus.
ss — Sinus utric. superior.
rec — Recessus utriculi.
aa — Ampulla anterior.
ae — Ampulla externa.
ap — Ampulla posterior.
ca — Canalis m. anterior.
ce — Canalis m. externus.
cp — Canalis m. posterior.
s — Sacculus.
de — Ductus endolymphaticus.
l — Lagena cochleæ.
mu — Macula ac. recessus utriculi.
ms — Macula ac. sacculi.
mn — Macula ac. neglecta.
pl — Papilla ac. lagenæ.
ac — Acusticus.
ru — Ramulus rec. utriculi.
raa — Ramulus amp. anterioris.
rae — Ramulus amp. externæ.
rap — Ramulus amp. posterioris.
rs — Ramulus sacculi.
rn — Ramulus neglectus.
rl — Ramulus lagenæ.
o — Otolithen (d. Rec. utriculi, d. Sacculus, d. Lagena).

Fig. 1—3. Das membranöse Gehörorgan von *Lophius piscatorius*, in 4-maliger Vergrösserung. — Fig. 1 von innen, Fig. 2 von aussen, Fig 3 von oben gesehen. Ueberosmiumsäure-Präparat.

Fig. 4—6. Das membranöse Gehörorgan von *Trigla gurnardus*. — Fig. 4 von innen, Fig. 5 von aussen, in 5-maliger Vergrösserung; Fig. 6 Partie des Utriculusbodens mit der aus zwei Platten bestehenden Macula ac. neglecta (*mn*) etwas stärker vergrössert. Ueberosmiumsäure-Präparat.

Fig. 7—8. Das membranöse Gehörorgan von *Cyclopterus lumpus*, in 5-maliger Vergrösserung. — Fig. 7 von innen, Fig. 8 von oben gesehen. Ueberosmiumsäure-Präparat.

http://dl.ub.uni-freiburg.de/diglit/retzius1881-1/0260
© Universitätsbibliothek Freiburg
gefördert durch
Baden-Württemberg

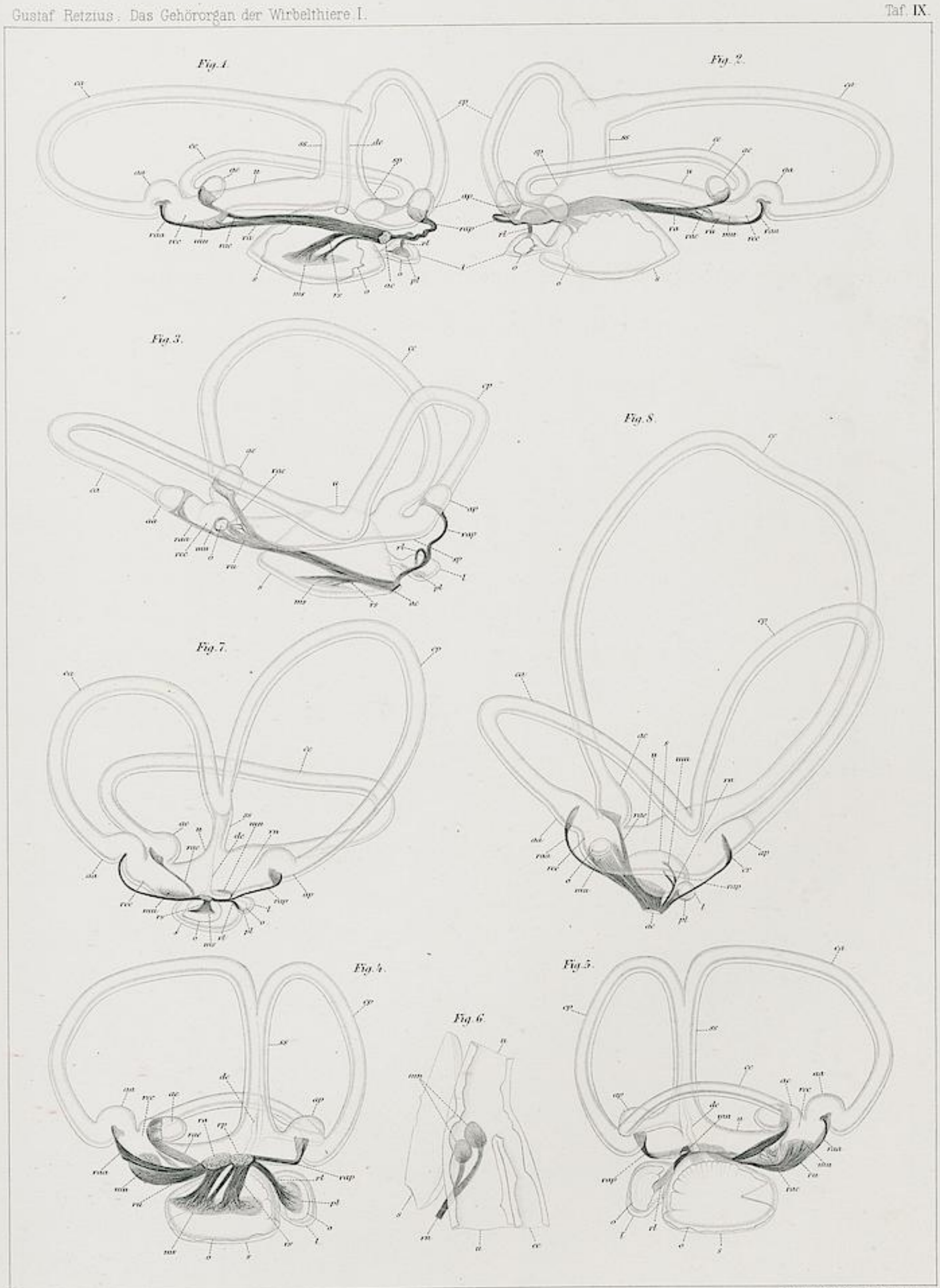

Gustaf Retzius gez.

Lith. W. Schlachter, Stockholm.

http://dl.ub.uni-freiburg.de/diglit/retzius1881-1/0261
© Universitätsbibliothek Freiburg
gefördert durch
Baden-Württemberg

Tafel X.

Das Gehörorgan von Gobius niger L., Callionymus lyra L., Anarrhicas lupus L. und Gasterosteus spinachia L.

Für alle Figuren geltende Bezeichnungen:

u — Utriculus.
ss — Sinus utr. superior.
ass — Apex sinus superioris.
sp — Sinus utr. posterior.
rec — Recessus utriculi.
aa — Ampulla anterior.
ae — Ampulla externa.
ap — Ampulla posterior.
ca — Canalis m. anterior.
ce — Canalis m. externus.
cp — Canalis m. posterior.
s — Sacculus.
cus — Canalis utriculo-saccularis.
de — Ductus endolymphaticus.
l — Lagena cochleae.
mu — Macula ac. recessus utriculi.
ms — Macula ac. sacculi.
mn — Macula ac. neglecta.
pl — Papilla ac. lagenæ.
ac — Acusticus.
ru — Ramulus rec. utriculi.
raa — Ramulus amp. anterioris.
rae — Ramulus amp. externæ.
rap — Ramulus amp. posterioris.
rs — Ramulus sacculi.
rn — Ramulus neglectus.
rl — Ramulus lagenæ.
o — Otolithen (d. Rec. utriculi, d. Sacculus, d. Lagena).

Fig. 1—2. Das membranöse Gehörorgan von *Gobius niger,* in 10-maliger Vergrösserung. Fig. 1 von innen, Fig 2 von aussen. Ueberosmiumsäure-Präparat.

Fig. 3—4. Das membranöse Gehörorgan von *Callionymus lyra,* in 10-maliger Vergrösserung. Fig. 3 von innen, Fig. 4 von aussen. Ueberosmiumsäure-Präparat.

Fig. 5—6. Das membranöse Gehörorgan von *Anarrhicas lupus,* in 6-maliger Vergrösserung. Fig. 5 von innen, Fig. 6 von aussen. Ueberosmiumsäure-Präparat.

Fig. 7—9. Das membranöse Gehörorgan von *Gasterosteus spinachia.* Fig. 7 von innen, Fig. 8 von aussen in 12-maliger Vergrösserung. Fig. 9 Partie des Utriculusbodens mit der hinteren Ampulle in 24-maliger Vergrösserung und von unten gesehen; *mn* Macula ac. neglecta, *cus* Canalis utriculo-saccularis. Ueberosmiumsäure-Präparat.

http://dl.ub.uni-freiburg.de/diglit/retzius1881-1/0262
© Universitätsbibliothek Freiburg
gefördert durch
Baden-Württemberg

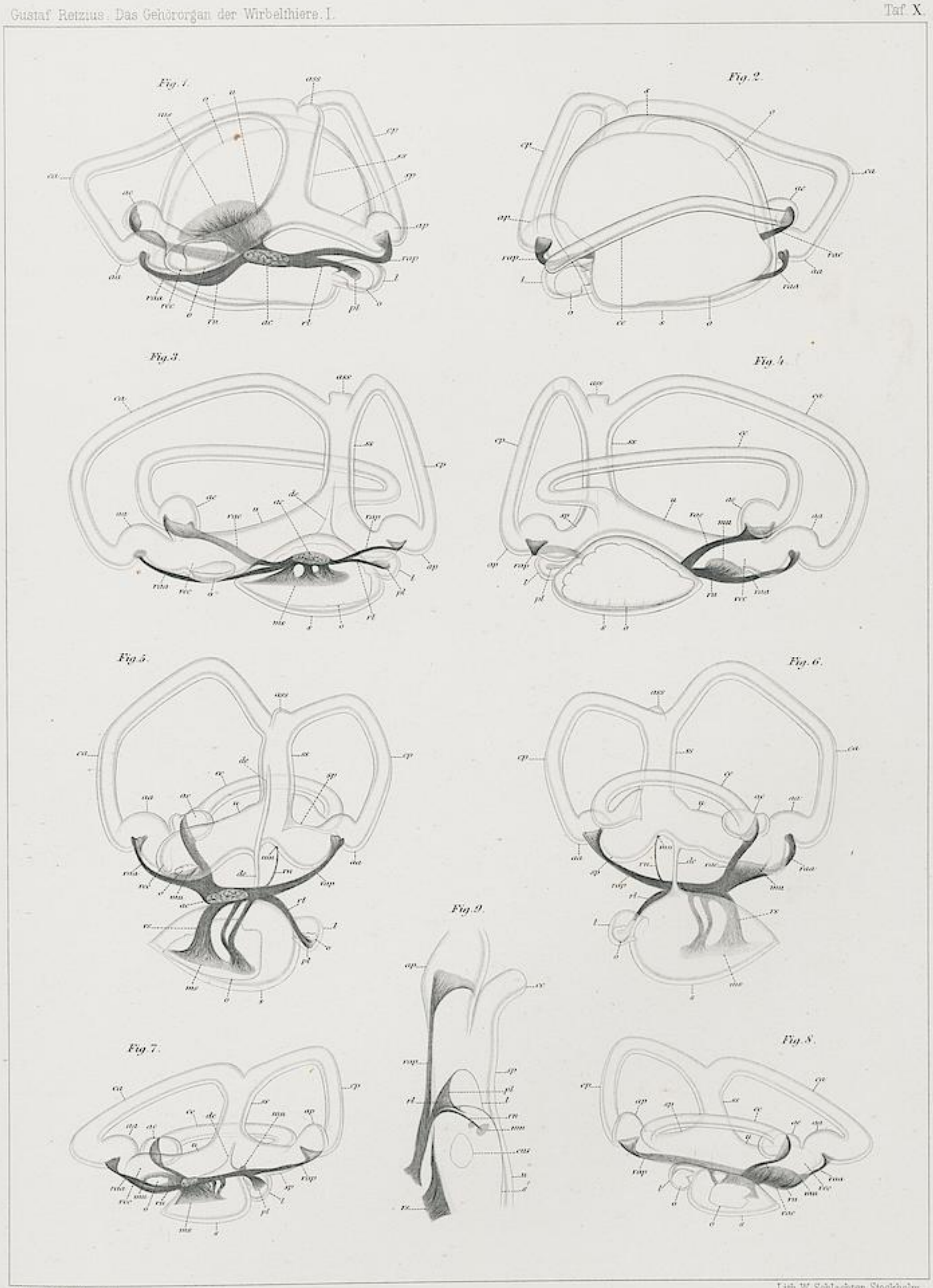

http://dl.ub.uni-freiburg.de/diglit/retzius1881-1/0263
© Universitätsbibliothek Freiburg
gefördert durch
Baden-Württemberg

Tafel XI.

Das Gehörorgan von Labrus mixtus L., Belone vulgaris Flem. und Exocoetus volitans L.

Für alle Figuren geltende Bezeichnungen:

u — Utriculus.
ss — Sinus utric. superior.
ass — Apex sinus superioris.
rec — Recessus utriculi.
aa — Ampulla anterior.
ae — Ampulla externa.
ap — Ampulla posterior.
ca — Canalis m. anterior.
ce — Canalis m. externus.
cp — Canalis m. posterior.
s — Sacculus.
de — Ductus endolymphaticus.
l — Lagena cochleæ.
mu — Macula ac. recessus utriculi.
ms — Macula ac. sacculi.
mn — Macula ac. neglecta.
pl — Papilla ac. lagenæ.
ac — Acusticus.
ru — Ramulus rec. utriculi.
raa — Ramulus amp. anterioris.
rae — Ramulus amp. externæ.
rap — Ramulus amp. posterioris.
rs — Ramulus sacculi.
rn — Ramulus neglectus.
rl — Ramulus lagenæ.
o — Otolithen (d. Rec. utriculi, d. Sacculus, d. Lagena.)

Fig. 1—2. Das membranöse Gehörorgan von *Labrus mixtus*, in 9-maliger Vergrösserung. — Fig. 1 von innen, Fig. 2 von aussen gesehen. Mit Müllerscher Lösung behand. Präparat.

Fig. 3—4. Das membranöse Gehörorgan von *Belone vulgaris*, in 8-maliger Vergrösserung. — Fig. 3 von innen, Fig. 4 von aussen. Ueberosmiumsäure-Präparat.

Fig. 5—6. Das membranöse Gehörorgan von *Exocoetus volitans*, in 7-maliger Vergrösserung. — Fig. 5 von innen, Fig. 6 von aussen. Mit Müllerscher Lösung behand. Präparat.

http://dl.ub.uni-freiburg.de/diglit/retzius1881-1/0264
© Universitätsbibliothek Freiburg
gefördert durch
Baden-Württemberg

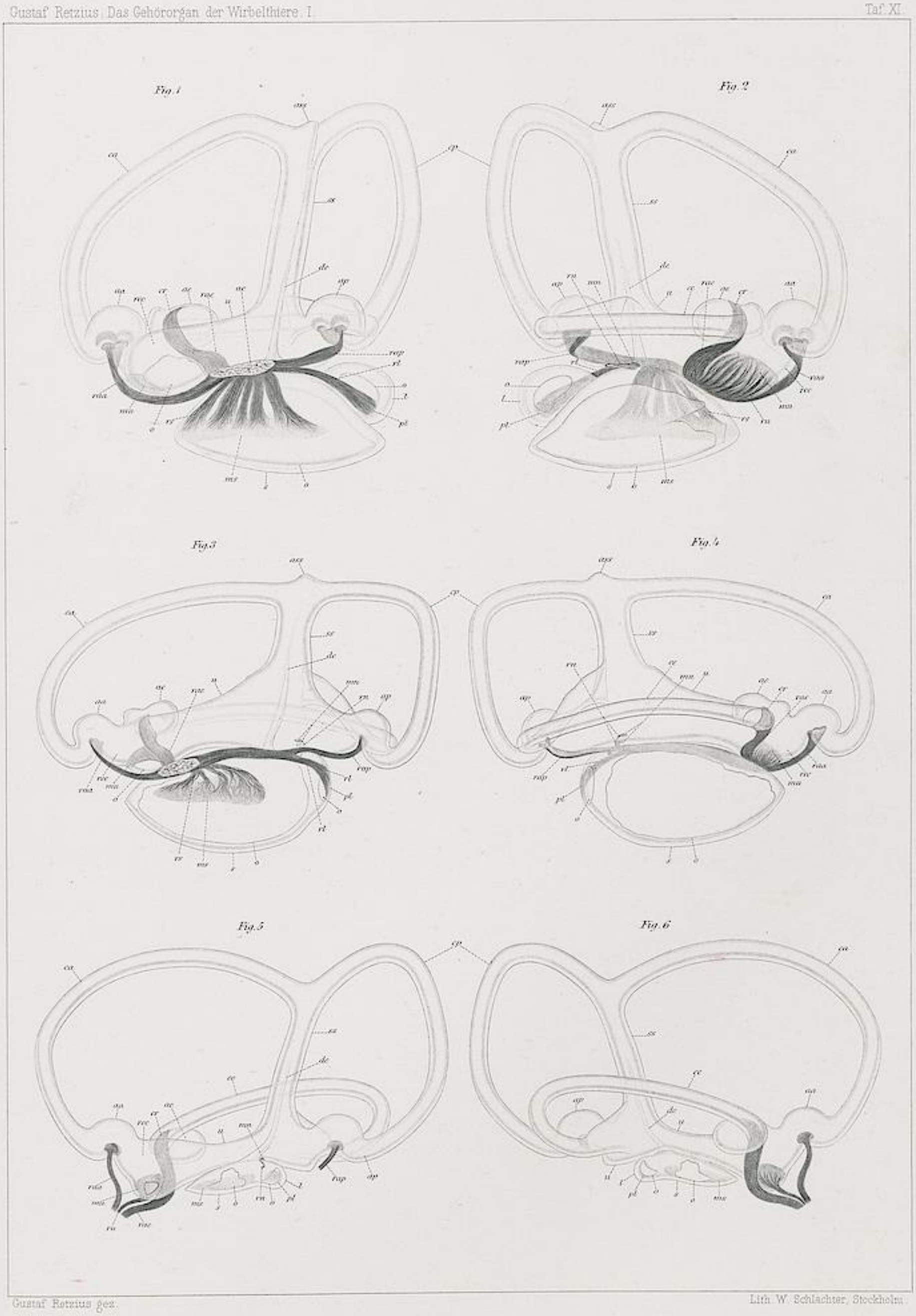

http://dl.ub.uni-freiburg.de/diglit/retzius1881-1/0265
© Universitätsbibliothek Freiburg
gefördert durch Baden-Württemberg

Tafel XII.

Das Gehörorgan von Gadus morrhua L., Raniceps raninus O. F. Müller und Solea vulgaris Quensel.

Für alle Figuren geltende Bezeichnungen:

u — Utriculus.
ss — Sinus utric. superior.
sp — Sinus utric. posterioris.
ass — Apex sinus superioris.
rec — Recessus utriculi.
aa — Ampulla anterior.
ae — Ampulla externa.
ap — Ampulla posterior.
ca — Canalis m. anterior.
ce — Canalis m. externus.
cp — Canalis m. posterior.
s — Sacculus.
de — Ductus endolymphaticus.
l — Lagena cochleæ.
csl — Canalis sacculo-lagenaris (s. Apertura lagenæ).
mu — Macula ac. recessus utriculi.
ms — Macula ac. sacculi.
pl — Papilla ac. lagenæ.
ac — Acusticus.
ru — Ramulus rec. utriculi.
raa — Ramulus amp. anterioris.
rae — Ramulus amp. externæ.
rap — Ramulus amp. posterioris.
rs — Ramulus sacculi.
rl — Ramulus lagenæ.
o — Otolithen (d. Rec. utriculi, d. Sacculus, d. Lagena).

Fig. 1—2. Das membranöse Gehörorgan von *Gadus morrhua* in 5-maliger Vergrösserung. — Fig. 1 von innen, Fig. 2 von aussen gesehen. Ueberosmiumsäure-Präparat.

Fig. 3—5. Das membranöse Gehörorgan von *Raniceps raninus* in 5-maliger Vergrösserung. — Fig. 3 von innen, Fig. 4 von aussen; Fig. 5 die Lagena am Sacculusende nebst ihrer Oeffnung (*csl*) von oben gesehen. Ueberosmiumsäure-Präparat.

Fig. 6—7. Das membranöse Gehörorgan von *Solea vulgaris* in 7-maliger Vergrösserung. — Fig. 6 von innen, Fig. 7 von aussen gesehen. Ueberosmiumsäure-Präparat.

http://dl.ub.uni-freiburg.de/diglit/retzius1881-1/0266
© Universitätsbibliothek Freiburg
gefördert durch
Baden-Württemberg

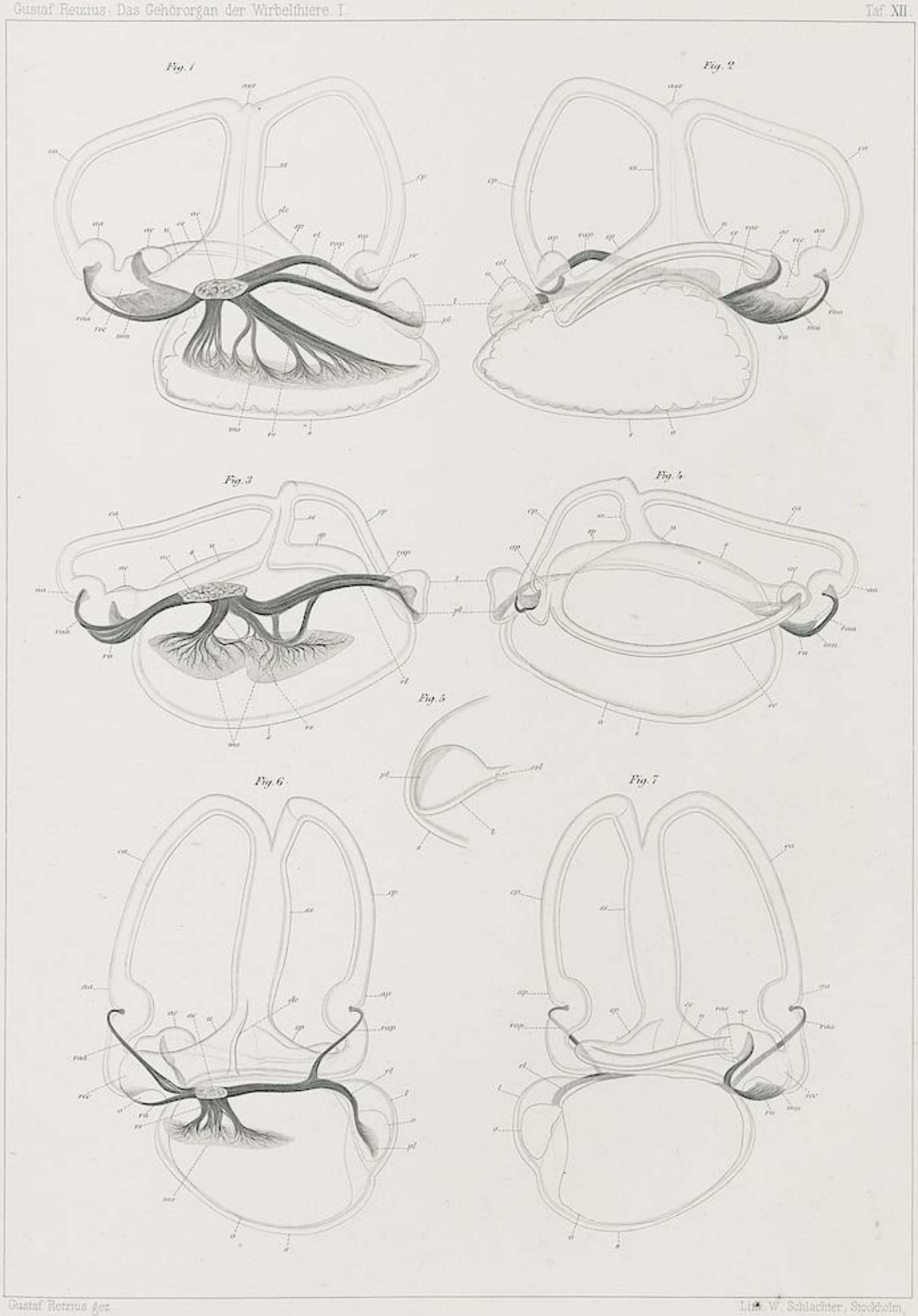

Gustaf Retzius gez.

Lith. W. Schlachter, Stockholm.

http://dl.ub.uni-freiburg.de/diglit/retzius1881-1/0267
© Universitätsbibliothek Freiburg
gefördert durch
Baden-Württemberg

Tafel XIII.

Das Gehörorgan von Silurus glanis L., Malapterurus electricus Lac. und Cyprinus Idus L.

Für alle Figuren geltende Bezeichnungen:

u — Utriculus.
ss — Sinus utric. superior.
ass — Apex sinus superioris.
rec — Recessus utriculi.
aa — Ampulla anterior.
ae — Ampulla externa.
ap — Ampulla posterior.
ca — Canalis m. anterior.
ce — Canalis m. externus.
cp — Canalis m. posterior.
s — Sacculus.
cus — Canalis utriculo-saccularis.
de — Ductus endolymphaticus.
si — Canalis sinus imparis.
l — Lagena cochleæ.
csl — Canalis sacculo-lagenaris.
mu — Macula ac. recessus utriculi.
ms — Macula ac. sacculi.
mn — Macula ac. neglecta.
pl — Papilla ac. lagenæ.
ac — Acusticus.
ru — Ramulus rec. utriculi.
raa — Ramulus amp. anterioris.
rae — Ramulus amp. externæ.
rap — Ramulus amp. posterioris.
rs — Ramulus sacculi.
rn — Ramulus neglectus.
rl — Ramulus lagenæ.
o — Otolithen (d. Rec. utriculi, d. Sacculus, d. Lagena).

Fig. 1—2. Das membranöse Gehörorgan von *Silurus glanis*, in 8-maliger Vergrösserung. — Fig. 1 von innen, Fig. 2 von aussen gesehen. Spiritus-Präparat.

Fig. 3—4. Das membranöse Gehörorgan von *Malapterurus electricus* in 10-maliger Vergrösserung. — Fig. 1 von innen, Fig. 2 von aussen gesehen. Ueberosmiumsäure-Präparat.

Fig. 5—9. Das Gehörorgan von *Cyprinus Idus* in 5-maliger Vergrösserung. — Fig. 5 das membranöse Gehörorgan von innen, Fig. 6 von aussen gesehen. — Fig. 7 Partie des Utriculusbodens mit der aus zwei Platten bestehenden Macula ac. neglecta (*mn*), Canalis utriculo-saccularis (*cus*) und Ductus endolymphaticus (*de*). — Fig. 8. Sacculus und Lagena (letztere mit abgetrag. lateraler Wand); bei *csl* sieht man den die beiden Räume vereinigenden Canal. — Fig. 9. Sacculus und Lagena im Querschnitt. Ueberosmiumsäure-Präparate.

http://dl.ub.uni-freiburg.de/diglit/retzius1881-1/0268
© Universitätsbibliothek Freiburg
gefördert durch
Baden-Württemberg

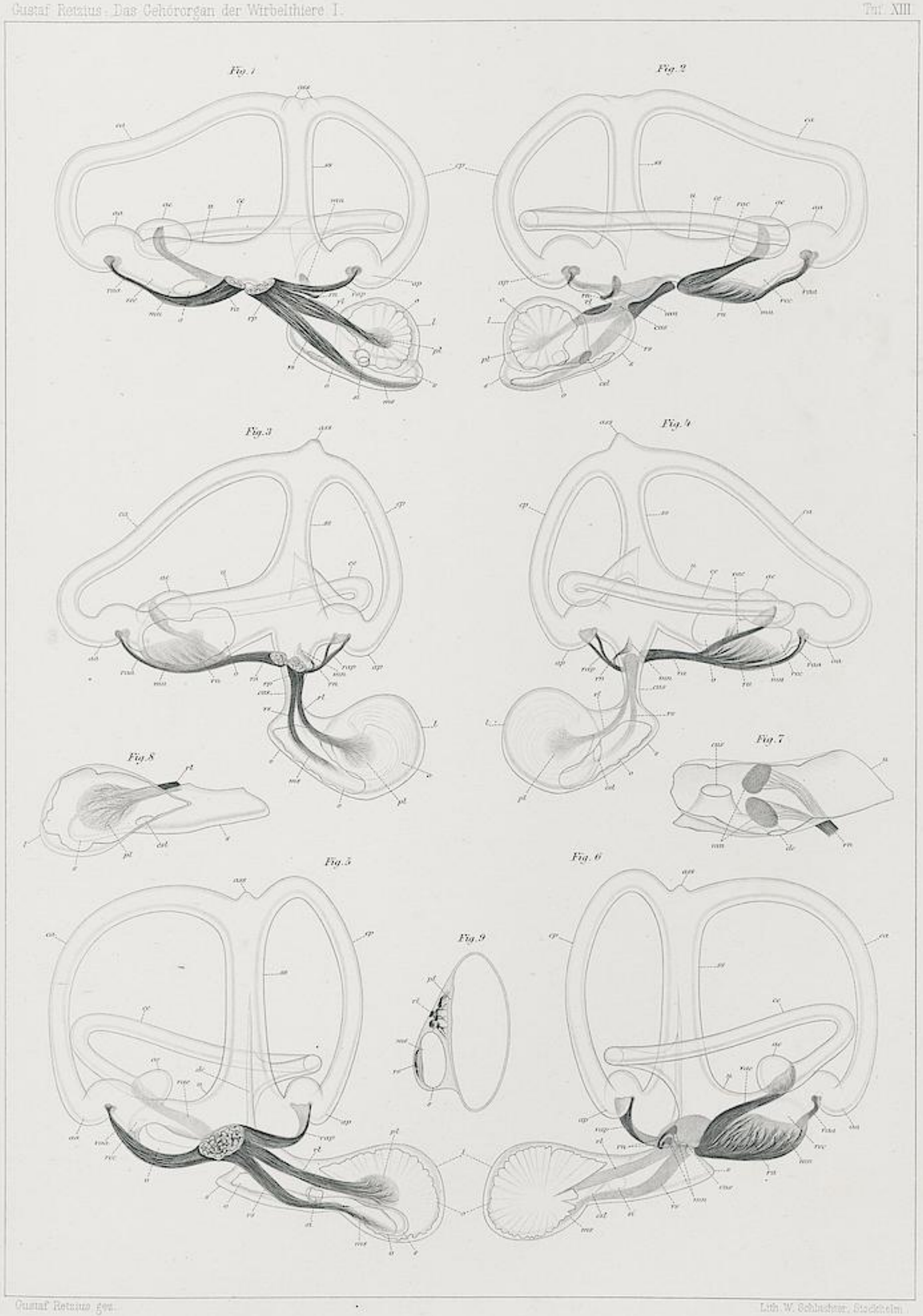

http://dl.ub.uni-freiburg.de/diglit/retzius1881-1/0269
© Universitätsbibliothek Freiburg
gefördert durch
Baden-Württemberg

Tafel XIV.

Das Gehörorgan von Salmo salar L., Coregonus oxyrhynchus L. und Clupea harengus L.

Für alle Figuren geltende Bezeichnungen:

u — Utriculus.
ss — Sinus utric. superior.
ass — Apex sinus superioris.
rec — Recessus utriculi.
aa — Ampulla anterior.
ae — Ampulla externa.
ap — Ampulla posterior.
ca — Canalis m. anterior.
ce — Canalis m. externus.
cp — Canalis m. posterior.
s — Sacculus.
cus — Canalis utriculo-saccularis.
de — Ductus endolymphaticus.
l — Lagena cochleæ.
mu — Macula ac. recessus utriculi.
ms — Macula ac. sacculi.
mn — Macula ac. neglecta.
pl — Papilla ac. lagenæ.
ac — Acusticus.
ru — Ramulus rec. utriculi.
raa — Ramulus amp. anterioris.
rae — Ramulus amp. externæ.
rap — Ramulus amp. posterioris.
rs — Ramulus sacculi.
rn — Ramulus neglectus.
rl — Ramulus lagenæ.
o — Otolithen (d. Rec. utriculi, d. Sacculus, d. Lagena).

Fig. 1—3. Das membranöse Gehörorgan von *Salmo salar.* — Fig. 1 von innen, Fig. 2 von aussen, in 8-maliger Vergrösserung gesehen. — Fig. 3 der Boden des Utriculus mit der aus zwei Platten bestehenden Macula ac. neglecta (*mn*) und dem kleinen Canalis utriculo-saccularis (*cus*), von oben gesehen. Ueberosmiumsäure-Präparat.

Fig. 4—6. Das membranöse Gehörorgan von *Coregonus oxyrhynchus.* — Fig. 4 von innen, Fig 5 von aussen in 6½-maliger Vergrösserung gesehen. — Fig. 6 der Utriculusboden mit der Macula ac. neglecta (*mn*) und dem kleinen, nicht offenen Canalis utriculo-saccularis (*cus*). Ueberosmiumsäure-Präparat.

Fig. 7—9. Das membranöse Gehörorgan von *Clupea harengus.* — Fig. 7 von innen, Fig. 8 von aussen in 12-maliger Vergrösserung gesehen. — *kn* knorpelharte Gewebspartien, welche an der Wand des membr. Gehörorgans innig angeheftet sind. — Fig. 9 der Utriculusboden mit der Macula ac. neglecta (*mn*) stärker vergrössert und von oben gesehen. Ueberosmiumsäure-Präparat.

http://dl.ub.uni-freiburg.de/diglit/retzius1881-1/0270
© Universitätsbibliothek Freiburg
gefördert durch
Baden-Württemberg

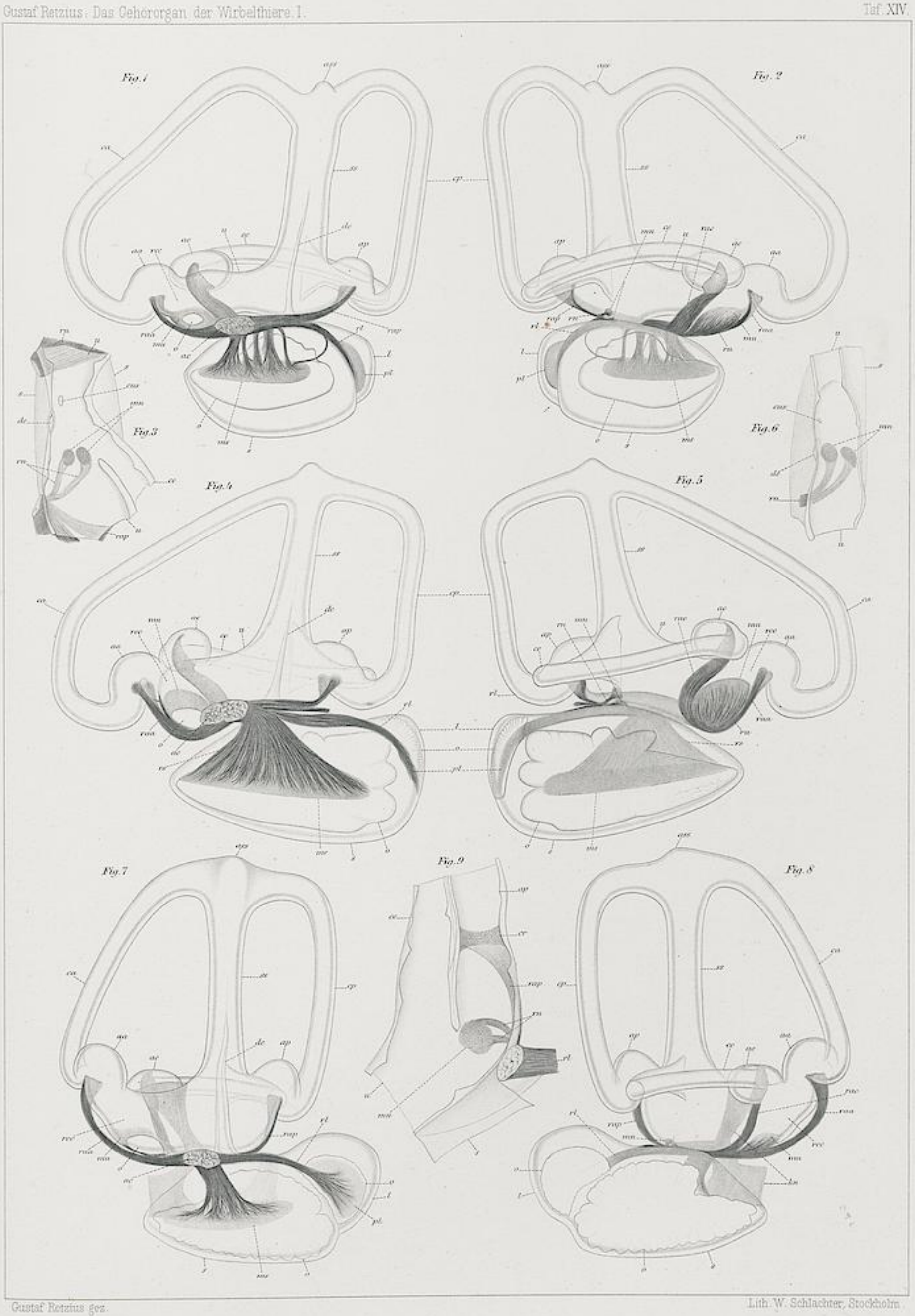

Gustaf Retzius gez. Lith. W. Schlachter, Stockholm.

http://dl.ub.uni-freiburg.de/diglit/retzius1881-1/0271
© Universitätsbibliothek Freiburg
gefördert durch
Baden-Württemberg

Tafel XV.

Das Gehörorgan von Esox lucius L. und Anguilla vulgaris Turt.

Für alle Figuren geltende Bezeichnungen:

u — Utriculus.
ss — Sinus utric. superior.
ass — Apex sinus superioris.
apx — Appendix utriculi.
rec — Recessus utriculi.
aa — Ampulla anterior.
ae — Ampulla externa.
ap — Ampulla posterior.
ca — Canalis m. anterior.
ce — Canalis m. externus.
cp — Canalis m. posterior.
s — Sacculus.
cus — Canalis utriculo-saccularis.
de — Ductus endolymphaticus.
l — Lagena cochleæ.
mu — Macula ac. recessus utriculi.
ms — Macula ac. sacculi.
mn — Macula ac. neglecta.
pl — Papilla ac. lagenæ.
ac — Acusticus.
ru — Ramulus rec. utriculi.
raa — Ramulus amp. anterioris.
rae — Ramulus amp. externæ.
rap — Ramulus amp. posterioris.
rs — Ramulus sacculi.
rn — Ramulus neglectus.
rl — Ramulus lagenæ.
o — Otolithen (d. Rec. utriculi, d. Sacculus, d. Lagena).

Fig. 1—13 von *Esox Lucius*.

Fig. 1—3. Das membranöse Gehörorgan in 5-maliger Vergrösserung. Fig. 1 von innen, Fig. 2 von aussen, Fig. 3 von oben gesehen. Ueberosmiumsäure-Präparat.

Fig. 4—6. Die knorpelig-knöcherne Gehörkapsel in natürl. Grösse. Fig. 4 von hinten, Fig. 5 von innen, Fig. 6 der Boden der Kapsel von oben; *ol* Occipitale laterale, *os* Occipitale superius, *ob* Occipitale basilare, *pr* Prooticum, *ep* Epioticum *par* Parasphenoidale, *sq* Squamosum, *kn* Knorpelfuge, *cv* Canalis vagi, *ct* Canalis trigemini, *vt* Vertebra prima, *mg* Muskelgrube, *op* Ostium canalis posterioris, *oc* Ostium commune can. post. et can. ext., *oe* Ostium canalis externi, *fu* Fovea recessus utriculi, *faa* Fovea amp. anterioris, *fs* Fovea sacculi et lagenæ, *ceo* Canalis externus oss.; *cvt* Can. vertebralis.

Fig. 7. Partie des Utriculusbodens mit der aus zwei Platten bestehenden Macula ac. neglecta (*mn*) und das durchschimmernde obere Ende der Papilla ac. lagenæ (*pl*), von oben gesehen. Nach vorn davon sieht man den Canalis utriculo-saccularis *cus*; *de* Ductus endolymphaticus, *apx* die Einmündungsröhre der Appendix. Ueberosmiumsäure; stärker vergröss. als Fig. 1—3.

Fig. 8. Partie der vertical längsgeschnittenen Ampullenwand, von innen gesehen; *st* Septum posticum, *cr* Crista acustica, *pe* protoplasmatische Epithelzellen, *ps* Planum semilunatum, *n* Nervenfasern, *w* häutige Wand. Uberosmiumsäure-Präparat.

Fig. 9. Verticalschnitt der Macula recessus utriculi (*mu*) mit ihrer häutigen Wand (*w*), *n* Nervenfasern, *bl* Blutgefässe, *e* cylindrisches Epithel seitlich von der Macula, *ab* Uebergang desselben in die Macula. Behandl. mit Müllerscher Lösung.

Fig. 10. Verticalschnitt einer Platte der Macula ac. neglecta (*mn*); *e* Epithel an den Seiten derselben, *e*[1] Epithel des Sacculus, *w* häutige Wand, *rn* Ramulus neglectus.

Fig. 11—13. Cupula terminalis der vorderen Ampulle. Fig. 11 *a* von der Seite, *b* von unten gesehen und ziemlich stark vergrössert, Fig. 12 Partie der unteren Fläche der Cupula mit den Löchern, Fig. 13 Partie der Fasern der Cupula bei Hartnack's Imm. Obj. 12 + Ocul. 3 (ausgezog. Tubus) gezeichnet.

Fig. 14—16. Das membranöse Gehörorgan von *Anguilla vulgaris*. Fig. 14 von innen, Fig. 15 von aussen, in 11-maliger Vergrösserung. Fig. 16 Partie des Utriculusbodens etwas mehr vergrössert und von oben gesehen; *mn* die beiden Platten der Macula ac. neglecta, *cus* der Canalis utriculo-saccularis.

http://dl.ub.uni-freiburg.de/diglit/retzius1881-1/0272
© Universitätsbibliothek Freiburg
gefördert durch
Baden-Württemberg

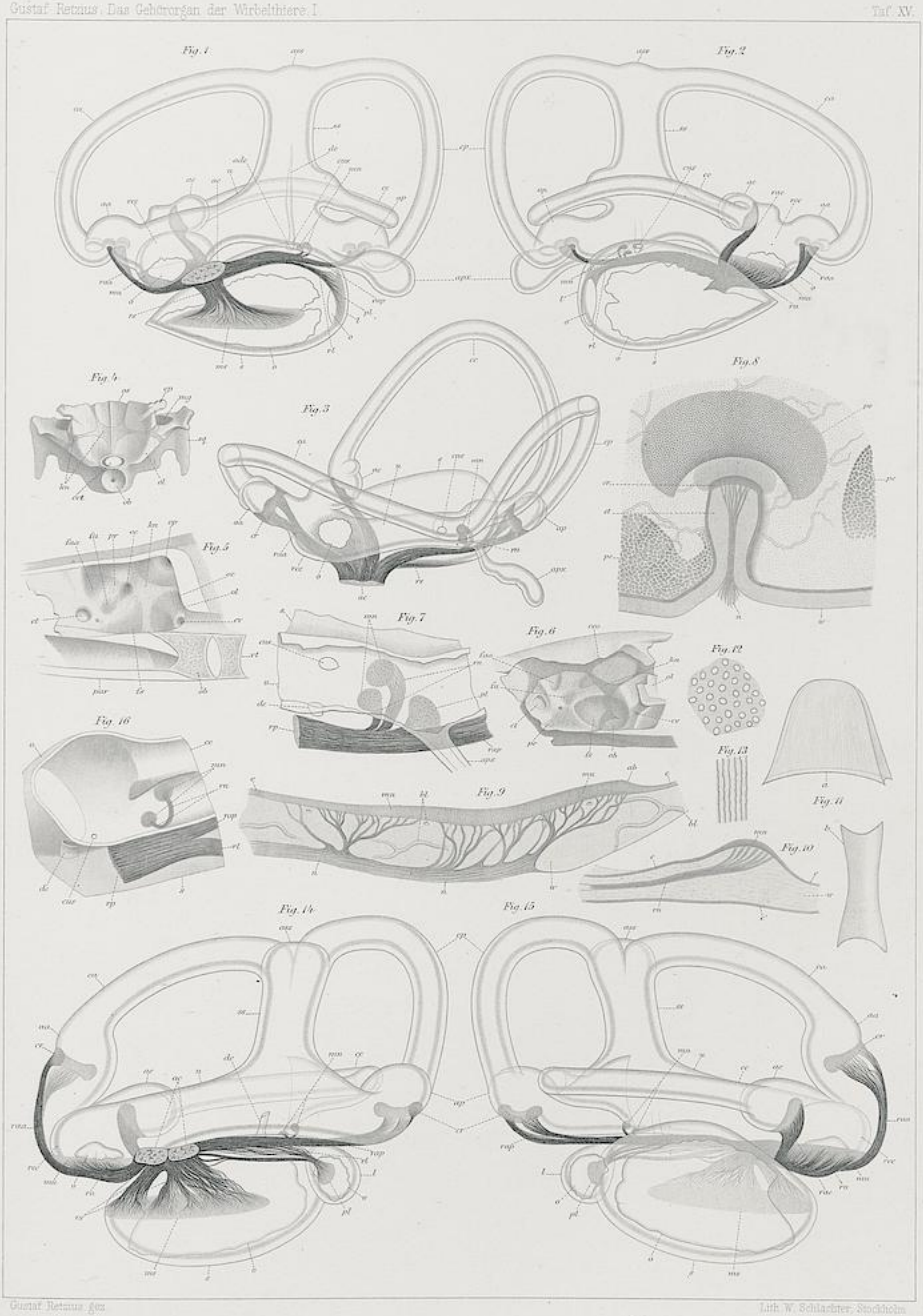

Gustaf Retzius, gez. Lith. W. Schlachter, Stockholm.

http://dl.ub.uni-freiburg.de/diglit/retzius1881-1/0273
© Universitätsbibliothek Freiburg
gefördert durch Baden-Württemberg

Tafel XVI.

Das Gehörorgan von Ostracion cornutus L., Tetrodon mappa Less., Siphonostoma typhle Kp. und Hippocampus brevirostris Leach.

Für alle Figuren geltende Bezeichnungen:

u — Utriculus.
ss — Sinus utric. superior.
ass — Apex sinus superioris.
rec — Recessus utriculi.
aa — Ampulla anterior.
ae — Ampulla externa.
ap — Ampulla posterior.
ca — Canalis m. anterior.
ce — Canalis m. externus.
cp — Canalis m. posterior.
s — Sacculus.
cus — Canalis utriculo-saccularis.
l — Lagena cochleæ.
csl — Canalis sacculo-lagenaris.
mu — Macula ac. recessus utriculi.
ms — Macula ac. sacculi.
pl — Papilla ac. lagenæ.
ac — Acusticus.
ra — Ramus ant. acust.
rp — Ramus post. acust.
ru — Ramulus rec. utriculi.
raa — Ramulus amp. anterioris.
rae — Ramulus amp. externæ.
rap — Ramulus amp. posterioris.
rs — Ramulus sacculi.
rl — Ramulus lagenæ.
o — Otolithen (d. Rec. utriculi, d. Sacculus, d. Lagena).

Fig. 1—2. Das membranöse Gehörorgan von *Ostracion cornutus.* — Fig. 1 von innen, Fig. 2 von aussen, in 11-maliger Vergrösserung gesehen. Spiritus-Präparat.

Fig. 3—6. Das membranöse Gehörorgan von *Tetrodon mappa.* — Fig. 3 von innen, Fig. 4 von aussen, Fig. 5 von oben, in 8-maliger Vergrösserung gesehen; Fig. 6 eine Partie des Utriculusbodens mit dem Canalis utriculo-saccularis von oben bei stärkerer Vergrösserung gesehen. Spiritus-Präparat.

Fig. 7—9½. Das membranöse Gehörorgan von *Siphonostoma typhle.* — Fig. 7 von innen, Fig. 8 von aussen, Fig. 9 von oben, in 20-maliger Vergrösserung gesehen. Ueberosmiumsäure-Präparat. — Fig. 9½ Der Sacculusotolith bei Vérick's Obj. 1 + Ocul. 1 (ausgezog. Tubus) gezeichnet.

Fig. 10—12. Das membranöse Gehörorgan von *Hippocampus brevirostris.* — Fig. 10 von innen, Fig. 11 von aussen, Fig. 12 von oben in 25-maliger Vergrösserung gesehen. Mit Müllerscher Lösung behand. Präparat.

http://dl.ub.uni-freiburg.de/diglit/retzius1881-1/0274
© Universitätsbibliothek Freiburg
gefördert durch
Baden-Württemberg



Gustaf Retzius gez.

Lith. W. Schlachter, Stockholm.

http://dl.ub.uni-freiburg.de/diglit/retzius1881-1/0275
© Universitätsbibliothek Freiburg
gefördert durch
Baden-Württemberg

Tafel XVII.

Das Gehörorgan von Chimæra monstrosa L., und Torpedo marmorata Risso.

Für alle Figuren geltende Bezeichnungen:

u — Utriculus.
ss — Sinus utric. superior.
ass — Apex sinus superioris.
sp — Sinus utric. posterior.
du — Ductus utriculi.
ö — Oeffnung d. duct. utr.
rec — Recessus utriculi.
crs — Canalis recessu-saccularis.
aa — Ampulla anterior.
ae — Ampulla externa.
ap — Ampulla posterior.
ca — Canalis m. anterior.
ce — Canalis m. externus.
cp — Canalis m. posterior.
dcp — Ductus can. posterioris.
s — Sacculus.
cus — Canalis utriculo-saccularis.
de — Ductus endolymphaticus.
l — Lagena cochleæ.
ade — Apertura duct. endolymph. ext.
mu — Macula ac. recessus utriculi.
cr — Crista ac. amp.
ms — Macula ac. sacculi.
mn — Macula ac. neglecta.
pl — Papilla ac. lagenæ.
ac — Acusticus.
ru — Ramulus rec. utriculi.
raa — Ramulus amp. anterioris.
rae — Ramulus amp. externæ.
rap — Ramulus amp. posterioris.
rs — Ramulus sacculi.
rn — Ramulus neglectus.
rl — Ramulus lagenæ.

Fig. 1—12. Das Gehörorgan von *Chimæra monstrosa*.

Fig. 1—4. Das membranöse Gehörorgan in $6^1/_2$-maliger Vergrösserung. — Fig. 1 von innen, Fig. 2 von aussen gesehen; Fig. 3 von oben, nach Abtragung der oberen Partien; Fig. 4 von unten, nach Entfernung der unteren Sacculuswand, um die spaltenförmige Oeffnung zwischen Sacculus und Utriculus zu zeigen, deren hintere Partie (*cus*) mit anliegender Macula ac. neglecta (*mn*) dem Canalis utriculo-saccularis entspricht, deren vordere Partie (Ductus utriculi, *du*) vom Utriculus zum Recessus utriculi führt; nach unten davon (nach oben in der Fig.) befindet sich die Oeffnung (*crs*), welche die Verbindung zwischen Recessus utriculi und Sacculus vermittelt (Canalis recessu-saccularis); *de* der lange Ductus endolymphaticus, welcher bei *ade* die Haut (*ha*) durchbohrt. Mit Müllerscher Lösung behandelte Präparate.

Fig. 5—8. Die knorpelige Gehörkapsel der Chimæra in natürl. Grösse. — Fig. 5, die nach innen offene Kapsel *kn* mit in situ liegendem membranösem Gehörorgan, von innen gesehen; *ac* Acusticus, *gh* Gehirnhöhle, *m* Muskel, *ha* Kopfhaut, *ade* Apertura ductus endolymphatici ext., von welcher der Ductus endol. nach dem Sacculus hin hinabsteigt. — Fig. 6 die Gehörkapsel nach Entfernung des membran. Gehörorgans; *fru* Fovea recessus utriculi, *oaa* Fovea amp. anterioris, *oae* Fovea amp. externæ, *oca* obere Oeffnung des Canalis anterior, *ocp* obere Oeffnung des Canalis posterior, *oce* hintere Oeffnung des Canalis externus, *ocp'* untere Oeffnung des Canalis posterior, von einem Bande überbrückt; *cde* Canal für den Ductus endolymphaticus; *gh* Gehirnhöhle. — Fig. 7 die Gehörkapsel von aussen nach Abtragung der die Bogengänge (*ca, ce, cp*) bedeckenden knorpeligen Leisten; *ha* die Kopfhaut, *m* Muskel, *de* Ductus endolymphaticus. — Fig. 8 die Gehörkapsel von aussen mit beibehaltenen Knorpelleisten über den Bogengängen (*kca, kce, kcp*).

Fig. 9. Partie der Oberfläche der Kopfhaut mit sog. Schleimcanälen (*sc*) und mit den beiden Hautöffnungen der Ductus endolymphatici (*ade, ade*), von welchen die linke durch einen Schnitt geöffnet ist. Natürl. Grösse.

Fig. 10. Ampulla anterior in querem Durchschnitt; *cr* Crista ac., *st* Septum transversum, *n* Nerv, *ps* Planum semilunatum, *r* Raphe.

Fig. 11. Verticalschnitt einer Crista ac. der vorderen Ampulle; *n* Nervenzweig, *fz* Fadenzellen, *hz* Haarzellen, *h* Hörhaare. Beh. mit Müllerscher Lösung. Gez. bei Hartnack's Imm. Obj. 12 + Ocul. 3 (eingeschob. Tubus).

Fig. 12. Otolithenkristalle aus dem Sacculus; gez. bei Vérick's Obj. 3 + Ocul. 3 (ausgezog. Tubus).

Fig. 13—14. Das membranöse Gehörorgan von *Torpedo marmorata* in $6^1/_2$-maliger Vergrösserung. — Fig. 13 von innen, mit dem Ductus und Saccus endolymphaticus, Fig. 14 von aussen mit abgetragenem Saccus endol. Mit Müllerscher Lösung behand. Präparat.

http://dl.ub.uni-freiburg.de/diglit/retzius1881-1/0276
© Universitätsbibliothek Freiburg
gefördert durch
Baden-Württemberg

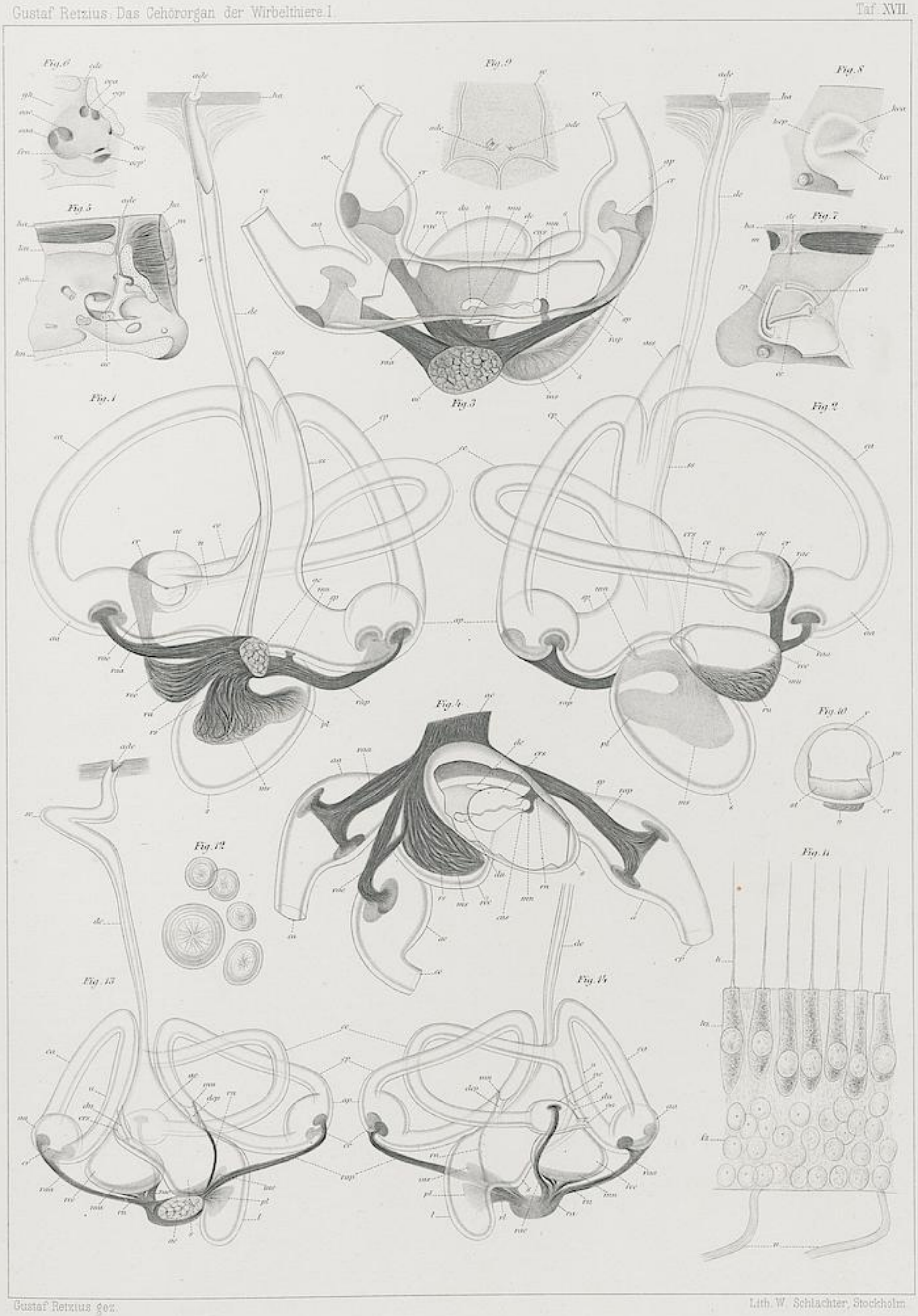

Gustaf Retzius gez.

Lith. W. Schlächter, Stockholm.

http://dl.ub.uni-freiburg.de/diglit/retzius1881-1/0277
© Universitätsbibliothek Freiburg
gefördert durch
Baden-Württemberg

Tafel XVIII.

Das Gehörorgan von Acanthias vulgaris Risso.

Allgemein geltende Bezeichnungen:

u — Utriculus.
rec — Recessus utriculi.
du — Ductus utriculi.
crs — Canalis recessu-saccularis.
aa — Ampulla anterior.
ae — Ampulla externa.
ap — Ampulla posterior.
ca — Canalis m. anterior.
ce — Canalis m. externus.
cp — Canalis m. posterior.
dcp — Ductus can. posterioris.
s — Sacculus.
cus — Canalis utriculo-saccularis.
de — Ductus endolymphaticus.
se — Saccus endolymphaticus.
ade — Apertura duct. endolymph. ext.
l — Lagena cochleæ.
mu — Macula ac. recessus utriculi.
ms — Macula ac. sacculi.
mn — Macula ac. neglecta.
pl — Papilla ac. lagenæ.
ac — Acusticus.
ru — Ramulus rec. utriculi.
raa — Ramulus amp. anterioris.
rae — Ramulus amp. externæ.
rap — Ramulus amp. posterioris.
rs — Ramulus sacculi.
rn — Ramulus neglectus.
rl — Ramulus lagenæ.

Fig. 1—3. Das membranöse Gehörorgan in 4-maliger Vergrösserung. — Fig. 1 von innen, Fig. 2 von aussen; Fig. 3 ebenfalls von aussen, nach Entfernung der äusseren Wand des Sacculus und Recessus utriculi, um die Verbindung des Sacculus mit dem Recessus utriculi (*crs*), mit dem Utriculus durch die zwischen zwei Falten (*fa*) befindliche, lange Spalte (*cus*) und mit dem Canalis posterior durch eine rundliche Oeffnung (*dcp*) zu zeigen, an welcher die Macula ac. neglecta (*mn*) sich befindet; im Recessus utriculi sieht man auch die zum Utriculus führende Oeffnung (*du*). Ueberosmiumsäure-Präparate.

Fig. 4—9. Die knorpelige Gehörkapsel in natürl. Grösse. — Fig. 4 von innen, von der Gehirnhöhle (*gh*) betrachtet; *ac* Acusticus, *tr* Trigeminus, *gl* Glossopharyngeus, *v* Vagus, alle in Begriff in die Schädelwand einzutreten; *kn* Schnittfläche der knorpeligen Schädelwand; *m* Körpermuskel, *ha* Kopfhaut, *ub* Unterhautgewebe, *fo* ovales, mit einer Membran geschlossenes Loch der knorpeligen Schädelwand (früher als Fenestra ovalis aufgefasst); *de*, *se* der durch das Unterhautgewebe hinaufsteigende Ductus und Saccus endolymphaticus mit dem Musculus duct. endol. (*mde*). — Fig. 5. Die von hinten-innen geöffnete und betrachtete Gehörkapsel mit darin befindlichem membranösem Gehörorgan; ausser den bei Fig. 4 erwähnten Bezeichnungen sind hier folgende zu bemerken: *kcp* hinterer knorpeliger Canal mit darin befindlichem Canalis m. posterior (*cp*) und Ampulla posterior (*ap*) sowie Canalis externus (*ce*) in seinem Knorpelcanal. — Fig. 6. Die Gehörkapsel durch einen verticalen Schnitt von aussen geöffnet und betrachtet; man sieht den Recessus utr. und die zwei Bogengänge in ihren Knorpelcanälen liegend. — Fig. 7. Die Gehörkapsel durch einen Sagittalschnitt mehr nach innen hin geöffnet und von aussen betrachtet, wodurch der Sacculus mit der Lagena und der Utriculus u. s. w. in ihren Räumen in situ offen liegen. — Fig. 8. Die von innen betrachtete laterale Wand der durch einen verticalen Schnitt geöffneten Gehörkapsel, aus welcher das membr. Gehörorgan entfernt worden ist; *fs* Fovea sacculi, *fl* Fovea lagenæ, *fap* Fovea amp. posterioris, *fru* Fovea recessus utriculi, *faa* Fovea amp. anterioris, *kca* vorderer knorpeliger Canal, *kce* äusserer knorpeliger Canal, *kcp* hinterer knorpeliger Canal. — Fig. 9. Die von aussen betrachtete, mediale Wand der durch einen Sagittalschnitt geöffneten Gehörkapsel, aus welcher das membr. Gehörorgan entfernt worden ist; *fs* Fovea sacculi, *kce* äusserer knorpeliger Canal, *kcp* hinterer knorpeliger Canal mit oberer Oeffnung (kcp^{I}) und unterer Oeffnung (kcp^{II}); *gr* grubförmige Rinne, welche zu dem ovalen Loch in der Schädelkapsel führt; rechts davon sieht man die Oeffnung des schmalen Canales für den Ductus endolymphaticus.

Fig. 10. Perilymphatisches Gewebe von Balken mit segelartigen Häutchen und Häutchenzellen. Gez. bei Verick's Obj. 8 + Ocul. 3 (ausgezog. Tubus).

Fig. 11. Epithelzellen aus dem Ductus und Saccus endolymphaticus; *a* und *b* aus dem Ductus, die Zelle am weitesten nach rechts von *b* aus dem Saccus, *c* aus der Mündungsröhre in der Kopfhaut, *d* die Zellen von der Oberfläche her. Müllersche Lösung. Gez. bei Verick's Obj. 6 + Ocul. 3 (ausgezog. Tubus).

Fig. 12. Die Otolithenmasse aus dem Sacculus und der Lagena (*lo*).

Fig. 13. *α*, *β*, *γ*, *δ*. Otolithenkristallen aus dem Sacculus, von verschiedenen Seiten her betrachtet. Gez. bei Verick's Obj. 6 + Ocul. 3 (ausgezog. Tubus).

http://dl.ub.uni-freiburg.de/diglit/retzius1881-1/0278
© Universitätsbibliothek Freiburg
gefördert durch
Baden-Württemberg

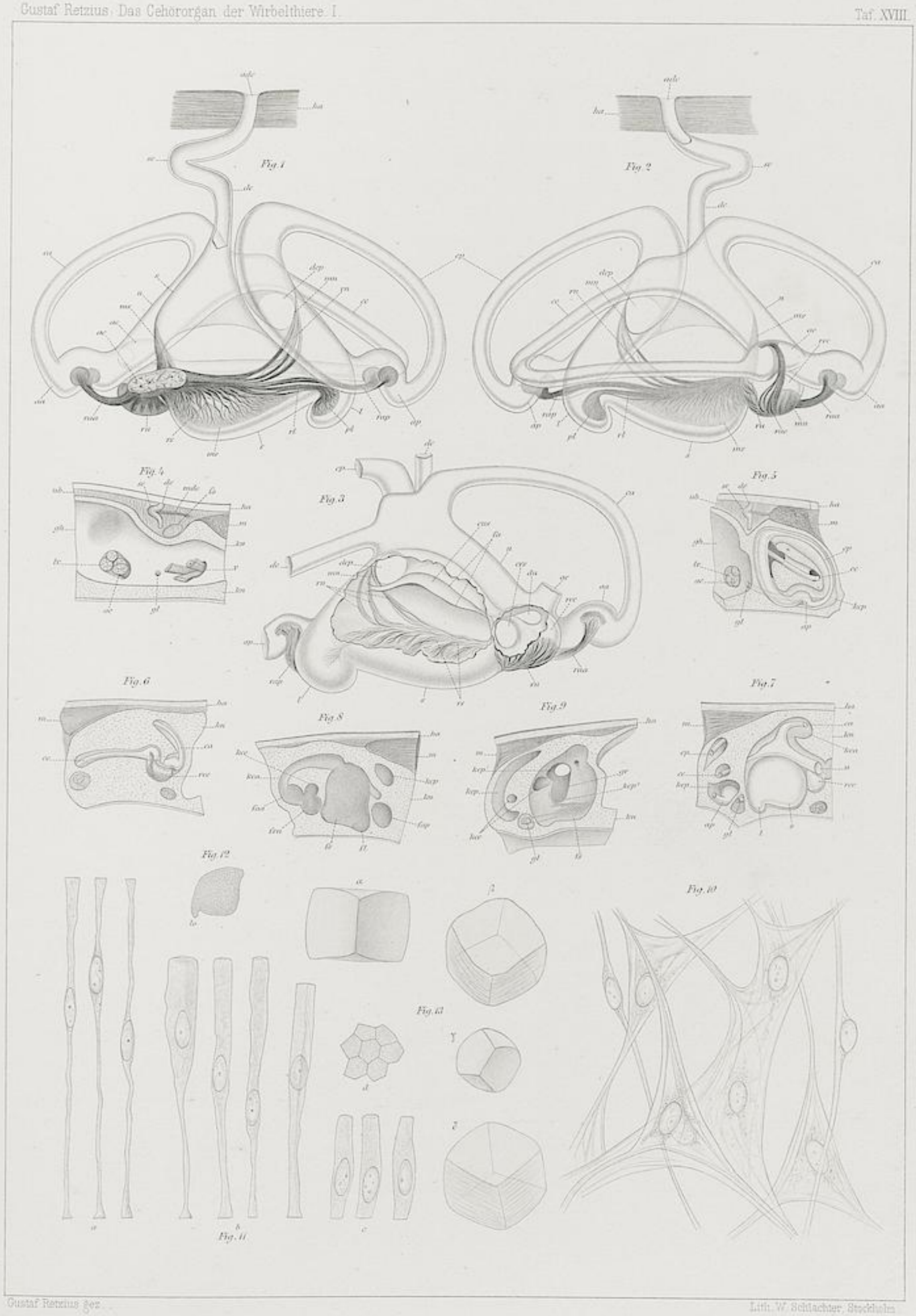

http://dl.ub.uni-freiburg.de/diglit/retzius1881-1/0279
© Universitätsbibliothek Freiburg
gefördert durch Baden-Württemberg

Tafel XIX.

Das Gehörorgan von Acanthias vulgaris Risso.

Fig. 1—6. Ampulla anterior. — Fig. 1 von der Seite, Fig. 2 von oben, Fig. 3 im queren Durchschnitt mit Crista ac. (*cr*), Cupula terminalis (*cu*) und Nerven (*n*); Fig. 4 Cupula terminalis stärker vergrössert und von unten gesehen; Fig. 5 Partie des Nervenepithels der Crista ac. von oben mit Haarzellen (*hz*) und Fadenzellen (*fz*); Fig. 6 Partie eines Verticalschnitts des Nervenepithels mit Haarzellen (*hz*) samt deren Haaren (*h*) und Fadenzellen (*fz*, theilweise ganz isolirt) sowie mit einer eintretenden Nervenfaser (*n*), bei Vérick's Obj. 8 + Ocul. 3 (ausgezog. Tubus) gezeichnet. Ueberosmiumsäure-Präparate (ausser Fig. 6, deren Präparat mit Müllerscher Lösung beh. war).

Fig. 7—12. Ampulla posterior. — Fig. 7 von der Seite, Fig. 8 von oben, Fig. 9 im queren Durchschnitt mit Crista ac. (*cr*), Cupula terminalis (*cu*), Nerven (*n*); Fig. 10 Septum transversum, vertical geschnitten, mit Crista ac. (*cr*) und angrenzendem Epithel (*e*), häutiger Wand (*w*) und Nerven (*n*); Fig. 11 Cupula terminalis gerade von unten und Fig. 12 schief von unten gesehen. Ueberosmiumsäure-Präparate.

Fig. 13—18. Ampulla externa. — Fig. 13 von der Seite, Fig. 14 von oben, Fig. 15 im queren Durchschnitt, mit Crista ac. (*cr*), Nerven (*n*) und Cupula terminalis (*cu*); Fig. 16 Cupula terminalis von unten, Fig. 17 von der Seite gesehen; Fig. 18 Partie der unteren Fläche der Cupula mit den Löchern (*o*) und den eigenthümlichen Zellelementen, bei Vérick's Obj. 8 + Ocul. 3 (ausgezog. Tubus) gezeichnet. Ueberosmiumsäure-Präparate.

Fig. 19. Partie des Epithels eines Ampullenbodens mit den zwischen den gewöhnlichen Plattenzellen (*e*) liegenden verzweigten Zellen (*pe*). Gez. bei Vérick's Obj. 8 + Ocul. 3 (ausgezog. Tubus).

Fig. 20—22. Aus dem Recessus utriculi. — Fig. 20 der Boden des Recessus utriculi mit der Macula ac. utriculi in flächenhafter Ausbreitung, 5 Mal vergrössert; Fig. 21 Häutchen mit Zellen aus der Utriculuswand; Fig. 22 Partie eines Verticalschnitts der Macula ac. rec. utriculi mit Haarzellen (*hz*) und Fadenzellen (*fz*); an einem Hörhaar (*h*) sitzt eine Albuminkugel (*ak*).

Fig. 23—26. Aus dem Sacculus und der Lagena. — Fig. 23 die mediale Wand des Sacculus (*s*) und der Lagena (*l*), flächenhaft ausgebreitet und 5 Mal vergrössert; man sieht hier keine Grenze zwischen der Macula ac. sacculi (*ms*) und der Papilla ac. lagenæ (*pl*); Fig. 24 Partie des vertical geschnittenen Nervenepithels der Macula ac. sacculi mit Haarzellen (*hz*) und Fadenzellen (*fz*), bei Vérick's Obj. 8 + Ocul. 3 (ausgezog. Tubus) gez.; Fig. 25 dasselbe von oben; Fig. 26 Partie des Epithels der Sacculuswand mit verzweigten Zellen (*pe*) zwischen den Plattenzellen (*e*). Gez. bei Vérick's Obj. 8 + Ocul. 3 (ausgezog. Tubus).

Fig. 27—30. Aus der Macula ac. neglecta. — Fig. 27 Partie der Wand des Ductus can. posterioris mit der Macula ac. neglecta (*mn*) flächenhaft ausgebreitet und 5 Mal vergrössert, *rn* ist Ramulus neglectus; Fig. 28 Haarzelle (*hz*) mit Haar (*h*) und Fadenzellen (*fz*) von der Seite; Fig. 29 Haarzellen (*hz*) und Fadenzellen (*fz*) von oben gesehen; Fig. 30 aus dem Nervenepithel der M. ac. neglecta herauspräparirte, verzweigte, nackte Nervenfaser von einem mit Müllerscher Lösung behand. Präparat; die drei letzteren Figuren sind bei Vérick's Obj. 8 + Ocul. 3 (ausgezog. Tubus) gezeichnet.

http://dl.ub.uni-freiburg.de/diglit/retzius1881-1/0280
© Universitätsbibliothek Freiburg
gefördert durch
Baden-Württemberg



Gustaf Retzius gez.

Lith. W. Schlachter, Stockholm.

http://dl.ub.uni-freiburg.de/diglit/retzius1881-1/0281
© Universitätsbibliothek Freiburg
gefördert durch
Baden-Württemberg

Tafel XX.

Das Gehörorgan von Scyllium canicula Cuv. und Squatina angelus.

Für alle Figuren geltende Bezeichnungen:

u — Utriculus.
rec — Recessus utriculi.
crs — Canalis recessu-saccularis.
aa — Ampulla anterior.
ae — Ampulla externa.
ap — Ampulla posterior.
ca — Canalis m. anterior.
ce — Canalis m. externus.
cp — Canalis m. posterior.
dcp — Ductus can. posterioris.
s — Sacculus.
de — Ductus endolymphaticus.
se — Saccus endolymphaticus.
ade — Apertura duct. endolymph. ext.
l — Lagena cochleæ.
mu — Macula ac. recessus utriculi.
ms — Macula ac. sacculi.
mn — Macula ac. neglecta.
pl — Papilla ac. lagenæ.
ac — Acusticus.
ru — Ramulus rec. utriculi.
raa — Ramulus amp. anterioris.
rae — Ramulus amp. externæ.
rap — Ramulus amp. posterioris.
rs — Ramulus sacculi.
rn — Ramulus neglectus.
rl — Ramulus lagenæ.
ha — Kopfhaut.
ka — Kalkstacheln der Kopfhaut.

Fig. 1—3. Das membranöse Gehörorgan von *Scyllium canicula,* in 5-maliger Vergrösserung. — Fig. 1 von innen, Fig. 2 von aussen, Fig. 3 von unten gesehen. In Fig. 2 sind Ductus und Saccus endolymph. der Länge nach, in Fig. 1 nur ihr Kopfhauttheil in sagittaler Richtung geöffnet. Ueberosmiumsäure-Präparat.

Fig. 4—5. Das membranöse Gehörorgan von *Squatina angelus,* in $5^1/_2$-maliger Vergrösserung. — Fig. 4 von innen, Fig. 5 von aussen gesehen. In Fig. 4 sind Ductus und Saccus endolymph., in Fig. 5 nur ihre äusseren Partien der Länge nach in sagittaler Richtung geöffnet. Ueberosmiumsäure-Präparat.

http://dl.ub.uni-freiburg.de/diglit/retzius1881-1/0282
© Universitätsbibliothek Freiburg
gefördert durch
Baden-Württemberg

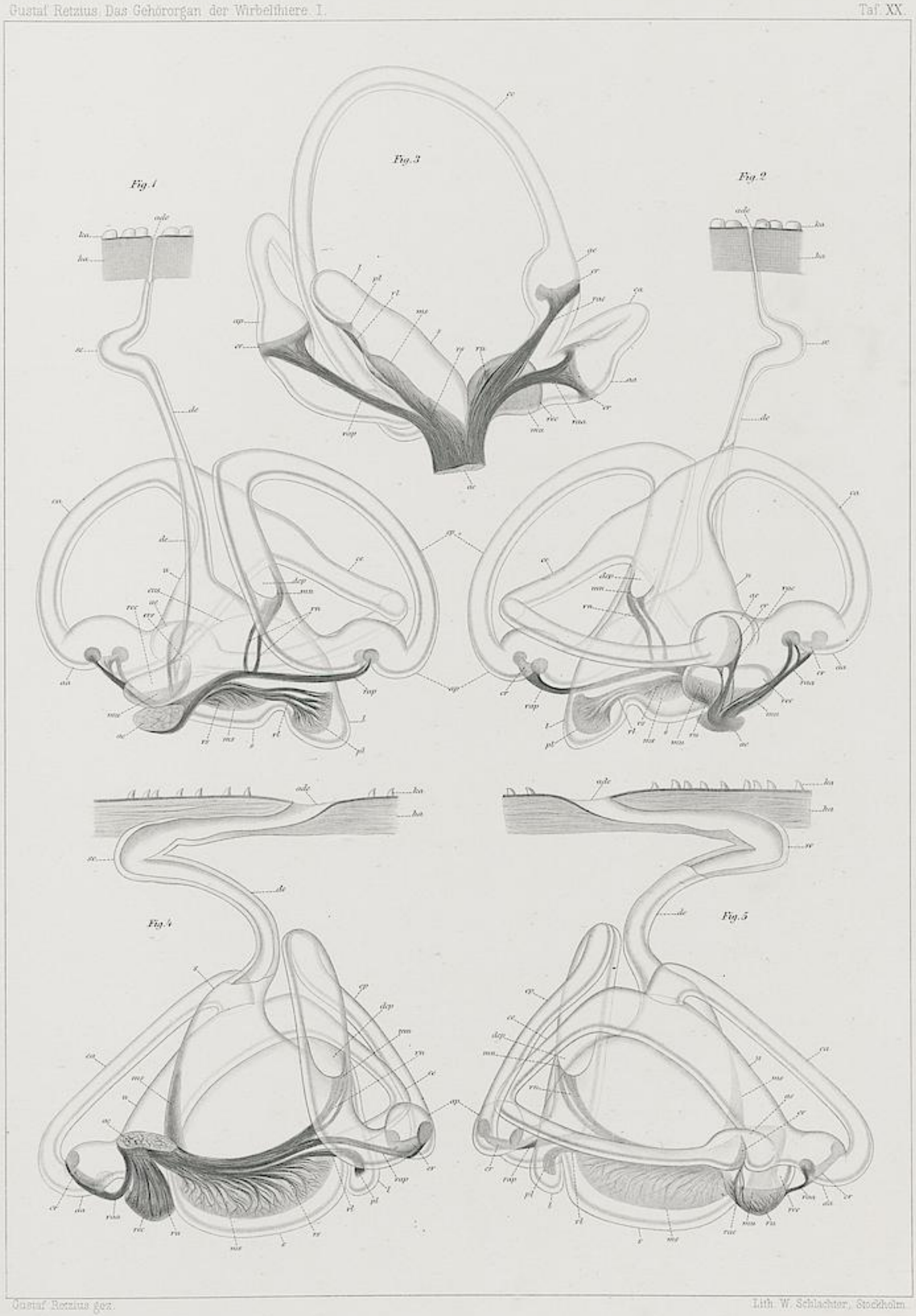

Gustaf Retzius gez. Lith. W. Schlachter, Stockholm.

http://dl.ub.uni-freiburg.de/diglit/retzius1881-1/0283
© Universitätsbibliothek Freiburg
gefördert durch
Baden-Württemberg

Tafel XXI.

Das Gehörorgan von Raja clavata L.

Allgemein geltende Bezeichnungen:

u — Utriculus.
du — Ductus utriculi.
rec — Recessus utriculi.
crs — Canalis recessu-saccularis.
aa — Ampulla anterior.
ae — Ampulla externa.
ap — Ampulla posterior.
ca — Canalis m. anterior.
ce — Canalis m. externus.
cp — Canalis m. posterior.
dcp — Ductus can. posterioris.
s — Sacculus.
de — Ductus endolymphaticus.
se — Saccus endolymphaticus.
ade — Apertura duct. endolymph. ext.
l — Lagena cochleæ.
mu — Macula ac. recessus utriculi.
cr — Crista ac. amp.
ms — Macula ac. sacculi.
mn — Macula ac. neglecta.
pl — Papilla ac. lagenæ.
ac — Acusticus.
ru — Ramulus rec. utriculi.
raa — Ramulus amp. anterioris.
rae — Ramulus amp. externæ.
rap — Ramulus amp. posterioris.
rs — Ramulus sacculi.
rn — Ramulus neglectus.
rl — Ramulus lagenæ.
gl — Glossopharyngeus.
ha — Kopfhaut.

Fig. 1—5. Das membranöse Gehörorgan in 3-maliger Vergrösserung. — Fig. 1 von innen, Fig. 2 von aussen, Fig. 3 von unten gesehen; Fig. 4 vordere Partie der Pars superior von oben und etwas von vorne gesehen, um das Verhalten des Recessus utriculi zu dem Utriculus, den Ampullen und dem Sacculus zu zeigen. — Fig. 5. Der vordere Theil des membr. Gehörorgans, von der Seite und von aussen gesehen, ebenfalls um das Verhalten des Recessus und der um ihn liegenden Partien zu zeigen. Ductus und Saccus endolymph. sind in Fig. 1 der Länge nach geöffnet. Ueberosmiumsäure-Präparat.

Fig. 6—11. Die knorpelige Gehörkapsel in natürl. Grösse und in verschiedener Weise präparirt. Allen diesen Figuren gemeinsame Bezeichnungen sind ausser den oben angeführten: *gh* Gehirnhöhle, *gc* Gehirnpartie, *tri* Trigeminus, *v* Vagus, *per* perilymphatischer Raum; *m* Musculus ductus endolymphatici; *bm* sehnige Brücke, welche diesen Muskel einschliesst; *fo* die ovale, von einer Membran geschlossene Oeffnung am Dach der Gehörkapsel (früher für Fenestra ovalis gehalten); *km* Körpermuskel; *kca* vorderer Knorpelcanal, *kce* äusserer Knorpelcanal, *kcp* hinterer Knorpelcanal; *fs* Fovea sacculi, *fl* Fovea lagenæ, *fru* Fovea recessus utriculi, *faa* Fovea ampullæ anterioris; *av* der Canal des Aquæductus vestibuli; *b* den hinteren Canal überbrückendes sehniges Band. — Fig. 6 stellt die von innen, von der Hirnhöhle her, betrachtete knorpelige Gehörkapsel, von deren medialer Wand ein Stück abgetragen ist, um das Verhalten des Ductus endolymphaticus zu zeigen. — Fig. 7 stellt die Kapsel ebenfalls von innen gesehen dar; man sieht hier zugleich den Ursprung der Nerven aus der Medulla oblongata (*gc*). — Fig. 8 giebt die von innen gesehene laterale Wand der sagittal durchgeschnittenen Gehörkapsel mit ihren Gruben und den Oeffnungen der knorpeligen Canäle wieder. — Fig. 9 die mediale Wand der ebenfalls sagittal durchgeschnittenen Gehörkapsel von aussen gesehen, um die Gruben, das eigenthümliche sog. ovale Loch (*fo*) und die innere Oeffnung (*av*) des Aquæductus vestibuli zu zeigen. — Fig. 10 stellt die von hinten-innen her geöffnete Gehörkapsel dar, in welcher das membranöse Gehörorgan, vom perilymphatischen Raum umgeben, liegt; unter der Haut sieht man die Bindegewebssäule des Ductus endolymph. (*bs*) und die des Musculus duct. endolymph. (bs^1). — Fig. 11. Die knorpelige Gehörkapsel von aussen her geöffnet, um das Verhalten der Bogengänge und Ampullen in den Knorpelcanälen zu zeigen.

Fig. 12. Partie der mit Kalkstacheln besetzten Kopfoberfläche, an welcher die Haut über den beiden Saccus endolymphatici entfernt worden ist; der Boden der Säcke ist in seiner ganzen Ausdehnung zu sehen; *de* die Einmündung der von unten kommenden Ductus endolymphatici nach den Säcken hin; *ade* die äusseren Hautöffnungen der ebenfalls aufgeschnittenen Ausführungsgänge. Natürl. Grösse.

Fig. 13. Die Otolithenmasse im Sacculus (*so*), hinten (*lo*) in die Lagena einschiessend, vorn mit der Otolithenmasse des Recessus (*uo*) zusammenhängend und oben in den Ductus endolymphaticus emporsteigend. Natürl. Grösse.

Fig. 14. Otolithenmasse des Sacculus von der medialen Seite gesehen; unten bemerkt man eine Rinne. Natürl. Grösse.

Fig. 15 und 16. Cylinderzellen von verschiedener Länge aus dem Saccus endolymphaticus. — Fig. 17. Solches Epithel von oben. Gez. bei Hartnack's Imm. Obj. 9 + Ocul. 3 (ausgezog. Tubus).

Fig. 18. Cylinderzellen aus dem Ductus endolymphaticus. Gez. bei Hartnack's Imm. Obj. 9 + Ocul. 3 (ausgezog. Tubus).

Fig. 19. Otolithenkristalle von verschiedener Grösse, bei Verick's Obj. 8 + Ocul. 3 (ausgezog. Tubus) gezeichnet.

http://dl.ub.uni-freiburg.de/diglit/retzius1881-1/0284
© Universitätsbibliothek Freiburg
gefördert durch
Baden-Württemberg

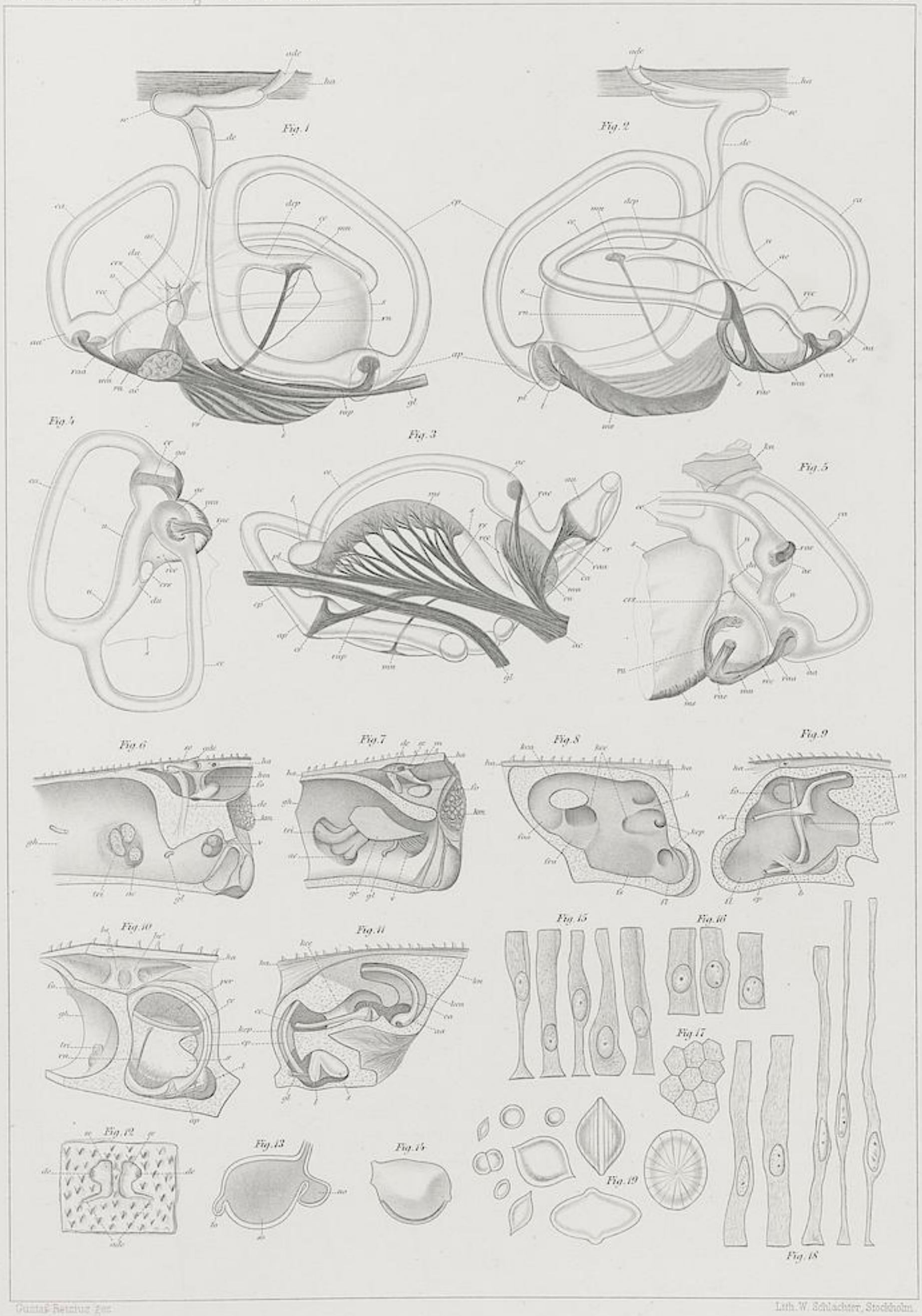

Gustaf Retzius gez.

Lith. W. Schlachter, Stockholm.

http://dl.ub.uni-freiburg.de/diglit/retzius1881-1/0285
© Universitätsbibliothek Freiburg
gefördert durch
Baden-Württemberg

Tafel XXII.

Das Gehörorgan von Raja clavata L.

Fig. 1—8. Ampulla anterior. — Fig. 1 die Ampulle von der Seite, Fig. 2 von oben, Fig. 3 im queren Durchschnitt, mit Cupula terminalis (*cu*), Crista ac. (*cr*), Nerven (*n*) und Raphe (*r*). — Fig. 4 Septum transversum vertical von vorn nach hinten durchgeschnitten mit Crista ac. (*cr*) und umgebendem Epithel (*e*) sowie Nerven (*n*). — Fig. 5. Epithel vom Boden der Ampulle mit Plattenzellen (*e*) und verzweigten Zellen (*pe*) zwischen ihnen, bei Vérick's Obj. 8+Ocul. 3 (ausgez. Tubus). — Fig. 6 isolirte Haarzellen mit Haaren (*h*) (rechts mit einem vollständigen, mit den übrigen abgebrochen). — Fig. 7 isolirte Fadenzellen. — Fig. 8 Nervenepithel von oben gesehen mit den heller erscheinenden, rundlichen, oberen Enden der Haarzellen (*hz*) von Fadenzellen umgeben; Fig. 6—8 bei Vérick's Obj. 8 + Ocul. 3 (ausgezog. Tubus) gezeichnet.

Fig. 9—12. Ampulla posterior. — Fig. 9 von oben, Fig. 10 im queren Durchschnitt, mit Cupula terminalis (*cu*). Crista ac. (*cr*), Nerven (*n*) und Raphe (*r*). — Fig. 11 Septum transversum, vertical von vorn nach hinten durchgeschnitten, mit Crista ac. (*cr*) und umgebendem Epithel (*e*), sowie mit Nerven (*n*). — Fig. 12 seitliche Wandpartie der Ampulle mit Nerven (*n*), Septum tr. (*st*) und mit darauf befindlicher und sich an der Wand ausbreitender Crista ac.

Fig. 13—15. Ampulla externa. — Fig. 13 von oben, Fig. 14 von der Seite, Fig. 15 im queren Durchschnitt, mit Cupula terminalis (*cu*), Crista ac. (*cr*), Nerven (*n*) und Raphe (*r*).

Fig. 16. Querschnitt eines Bogengangs; *r* Raphe. — Fig. 17. Partie desselben mit der Raphe (*r*) stärker vergrössert; *e* Epithel, *w* häutige Wand, *bl* Blutgefäss. — Fig. 18. Rapheepithel von der Fläche gesehen. — Fig. 19 Horizontalschnitt der membranösen Wand mit den verzweigten Zellen, gez. bei Vérick's Obj. 3 + Ocul. 3 (ausgezog. Tubus). Beh. mit Müllerscher Lösung.

Fig. 20—27. — Cupulæ terminales der Ampullen. — Fig. 20 Cupula der hinteren Ampulle schief von oben, Fig 21 dieselbe von unten. — Fig. 22 Cupula der äusseren Ampulle von der Seite, Fig. 23 dieselbe schief von unten, Fig. 24 dieselbe gerade von unten, Fig. 25 dieselbe (*cu*) noch stärker vergrössert und in natürlicher Lage auf der Crista ac. von der Seite gesehen; *spa* Spaltenraum zwischen Cupula und Crista, *st* Septum transversum mit Nervenfasern (*n*); *w* häutige Ampullenwand. — Fig. 26. Partie der Fasern einer Cupula bei starker Vergrösserung (Hartnack's Imm. Obj. 12 + Ocul. 3, ausgezog. Tubus), gezeichnet, *a* feinere, *b* etwas gröbere, mehr gerunzelte Fasern. — Fig. 27 Partie der unteren Cupulafläche mit den Löchern (*ö*), bei Hartnack's Imm. Obj. 12 + Ocul. 3 (ausgezog. Tubus) gezeichnet. Ueberosmiumsäure-Präparate.

Fig. 28—31. Aus dem Recessus utriculi. — Fig. 28 Recessuswand mit der Macula ac. rec. utriculi flächenhaft ausgebreitet und in 4-facher Vergrösserung. — Fig. 29 drei Haarzellen (*hz*) mit Haaren (*h*) sowie Fadenzellen (*fz*) bei Vérick's Obj. 8 + Ocul. 3 (ausgezog. Tubus) gezeichnet. — Fig. 30 Nervenepithel mit hellen Haarzellen (*hz*) zwischen den Fadenzellen, von oben gesehen; gez. bei Vérick's Obj. 8 + Ocul. 3 (ausgezog. Tubus). Fig. 31 Epithel aus der Umgebung der Macula ac. rec. utriculi mit den verzweigten Zellenreihen (*pe*) zwischen den gewöhnlichen polygonalen Epithelzellen (*e*). Gez. bei Hartnack's Obj. 6 + Ocul. 3 (ausgezog. Tubus).

http://dl.ub.uni-freiburg.de/diglit/retzius1881-1/0286
© Universitätsbibliothek Freiburg
gefördert durch
Baden-Württemberg



Gustaf Retzius gez. Lith. W. Schlachter, Stockholm.

http://dl.ub.uni-freiburg.de/diglit/retzius1881-1/0287
© Universitätsbibliothek Freiburg
gefördert durch Baden-Württemberg

Tafel XXIII.

Das Gehörorgan von Raja clavata L., Raja batis L., und Trygon pastinaca Cuv.

Allgemein geltende Bezeichnungen:

u — Utriculus.
du — Ductus utriculi.
crs — Canalis recessu-saccularis.
rec — Recessus utriculi.
aa — Ampulla anterior.
ae — Ampulla externa.
dae — Ductus amp. externæ.
ap — Ampulla posterior.
ca — Canalis m. anterior.
ce — Canalis m. externus.
cp — Canalis m. posterior.
dcp — Ductus can. posterioris.
s — Sacculus.
de — Ductus endolymphaticus.
ade — Apertura duct. endolymph. ext.
se — Saccus endolymphaticus.
l — Lagena cochleæ.
csl — Canalis sacculo-lagenaris.
mu — Macula ac. recessus utriculi.
cr — Crista ac. amp.
ms — Macula ac. sacculi.
mn — Macula ac. neglecta.
pl — Papilla ac. lagenæ.
ac — Acusticus.
ru — Ramulus rec. utriculi.
raa — Ramulus amp. anterioris.
rae — Ramulus amp. externæ.
rap — Ramulus amp. posterioris.
rs — Ramulus sacculi.
rn — Ramulus neglectus.
rl — Ramulus lagenæ.
ha — Kopfhaut.
ge — Gehirnpartie.

Fig. 1—8. Aus dem Gehörorgan der *Raja clavata*.

Fig. 1—4. Aus dem Sacculus. — Fig. 1 mediale Wand des Sacculus mit der Macula ac. sacculi, von aussen gesehen und in 4-maliger Vergrösserung abgebildet. — Fig. 2 Partie des Epithels aus der Umgebung der Macula ac. sacculi mit den zwischen den gewöhnlichen polygonalen Epithelzellen (*e*) liegenden, verzweigten Zellenreihen (*pe*). Bei Vérick's Obj. 8 + Ocul. 3 (ausgezog. Tubus) gezeichnet. — Fig. 3 Nervenepithel mit Haarzellen (*hz*), auf welchen theilweise verstümmelte Haare (*h*) sitzen, und Fadenzellen (*fz*), bei Vérick's Obj. 8 + Ocul. 3 (ausgezog. Tubus) gezeichnet; Fig. 4 dasselbe von der Oberfläche gesehen.

Fig. 5—7. Macula ac. neglecta. — Fig. 5 die Macula ac. neglecta (*mn*) vom Sacculusraum (von aussen her) in 3-maliger Vergrösserung gesehen; man sieht wie die Macula am saccularen Ende des Ductus can. posterioris liegt. — Fig. 6 Nervenepithel mit drei mit Haaren (*h*) versehenen Haarzellen (*hz*) und Fadenzellen (*fz*), bei Vérick's Obj. 8 + Ocul. 3 (ausgezog. Tubus) gezeichnet. — Fig. 7 dasselbe Epithel von der Oberfläche gesehen.

Fig. 8. Hinteres Ende der Macula ac. sacculi (*ms*) sowie die in der von aussen her geöffneten Lagenatasche liegenden Papilla ac. lagenæ (*pl*). Ungefähr 8 Mal vergrössert.

Fig. 9—12. Das Gehörorgan von *Raja batis* in 4-maliger Vergrösserung. — Fig. 9—10. Das membranöse Gehörorgan, Fig. 9 von innen, Fig. 10 von aussen gesehen. — Fig. 11 Partie der vorderen Theile des membr. Gehörorgans von unten und hinten; *s* Stück der Sacculuswand mit dem Canalis recessu-saccularis (*crs*) und dem vom Recessus zum Utriculus führenden Ductus utriculi (*du*). — Fig. 12 rechter Saccus endolymphaticus (*se*) nach Abtragung der Haut und von oben gesehen; *de* der von unten her einmündende Ductus endolymphaticus, *ade* die Hautöffnung des vom Saccus endol. ausführenden Ganges. Ueberosmiumsäure-Präparat.

Fig. 13—14. Das membranöse Gehörorgan von *Trygon pastinaca*. — Fig. 13 von innen, Fig. 14 von aussen, in 7-maliger Vergrösserung abgebildet. In Fig. 13 ist der Ductus und Saccus endolymph. der Länge nach, in Fig. 14 nur im Kopfhauttheil sagittal geöffnet. Ueberosmiumsäure-Präparat.

http://dl.ub.uni-freiburg.de/diglit/retzius1881-1/0288
© Universitätsbibliothek Freiburg
gefördert durch
Baden-Württemberg

Gustaf Retzius gez. Lith. W. Schlachter, Stockholm.

http://dl.ub.uni-freiburg.de/diglit/retzius1881-1/0289
© Universitätsbibliothek Freiburg
gefördert durch
Baden-Württemberg

Tafel XXIV.

Das Gehörorgan von Ceratodus Forsteri Krefft und Protopterus annectens Owen.

Für alle Figuren geltende Bezeichnungen:

u — Utriculus.
ss — Sinus utric. superior.
sp — Sinus utric. posterior.
ass — Apex sinus superioris.
rec — Recessus utriculi.
aa — Ampulla anterior.
ae — Ampulla externa.
ap — Ampulla posterior.
ca — Canalis m. anterior.
ce — Canalis m. externus.
cp — Canalis m. posterior.
s — Sacculus.
mu — Macula ac. recessus utriculi.
ms — Macula ac. sacculi.
mn — Macula ac. neglecta.
pl — Papilla ac. lagenæ.
ac — Acusticus.
ru — Ramulus rec. utriculi.
raa — Ramulus amp. anterioris.
rae — Ramulus amp. externæ.
rap — Ramulus amp. posterioris.
rs — Ramulus sacculi.
rn — Ramulus neglectus.
rl — Ramulus lagenæ.

Fig. 1—8. Das Gehörorgan von *Ceratodus Forsteri.* — Fig. 1—3. Das membranöse Gehörorgan, in $4^1/_2$-maliger Vergrösserung, Fig. 1 von innen, Fig. 2 von aussen, Fig. 3 von oben (letztere Figur wurde beim Stechen etwas unrichtig gedreht, indem das Vorderende auf der Tafel zu viel nach oben geführt wurde); Spirituspräparat. — Fig. 4. Rechte Hälfte des sagittal durchgeschnittenen Schädels (*kn*) mit der nach der Gehirnhöhle (*gh*) zu offenen knorpeligen Gehörkapsel, in deren grosser Oeffnung man das membranöse Gehörorgan in situ befindlich sieht; *ac* Acusticus, *ss* Sinus superior, *s* Sacculus. Natürl. Grösse. — Fig. 5. Die nach der Gehirnhöhle zu offene Gehörkapsel, nach Entfernung des membranösen Gehörorgans, von innen gesehen; *fs* Fovea sacculi, *fru* Fovea recessus utriculi, *oca* Ostium anterius canalis anter., *oca'* Ostium posterius canalis anter., *oce* Ostium anterius canalis externi, *ocp* Ostium superius canalis poster., *fc* gemeinsame Mündungsgrube des äusseren und oberen Canals; *v* Vagus. — Fig. 6 *a, b.* Die Otolithenmasse des Sacculus in natürl. Gestalt und Grösse, von beiden Flächen gesehen. — Fig. 7 *a, b.* Die Otolithenmasse des Recessus utriculi in natürl. Gestalt und Grösse, von beiden Flächen gesehen. — Fig. 8. Isolirte Otolithkristallen aus dem Recessusotolith, bei Hartnack's Imm. Obj. 12 + Ocul. 3 (eingeschob. Tubus) gezeichnet.

Fig. 9—11. Das membranöse Gehörorgan von *Protopterus annectens,* in 12-maliger Vergrösserung. — Fig. 9 von innen, Fig. 10 von aussen, Fig. 11 von oben gesehen. Ueberosmiumsäure-Präparat. — Fig. 12. Kristalle aus der Otolithenmasse des Sacculus, bei Vérick's Obj. 8 + Ocul. 3 (ausgezog. Tubus) gezeichnet.

http://dl.ub.uni-freiburg.de/diglit/retzius1881-1/0290
© Universitätsbibliothek Freiburg
gefördert durch
Baden-Württemberg



Gustaf Retzius gez. Lith. W. Schlachter, Stockholm.

http://dl.ub.uni-freiburg.de/diglit/retzius1881-1/0291
© Universitätsbibliothek Freiburg
gefördert durch
Baden-Württemberg

Tafel XXV.

Das Gehörorgan von Proteus anguinus Laur.

Für alle Figuren geltende Bezeichnungen:

u — Utriculus.
sp — Sinus utric. posterior.
rec — Recessus utriculi.
aa — Ampulla anterior.
ae — Ampulla externa.
ap — Ampulla posterior.
ca — Canalis m. anterior.
ce — Canalis m. externus.
cp — Canalis m. posterior.
s — Sacculus.
de — Ductus endolymphaticus.
ade — Apertura duct. endolymphatici (zum Sacculus führend).
l — Lagena cochleæ.
al — Apertura lagenæ (s. Can. sacculo-lagenaris).
cus — Canalis utriculo-saccularis.
cus' — Untere Oeffnung desselben Canals.
dp — Ductus perilymphaticus.
adp — Apertura duct. perilymphatici (nach der Hirnhöhle hin).
mu — Macula ac. recessus utriculi.
ms — Macula ac. sacculi.
cr — Cristæ ac. der Ampullen.
mn — Macula ac. neglecta.
pl — Papilla ac. lagenæ.
ra — Ramus anterior acustici.
rp — Ramus posterior acustici.
ru — Ramulus rec. utriculi.
raa — Ramulus amp. anterioris.
rae — Ramulus amp. externæ.
rap — Ramulus amp. posterioris.
rs — Ramulus sacculi.
rn — Ramulus neglectus.
rl — Ramulus lagenæ.
pcr — Cavum perilymphaticum.

Fig. 1—4. Das membranöse Gehörorgan von Proteus anguinus, in 15-maliger Vergrösserung. — Fig. 1 von innen, Fig. 2 von aussen, Fig. 3 von oben, Fig. 4 von aussen und noch von der besonders den Sacculus weit umgebenden perilymphatischen Wandung (*pcr*) bekleidet. Ueberosmiumsäure-Präparat.

Fig. 5—9. Die knorpelig-knöcherne Gehörkapsel in 5-maliger Vergrösserung — Für diese Figuren gemeinsame Bezeichnungen: *pr* Prooticum, *ol* Occipitale laterale, *kn* Knorpel, *ade* Apertura aquæductus vestibuli, *fr* Foramen rotundum, *ra* Ramus anterior, *rp* Ramus posterior, *ca* Canalis m. anterior, *ce* Canalis m. externus, *cp* Canalis m. posterior, *s* Sacculus *l* Lagena, — Fig. 5. Die Gehörkapsel mit dem darin in situ liegenden membranösen Gehörorgan und nach Abtragung des Daches. — Fig. 6. Der Boden der Gehörkapsel nach Abtragung des Daches und Entfernung des membranösen Gehörorgans; in der Mitte sieht man die breite Knorpelfuge zwischen Prooticum und Occipitale laterale. — Fig. 7. Das Dach der Gehörkapsel von unten. — Fig. 8. Die mediale Wand der Gehörkapsel von innen gesehen; *ra*, *rp* geben hier die Oeffnung der betreff. Nervenzweige an. — Fig. 9. Die laterale Wand von innen gesehen; man sieht hier die Knorpelfuge (*kn*) zwischen Prooticum (*pr*) und Occipitale laterale (*ol*) sich in zwei Arme theilen, welche einen besonderen Knochen (rechts) umfassen.

Fig. 10. Partie des hinteren Theils und der medialen Wand des membranösen Gehörorgans von aussen in ungefähr 50-maliger Vergrösserung gesehen. *s* stellt die mediale abgeschnittene Sacculuswand dar; *cus* giebt hier die untere Oeffnung des Canalis utriculo-saccularis an. Der Ductus perilymphaticus (*dp*) ist an seinem hinteren Ende, kurz vor dem Eintritt in den perilymphatischen Raum, quer abgeschnitten. Die Papilla lagenæ mit dem Ramulus lagenæ ist kaum angedeutet. Ueberosmiumsäure-Präparat.

Fig. 11. Partie der medialen Wand des Sacculus (*s*) und der unteren-medialen Wand des Utriculus (*u*) in ungefär 60-maliger Vergrösserung und schief von oben-aussen betrachtet; *cus* giebt hier die obere (utriculare) Oeffnung des Canalis utriculo-saccularis an; *cus'* zeigt die in dieser Lage nur grubenförmig angedeutete, untere (sacculare) Oeffnung desselben Canals. Ueberosmiumsäure-Präparat.

http://dl.ub.uni-freiburg.de/diglit/retzius1881-1/0292
© Universitätsbibliothek Freiburg
gefördert durch
Baden-Württemberg

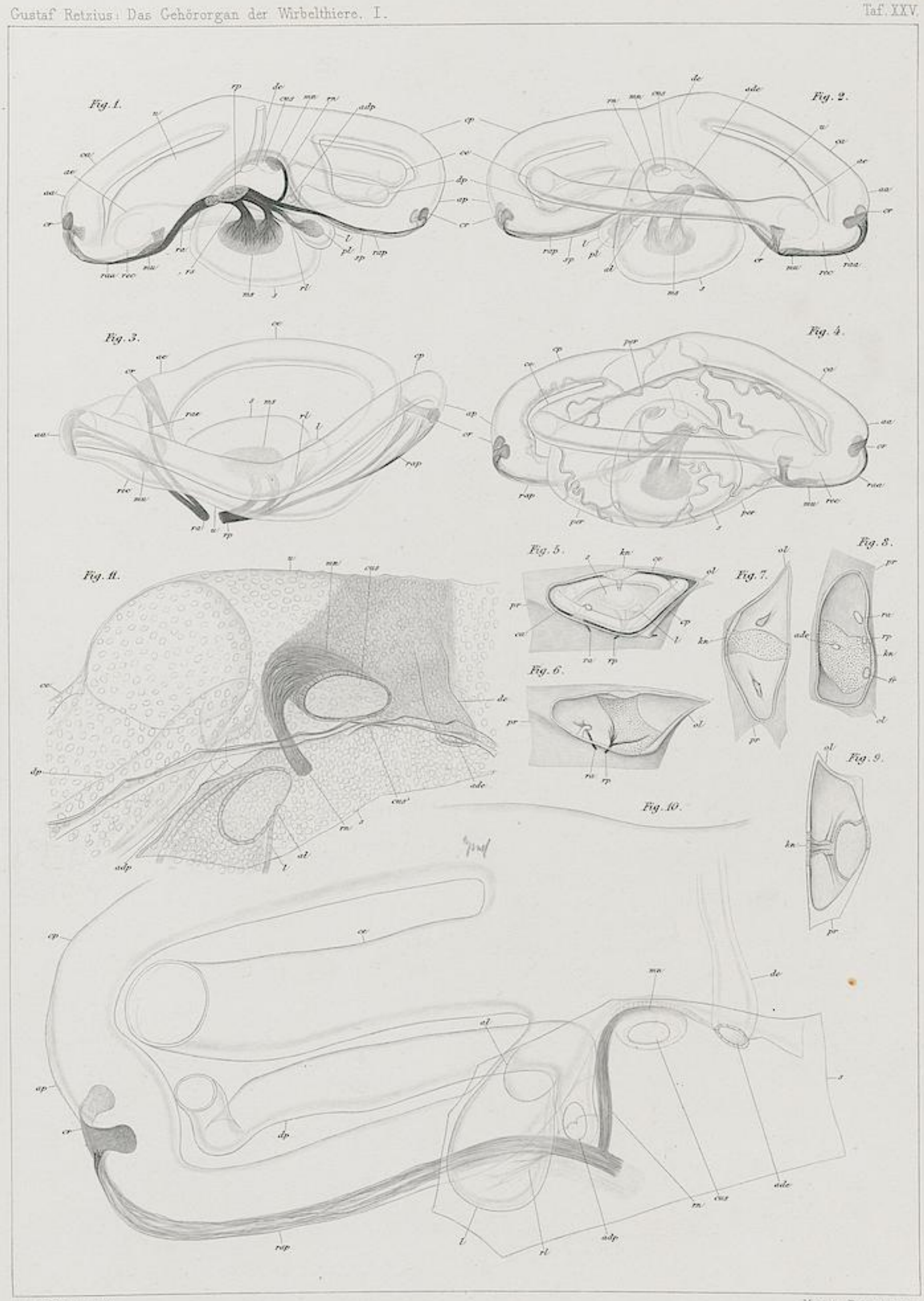

Gustaf Retzius gez. Magnus-Petersen geat.

http://dl.ub.uni-freiburg.de/diglit/retzius1881-1/0293
© Universitätsbibliothek Freiburg
gefördert durch Baden-Württemberg

Tafel XXVI.

Das Gehörorgan von Proteus anguinus Laur.

Fig. 1—6. Die drei Ampullen in ungefähr 25-maliger Vergrösserung gesehen. — Fig. 1 Ampulla anterior von oben; Fig. 2 dieselbe im queren Durchschnitt; Fig. 3 Ampulla posterior von oben; Fig. 4 dieselbe im queren Durchschnitt; Fig. 5 Ampulla externa (*ae*) von oben (vom Dache) und dem Recessus utriculi (*rec*) ansitzend gesehen; Fig. 6 dieselbe Ampulle im queren Durchschnitt. — *cr* giebt die Crista ac., *n* den Nervenzweig, *r* die Raphe an; an den Durchschnittsfiguren sieht man die hoch emporragenden Hörhaare angedeutet. Ueberosmiumsäure-Präparate.

Fig. 7. Partie der Epithelbekleidung der Ampulla anterior; die kleinen Zellen rechts-oben gehören dem Planum semilunatum an, die grösseren links-unten gehören der Dachwölbung nach oben vom Planum semilunatum.

Fig. 8. Querschnitt des vorderen Bogengangs mit dem an der Innenseite ansitzenden Epithel (*e*) und dessen Raphe (*re*) sowie dem aussen anhaftenden perilymphatischen Gewebe (*pg*) und den darin befindlichen Blutgefässen (*bg*). Mit Müllerscher Lösung behandeltes Präparat.

Fig. 9. Partie eines senkrechten Querschnitts der vorderen Ampulle durch Septum und Crista acustica. — *hw* häutige Wand des Septum mit Bindegewebszellen und zwei markhaltigen Nervenfasern (*n*), welche letztere nackt ins Epithel eintreten; *hz* Haarzellen mit emporragenden langen Haaren (*h*), welche zu hoch waren, um auf der Tafel Platz finden zu können; einige sind abgebrochen und nach unten hin gebogen gezeichnet; unter den Haarzellen sieht man die Kerne der Fadenzellen, theils basal, theils höher oben; links sind drei isolirte Fadenzellen abgebildet; rechts stösst das Epithel des »Planum semilunatum» an. Ueberosmiumsäure-Präparat. Gez. bei Hartnack's Imm. Obj. 12 + Ocul. 3 (eingeschob. Tubus).

Fig. 10. Verticaler Schnitt durch die Macula ac. sacculi mit ihrer häutigen Wand (*hw*), den darin eingebetteten Zellen, den durchgeschnittenen markhaltigen Nervenfasern (*n*) und einigen Blutgefässen (*bg*). In der Macula sieht man die reihenweise geordneten Haarzellen (*hz*), mit den zwischen und unter ihnen befindlichen Fadenzellen; nach beiden Seiten hin senkt sich die Macula und geht in ein niedrigeres, cylindrisches Epithel (*e*) über. Ueberosmiumsäure-Präparat. Gez. bei Vérick's Obj. 2 + Ocul. 3 (ausgezog. Tubus).

Fig. 11. Drei isolirte (»basale») Fadenzellen aus der Macula ac. rec. utriculi, von welchen die mittlere nach links gezogenen ist. Ueberosmiumsäure-Präparat. Gez. bei Hartnack's Imm. Obj. 12 + Ocul. 3 (eingeschob. Tubus).

Fig. 12. Partie eines Verticalschnitts der Macula ac. sacculi, unmittelbar am Rande derselben, wo sie in das sie umgebende cylindrische Epithel (*e*) übergeht; *hw* obere Schicht der häutigen Wand mit vier Nervenfasern (*n*), welche nach Abgabe der Markscheide nackt ins Nervenepithel eintreten; *fz* Fadenzellen, links nahezu isolirt stehend; *hz* fünf Haarzellen mit oberem kurzem Haar. Ueberosmiumsäure-Präparat. Gez. bei Hartnack's Imm. Obj. 12 + Ocul. 3 (eingeschob. Tubus).

Fig. 13. Partie des vertical durchschnittenen Nervenepithels aus der Macula ac. sacculi; *hz* zwei Haarzellen mit Haaren (*h*); *fz* vier Fadenzellen (drei »basale», eine mit oberem Kern. Ueberosmiumsäure-Präparat. Gez. bei Hartnack's Imm. Obj. 12 + Ocul. 3. (eingeschob. Tubus).

Fig. 14. Partie eines Verticalschnitts durch die Papilla ac. lagenæ mit der anliegenden häutigen Wand (*hw*) nebst den in ihr befindlichen Zellen und den Nervenfasern (*n*), welche nach Abgabe der Markscheide nackt ins Nervenepithel eintreten; *bg* ein Blutgefäss mit zwei darin angedeuteten, rothen Blutkörperchen (*bk*); *hz* drei Haarzellen, die hier besonders kurz und klein sind; *fz* Fadenzellen (»alle basal»), rechts und links isolirt dastehend. Ueberosmiumsäure-Präparat. Gez. bei Hartnack's Imm. Obj. 12 + Ocul. 3 (eingeschob. Tubus).

Fig. 15. Partie der Epithelbekleidung vom Boden des Sinus utric. superior, nahe am Canalis utriculo-saccularis. In der Mitte sind fünf, Pigmentkügelchen enthaltende Zellen und neben denselben gewöhnliche Epithelzellen abgebildet. Ueberosmiumsäure-Präparat. Gez. bei Vérick's Obj. 8 + Ocul. 3 (eingeschob. Tubus).

Fig. 16. Endpartie der Membrana tectoria der Macula ac. neglecta von der ihr anliegenden Fläche abgebildet; in den ovalen Löchern liegen körnige Zellen. Ueberosmiumsäure-Präparat. Gez. bei Vérick's Obj. 3 + Ocul. 3 (ausgezog. Tubus).

Fig. 17. Stark vergrösserte Kristalle aus der Otolithenmasse des Sacculus.

http://dl.ub.uni-freiburg.de/diglit/retzius1881-1/0294
© Universitätsbibliothek Freiburg
gefördert durch
Baden-Württemberg

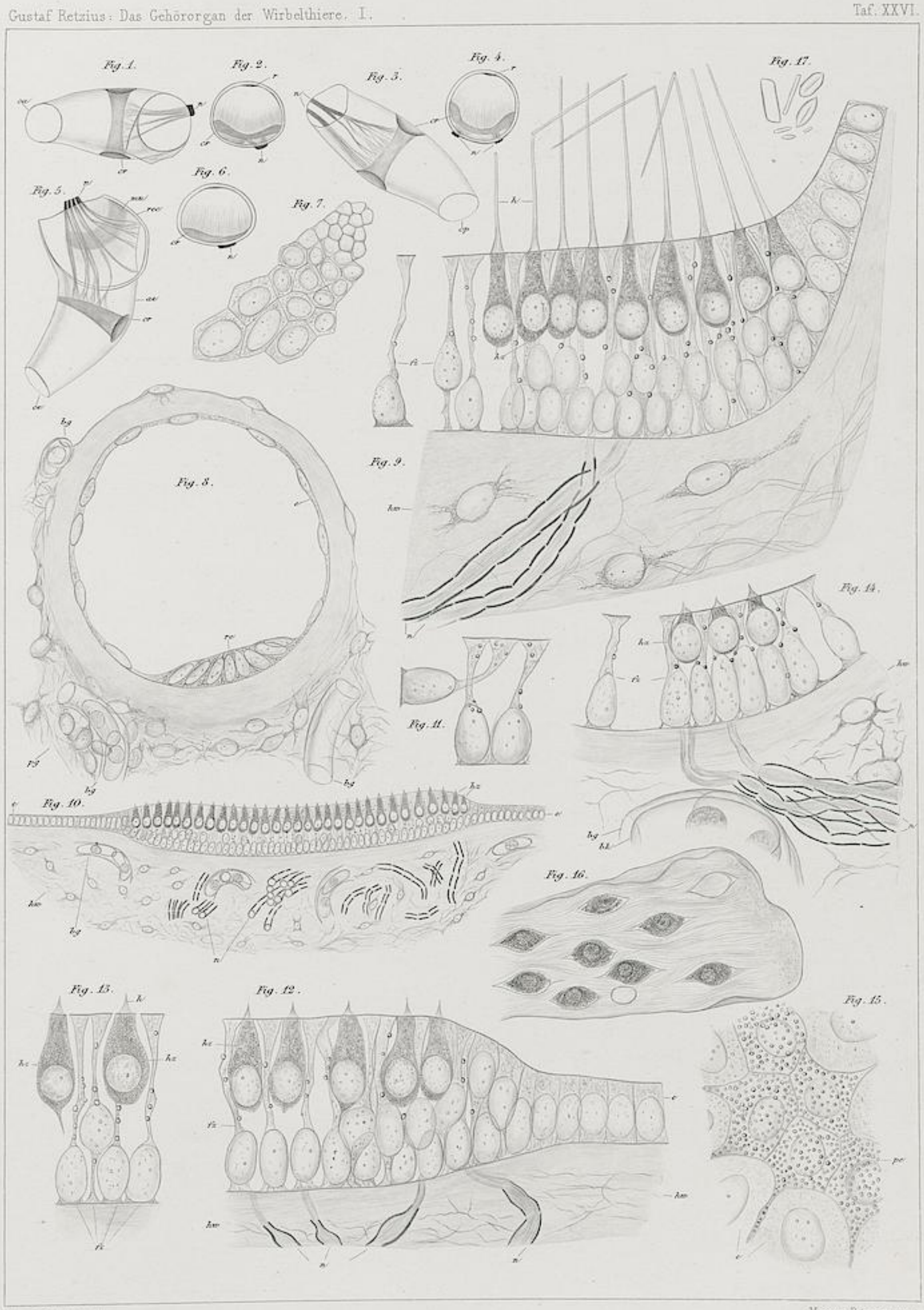

Gustaf Retzius gez. Magnus-Petersen gest.

http://dl.ub.uni-freiburg.de/diglit/retzius1881-1/0295
© Universitätsbibliothek Freiburg
gefördert durch
Baden-Württemberg

Tafel XXVII.

Das Gehörorgan von Siren lacertina L., Menobranchus maculatus Harl. und Amphiuma means L.

Für alle Figuren geltende Bezeichnungen:

u — Utriculus.
sp — Sinus utric. posterior.
rec — Recessus utriculi.
aa — Ampulla anterior.
ae — Ampulla externa (*oae* Ostium amp. ext.)
ap — Ampulla posterior.
ca — Canalis m. anterior.
ce — Canalis m. externus.
cp — Canalis m. posterior.
s — Sacculus.
de — Ductus endolymphaticus.
ade — Apertura duct. endolymph. (nach dem Sacculus hin).
l — Lagena cochleæ.
al — Apertura lagenæ.
cus — Canalis utriculo-saccularis (obere Oeffnung).
cus[1] — untere Oeffnung desselben Canals.
apn — Apertura partis neglectæ.
adp — Apertura duct. perilymphatici (nach der Hirnhöhle hin).
dp — Ductus perilymphaticus.
dp[1] — Oeffnung des Duct. perilymph. nach dem perilymph. Raum hin.
mu — Macula ac. recessus utriculi.
ms — Macula ac. sacculi.
cr — Cristæ ac. der Ampullen.
mn — Macula ac. neglecta.
pl — Papilla ac. lagenæ.
ra — Ramus anterior acustici.
rp — Ramus posterior acustici.
ru — Ramulus rec. utriculi.
raa — Ramulus amp. anterioris.
rae — Ramulus amp. externæ.
rap — Ramulus amp. posterioris.
rs — Ramulus sacculi.
rn — Ramulus neglectus.
rl — Ramulus lagenæ.

Fig. 1—3. Das membranöse Gehörorgan von *Siren lacertina*. Fig. 1 von innen, Fig. 2 von aussen, Fig. 3 von oben, in 20-maliger Vergrösserung, gesehen. Spirituspräparat.

Fig. 4—6. Das membranöse Gehörorgan von *Menobranchus maculatus*. Fig. 4 von innen, Fig. 5 von aussen, Fig. 6 von oben, in 12-maliger Vergrösserung, gesehen. Spirituspräparat.

Fig. 7—9. Das membranöse Gehörorgan von *Amphiuma means*. Fig. 7 von innen, Fig. 8 von aussen, Fig. 9 von oben, in 12-maliger Vergrösserung, gesehen. Spirituspräparat.

http://dl.ub.uni-freiburg.de/diglit/retzius1881-1/0296
© Universitätsbibliothek Freiburg
gefördert durch
Baden-Württemberg

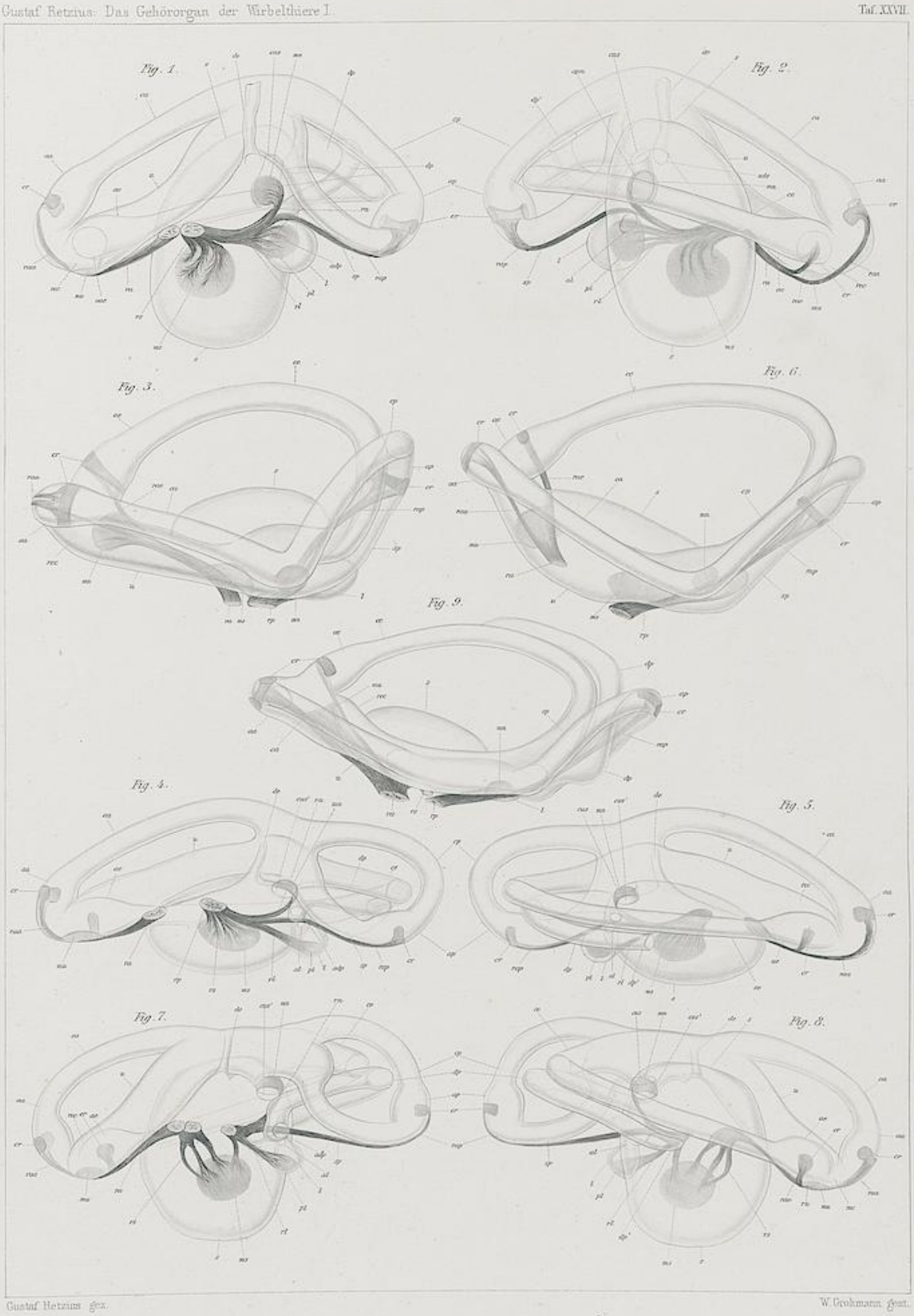

Gustaf Retzius gez. W. Grohmann geat.

http://dl.ub.uni-freiburg.de/diglit/retzius1881-1/0297
© Universitätsbibliothek Freiburg
gefördert durch
Baden-Württemberg

Tafel XXVIII.

Das Gehörorgan von Menopoma alleghanniense Harl.

Für alle Figuren geltende Bezeichnungen:

u — Utriculus.
sp — Sinus utric. posterior.
rec — Recessus utriculi.
aa — Ampulla anterior.
ae — Ampulla externa.
ap — Ampulla posterior.
ca — Canalis m. anterior.
ce — Canalis m. externus.
cp — Canalis m. posterior.
s — Sacculus.
de — Ductus endolymphaticus.
ade — Apertura duct. endolymph.
l — Lagena cochleæ.
al — Apertura lagenæ.
pn — Pars neglecta.
cus — Canalis utriculo-saccularis (obere Oeffnung).
cus[1] — Untere Oeffnung desselben Canales.
dp — Ductus perilymphaticus.
adp — Apertura duct. perilymph.
mu — Macula ac. recessus utriculi.
ms — Macula ac. sacculi.
cr — Cristæ ac. der Ampullen.
mn — Macula ac. neglecta.
pl — Papilla ac. lagenæ.
ppb — Papilla ac. basilaris.
ac — Acusticus.
ra — Ramus anterior acustici.
rp — Ramus posterior acustici.
ru — Ramulus rec. utriculi.
raa — Ramulus amp. anterioris.
rae — Ramulus amp. externæ.
rap — Ramulus amp. posterioris.
rs — Ramulus sacculi.
rn — Ramulus neglectus.
rl — Ramulus lagenæ.
rb — Ramulus basilaris.

Fig. 1—3. Das membranöse Gehörorgan in 10-maliger Vergrösserung, Fig. 1 von innen, Fig. 2 von aussen, Fig. 3 von oben gesehen. Ueberosmiumsäure-Präparat.

Fig. 4. Die knorpelig-knöcherne Gehörkapsel nach Abtragung des Daches und von oben gesehen; das membranöse Gehörorgan liegt in natürlicher Lage in die Kapsel eingeschlossen; *kn* Knorpel, *pr* Prooticum, *ol* Occipitale laterale, *col* Columella, deren mittlerer knöcherner Theil bei *k*, deren äusserer knorpeliger bei *kn*[1] zu sehen ist, 4-malige Vergrösserung.

Fig. 5. Die Gehörkapsel von der Schädelhöhle aus in natürlicher Grösse abgebildet; an der medialen Wand der Kapsel sieht man nach vorn vom Occipitale laterale (*ol*) die Knorpelfuge, welche zwischen diesen Knochen und das Prooticum eingeschaltet ist; in ihr bemerkt man unten-hinten die Apertura ductus perilymphatici (»Foramen rotundum» *fr*); nach vorn davon die zwei Löcher (*cac*), durch welche die beiden Zweige des Acusticus in die Hirnhöhle eintreten; nach oben-hinten davon bemerkt man die Apertura aquæductus vestibuli (*av*). Vor den Oeffnungen des Acusticus findet man eine knöcherne Partie mit dem Canalis trigemini (*ct*). Ausserdem bemerkt man hinten den Canalis vagi (*cv*) und das Parasphenoidale (*par*).

Fig. 6. Die Gehörkapsel von unten-aussen, in natürlicher Grösse; *par* Parasphenoidale, *ol* Occipitale laterale mit Canalis vagi (*cv*), *sq* Squamosum, *kn* die Knorpelfuge zwischen Occipitale laterale und Prooticum; *col* Columella mit dem mittleren-knöchernen Theil (*k*), dem äusseren-knorpeligen Theil (*kn*[1]) und der inneren knorpeligen Platte, welche in die Fenestra ovalis eingefügt ist.

Fig. 7. Partie der medialen Wand des membranösen Gehörorgans von aussen-unten und in 25-maliger Vergrösserung gesehen. Die laterale Wand des Sacculus ist abgetragen; an der medialen bemerkt man, nach vorn von der Apertura ductus endolymphatici (*ade*), die untere Oeffnung des Canalis utriculo-saccularis (*cus*[1]), dessen obere Oeffnung nach dem Utriculus hin bei *cus* zu sehen ist; an der medialen Wand dieses Canals sieht man die spaltenförmige Oeffnung (*apn*) der Pars neglecta (*pn*). Nach unten-hinten bemerkt man an der Sacculuswand die Oeffnung (*al*) der Lagena cochleæ (*l*) mit der Papilla ac. lagenæ (*pl*) unten und der Papilla ac. basilaris (*ppb*) oben an der Innenfläche der Lagena. Ueberosmiumsäure-Präparat.

Fig. 8. Die Lagena cochleæ (*l*) von innen, in ungefähr 40-maliger Vergrösserung gesehen; *al* die Oeffnung derselben nach dem Sacculus hin; *pl* Papilla ac. lagenæ mit Nerven (*rl*); am oberen, ausgezogenen Ende der Lagena liegt inwendig, etwas nach oben von der Oeffnung, die ovale concavirte Papilla ac. basilaris (*ppb*) mit dem in ihr endigenden Nerven (*rb*). Ueberosmiumsäure-Präparat.

Fig. 9. Das obere Ende derselben Lagena cochleæ von oben gesehen, *ppb* Papilla ac. basilaris mit Nerven (*rb*). Die ziemlich dicke häutige Wand der Lagena ist, wie in Fig. 7 und 8, doppelt-contourirt gezeichnet. Ueberosmiumsäure-Präparat.

http://dl.ub.uni-freiburg.de/diglit/retzius1881-1/0298
© Universitätsbibliothek Freiburg
gefördert durch
Baden-Württemberg

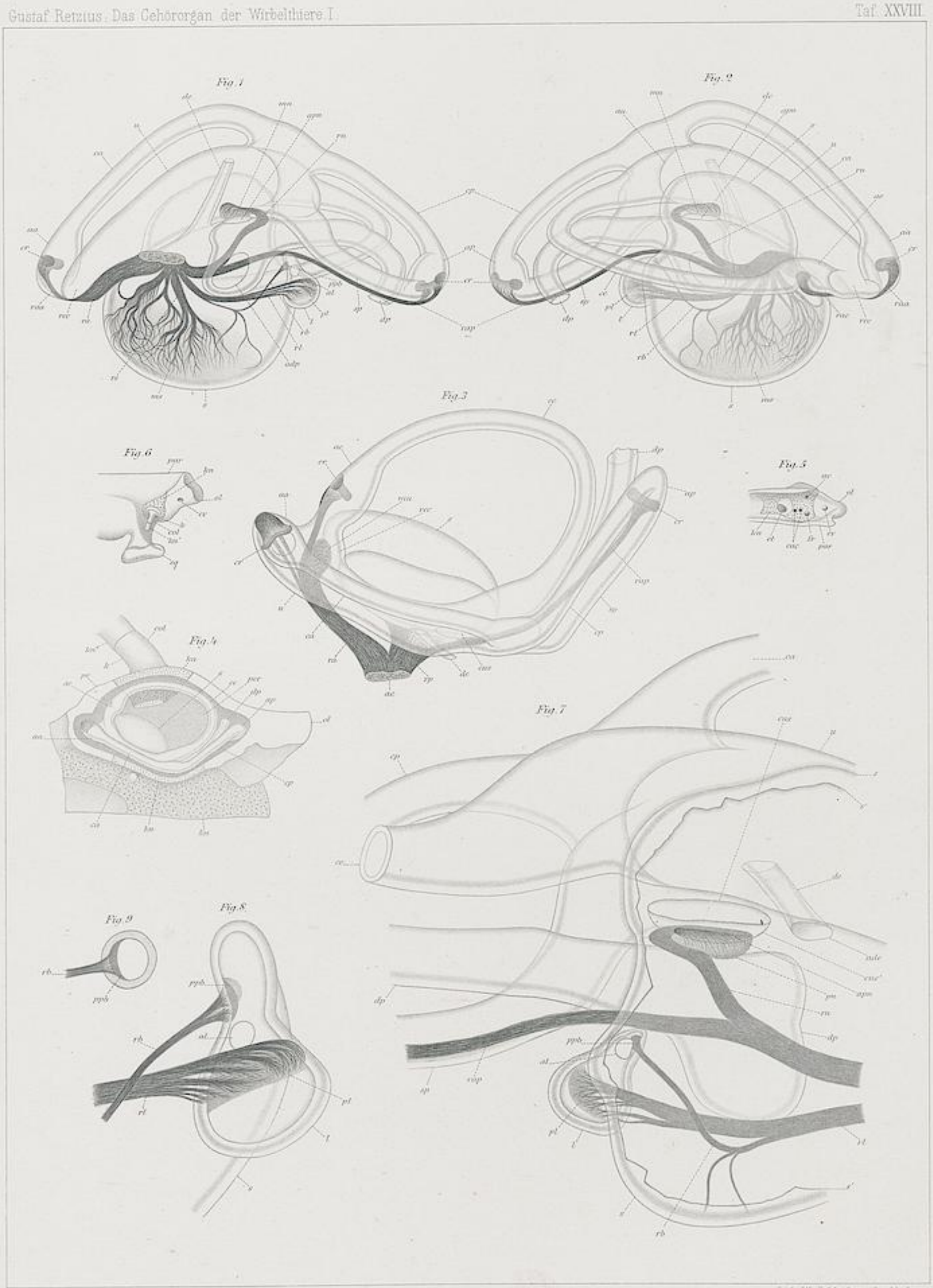

Gustaf Retzius gez. Lith. W. Schlachter, Stockholm.

http://dl.ub.uni-freiburg.de/diglit/retzius1881-1/0299
© Universitätsbibliothek Freiburg
gefördert durch
Baden-Württemberg

Tafel XXIX.

Das Gehörorgan von Siredon mexicanus Bd.

Für alle Figuren geltende Bezeichnungen:

u — Utriculus.
sp — Sinus utric. posterior.
rec — Recessus utriculi.
aa — Ampulla anterior.
ae — Ampulla externa.
ap — Ampulla posterior.
ca — Canalis m. anterior.
ce — Canalis m. externus.
cp — Canalis m. posterior.
s — Sacculus.
de — Ductus endolymphaticus.
ade — Apertura duct. endolymphatici.
l — Lagena cochleæ.
al — Apertura lagenæ.
cus — Canalis utriculo-saccularis (obere Oeffnung).
cus' — Untere Oeffnung desselben Canales.
dp — Ductus perilymphaticus.
adp — Apertura duct. perilymphatici.
per — Cavum perilymphaticum.
mu — Macula ac. recessus utriculi.
ms — Macula ac. sacculi.
cr — Cristæ ac. der Ampullen.
mn — Macula ac. neglecta.
pl — Papilla ac. lagenæ.
ppb — Papilla ac. basilaris.
ac — Acusticus.
ra — Ramus anterior acustici.
rp — Ramus posterior acustici.
ru — Ramulus rec. utriculi.
raa — Ramulus amp. anterioris.
rae — Ramulus amp. externæ.
rap — Ramulus amp. posterioris.
rs — Ramulus sacculi.
rn — Ramulus neglectus.
rl — Ramulus lagenæ.
rb — Ramulus basilaris.

Fig. 1—3. Das membranöse Gehörorgan in 18-maliger Vergrösserung, Fig. 1 von der medialen, Fig. 2 von der lateralen Seite, Fig. 3 von oben betrachtet. In Fig. 2 und 3 sieht man nach innen vom äusseren Bogengang die Wand des perilymphatischen, den Sacculus umgebenden Raums (*per*), in dessen äusseren Umfang sich der Ductus perilymphaticus (*dp*) von hinten her öffnet (*dp'*).

Fig. 4. Das vordere Ende (Recessus utriculi, Ampulla anterior, Ampulla externa) des membr. Gehörorgans in 60-maliger Vergrösserung und von oben betrachtet.

Fig. 5. Die mediale Sacculuswand nebst anliegenden Theilen in 60-maliger Vergrösserung von aussen betrachtet. Man sieht hier vor Allem die Lagena cochleæ mit ihrer Papilla acustica und deren Nerven, die Oeffnung der Lagena nach dem Sacculus hin (*al*) und die vor und über dieser Oeffnung an der Innenwand der Lagena befindliche Papilla acustica basilaris (*ppb*) mit ihrem Nervenzweige (*rb*); ferner darüber die grosse sacculare Oeffnung (*cus'*) des Canalis utriculo-saccularis, welche zu einer kurzen Röhre führt, die medialwärts zur Pars neglecta ausgebuchtet ist und nach oben in den Utriculus mit ebenfalls ovaler Oeffnung (*cus*) mündet. Nach vorn davon sieht man die kleine Oeffnung (*ade*) des Ductus endolymphaticus.

Fig. 6. Ampulla anterior im queren verticalen Durchschnitt mit Cupula terminalis versehen (wie in Fig. 4 vergrössert).

Fig. 7. Ampulla externa, ebenso.

Fig. 8. Ampulla posterior von oben betrachtet.

Fig. 9. Ampulla posterior im queren verticalen Durchschnitt, *cr* Crista ac., *n* Nerven, *r* Raphe.

Fig. 10. Eine Partie der membranösen Wand eines Bogenganges in flächenhafter Ausbreitung, um das Zellennetz derselben zu zeigen. Beh. mit Müllerscher Lösung. Gez. bei Vérick's Obj. 3 + Ocul. 3 (ausgezog. Tubus).

Fig. 11. Partie vom Epithel des Daches einer Ampulle; die kleinen Zellen links gehören dem Rapheepithel. Beh. mit Müllerscher Lösung. Gez. bei Vérick's Obj. 8 + Ocul. 3 (ausgezog. Tubus).

Fig. 12. Vier Zellen von dem eigenthümlichen Epithel am Boden der Ampullen, von oben betrachtet. Beh. mit Müllerscher Lösung. Gez. bei Vérick's Obj. 3 + Ocul. 3 (ausgezog. Tubus).

Fig. 13. Partie der Wand eines Bogenganges im Durchschnitt. Beh. mit Müllerscher Lösung.

Fig. 14. Zellen und Nervenfasern aus dem Nervenepithel einer Crista acustica einer Ampulle, noch in situ, aber theilweise von einander isolirt. Beh. mit 1 % Lösung von s. chroms. Kali (w. 8 Tage). Gez. bei Vérick's Obj. 8 + Ocul. 3 (ausgezog. Tubus).

Fig. 15. Isolirte Nervenzelle aus einem Acusticuszweig. Beh. mit Ueberosmiumsäure. Gez. bei Vérick's Obj. 8 + Ocul. 3 (ausgezog. Tubus).

Fig. 16. Einige Kristalle aus dem Sacculus-Otolithen, gez. bei Vérick's Obj. 6 + Ocul. 3 (ausgezog. Tubus).

http://dl.ub.uni-freiburg.de/diglit/retzius1881-1/0300
© Universitätsbibliothek Freiburg
gefördert durch
Baden-Württemberg

Gustaf Retzius gez. Lovendal geat. Kopenhagen.

http://dl.ub.uni-freiburg.de/diglit/retzius1881-1/0301
© Universitätsbibliothek Freiburg
gefördert durch Baden-Württemberg

Tafel XXX.

Das Gehörorgan von Triton cristatus Laur.

Für alle Figuren geltende Bezeichnungen:

u — Utriculus.
sp — Sinus utric. posterior.
rec — Recessus utriculi.
aa — Ampulla anterior.
ae — Ampulla externa.
ap — Ampulla posterior.
ca — Canalis m. anterior.
ce — Canalis m. externus.
cp — Canalis m. posterior.
s — Sacculus.
de — Ductus endolymphaticus.
ade — Apertura duct. endolymphatici.
l — Lagena cochleæ.
al — Apertura lagenæ.
pn — Pars neglecta.
cus — Canalis utriculo-saccularis.
dp — Ductus perilymphaticus.
per — Wand des Cavum perilymphaticum.
mu — Macula ac. recessus utriculi.
ms — Macula ac. sacculi.
cr — Cristæ ac. der Ampullen.
mn — Macula ac. neglecta.
pl — Papilla ac. lagenæ.
ppb — Papilla ac. basilaris.
ra — Ramus anterior acustici.
rp — Ramus posterior acustici.
ru — Ramulus rec. utriculi.
raa — Ramulus amp. anterioris.
rae — Ramulus amp. externæ.
rap — Ramulus amp. posterioris.
rs — Ramulus sacculi.
rn — Ramulus neglectus.
rl — Ramulus lagenæ.
rb — Ramulus basilaris.

Fig. 1. Das membranöse Gehörorgan, 25 Mal vergrössert, von der medialen Seite gesehen; das perilymphatische Gewebe (und das Periost) sind abgetragen. Behandl. mit Ueberosmiumsäure.

Fig. 2. Das membranöse Gehörorgan, 25 Mal vergrössert, von der lateralen Seite gesehen. Behandl. mit Ueberosmiumsäure. Periost und peril. Gewebe sind abgetragen.

Fig. 3. Das membranöse Gehörorgan, 25 Mal vergrössert von oben gesehen. Behandl. mit Ueberosmiumsäure. Man sieht hier wie in Fig. 1 und 2 den sich windenden Ductus perilymphaticus nach innen von dem äusseren Bogengang in ein Häutchen (die periostale Wand des perilymph. Raumes) übergehen.

Fig. 4. Das vordere Ende des membranösen Gehörorgans mit dem Recessus und der Macula utriculi sowie mit der Ampulla anterior und externa und mit dem Ramus anterior, von unten her gesehen. Behandl. mit Ueberosmiumsäure. Ungefähr 40 Mal vergrössert.

Fig. 5. Eine Partie der Deckmembran der Macula rec. utriculi mit dem äusseren Rande, von unten gesehen. Behandl. mit Ueberosmiumsäure. Gez. bei Vérick's Obj. 3 + Ocul. 3 (ausgezog. Tubus).

Fig. 6. Partie des membranösen Gehörorgans, nach Abtragung der äusseren Sacculuswand, von der lateralen Seite her gesehen und stärker vergrössert, um die Lagena cochleæ mit der Pars basilaris, die Pars neglecta, die Macula sacculi mit den angehörigen Nervenzweigen, dem Ductus endolymphaticus und Ductus perilymphaticus sowie dem Canalis utriculo-saccularis in ihren relativen Lageverhältnissen zu zeigen. Behandl. mit Ueberosmiumsäure. Gez. bei Hartnack's Obj. 2 + Ocul. 2 (ausgezog. Tubus).

Fig. 7. Eine ähnliche aber kleinere Partie von der lateralen Seite und von unten gesehen, besonders um den Canalis utriculo-saccularis zu zeigen. Behandl. mit Ueberosmiumsäure. Gez. bei Hartnack's Obj. 2 + Ocul. 2 (halb eingeschob. Tubus).

Fig. 8. Verticaler Schnitt einer Seitenpartie der Crista ampullæ externæ, mit Ueberosmiumsäure behandelt und bei Vérick's Obj. 8 + Ocul. 3 (ausgezog. Tubus gezeichnet; einige Hörhaare (*h*) der Haarzellen (*hz*) sind abgebrochen, *fz* Fadenzellen; an der Aussenwand haften kleine Netzpartien des perilymphatischen Gewebes mit anliegenden Zellen (*pg*); *hw* häutige Wand, *n* Nervenfasern.

Fig. 9 und 10. Haarzellen und Fadenzellen sowie Nervenfasern aus den Nervenendstellen. — Fig. 9. Isolirte Elemente aus der Macula rec. utriculi und der Macula sacculi nach Behandlung mit Müllerscher Lösung; *fz* Fadenzellen, *hz* Haarzellen mit unterem Ausläufer und einigen ansitzenden sehr feinen varicösen Nervenfasern; *n* isolirte Nervenfasern aus dem Nervenepithel. — Fig. 10. Eine Haarzelle und eine Fadenzelle aus einer Crista acustica. Gez. bei Vérick's Obj. 8 + Ocul. 3 (ausgezog. Tubus).

http://dl.ub.uni-freiburg.de/diglit/retzius1881-1/0302
© Universitätsbibliothek Freiburg
gefördert durch
Baden-Württemberg



Gustaf Retzius gez. Lövegildi gest. Kopenhagen.

http://dl.ub.uni-freiburg.de/diglit/retzius1881-1/0303
© Universitätsbibliothek Freiburg
gefördert durch
Baden-Württemberg

Tafel XXXI.

Das Gehörorgan von Pleurodeles Waltlii Michah., Salamandra maculosa Laur. und Coecilia annulata Wgl.

Für alle Figuren geltende Bezeichnungen:

u — Utriculus.
ss — Sinus utric. superior.
sp — Sinus utric. posterior.
rec — Recessus utriculi.
aa — Ampulla anterior.
ae — Ampulla externa.
ap — Ampulla posterior.
ca — Canalis m. anterior.
ce — Canalis m. externus.
cp — Canalis m. posterior.
s — Sacculus.
de — Ductus endolymphaticus.
l — Lagena cochleæ.
al' — Apertura lagenæ.
cus — Canalis utriculo-saccularis (obere Oeffnung).
cus' — Untere Oeffnung desselben Canales.
dp — Ductus perilymphaticus.
per — Cavum perilymphaticum.
mu — Macula ac. recessus utriculi.
ms — Macula ac. sacculi.
cr — Cristæ ac. der Ampullen.
mn — Macula ac. neglecta.
pl — Papilla ac. lagenæ.
ppb — Papilla ac. basilaris.
ra — Ramus anterior acustici.
rp — Ramus posterior acustici.
ru — Ramulus rec. utriculi.
raa — Ramulus amp. anterioris.
rae — Ramulus amp. externæ.
rap — Ramulus amp. posterioris.
rs — Ramulus sacculi.
rn — Ramulus neglectus.
rl — Ramulus lagenæ.
rb — Ramulus basilaris.

Fig. 1—3. Das membranöse Gehörorgan (25 Mal vergrössert) von *Pleurodeles Waltlii*. — Fig. 1 von innen, Fig. 2 von aussen, Fig. 3 von oben. In Fig. 1 und 2 giebt *cus* die obere, *cus'* die untere Oeffnung des Canalis utriculo-saccularis an; in allen drei Figuren giebt *dp* den Ductus perilymphaticus, *dp'* (Fig. 3) das in die Hirnhöhle eintretende Ende, *adp* (Fig. 1) die Oeffnung des letzteren, *dp''* (Fig. 3) das in den perilymphatischen Raum (*per*) einlaufende Ende des Ductus peril. an; von der Wand des perilymphatischen Raumes ist nur eine kleine Partie gezeichnet. Das Präparat war mit Ueberosmiumsäure behandelt.

Fig. 4—6. Das membranöse Gehörorgan (25 Mal vergrössert) von *Salamandra maculosa* (S. maculata). — Fig. 4 von innen, Fig. 5 von aussen, Fig. 6 von oben. In Fig. 4 und 5 stellt *cus* die obere, *cus'* die untere Oeffnung des Canalis utriculo-saccularis dar. *adp* Apertura duct. perilymph. Das Präparat war mit Ueberosmiumsäure behandelt.

Fig. 7 und 8. Das membranöse Gehörorgan (30 Mal vergrössert) von *Coecilia annulata*. — Fig. 7 von innen, Fig. 8 von aussen. Das Gehörorgan und dessen einzelne Theile sind sehr rudimentär; folgende Partien lassen sich jedoch unterscheiden: *s* Sacculus, *l* Lagena, *cus* Canalis utriculo-saccularis, *u* Utriculus, *aa* Ampulla anterior, *ae* Ampulla externa, *ap* Ampulla posterior, *ca* Canalis anterior, *ce* Canalis externus, *cp* Canalis posterior, *rec* Recessus utriculi, *ss* Sinus superior utriculi; ausserdem sind zu bemerken: *oaa* Ostium amp. anterioris, *oae* Ostium amp. externæ, *oap* Ostium amp. posterioris, *oce* hinteres Ende des äusseren Bogengangs, *ocp* oberes Ende des hinteren Bogengangs; *bg* zwei Blutgefässe, welche von oben kommend über den Sacculus und Utriculus sich verzweigt ausbreiten; zwischen diesen beiden Gefässen senkt sich ein Bündel (*ra'*), von eigenthümlichen Röhren hinab, welche sich an der inneren Wand des Sacculus verbreitet, um dann umbiegend denselben Weg zurückzulaufen; letztere Röhren scheinen den rudimentären N. acusticus zu vertreten. Spirituspräparat.

http://dl.ub.uni-freiburg.de/diglit/retzius1881-1/0304
© Universitätsbibliothek Freiburg
gefördert durch
Baden-Württemberg

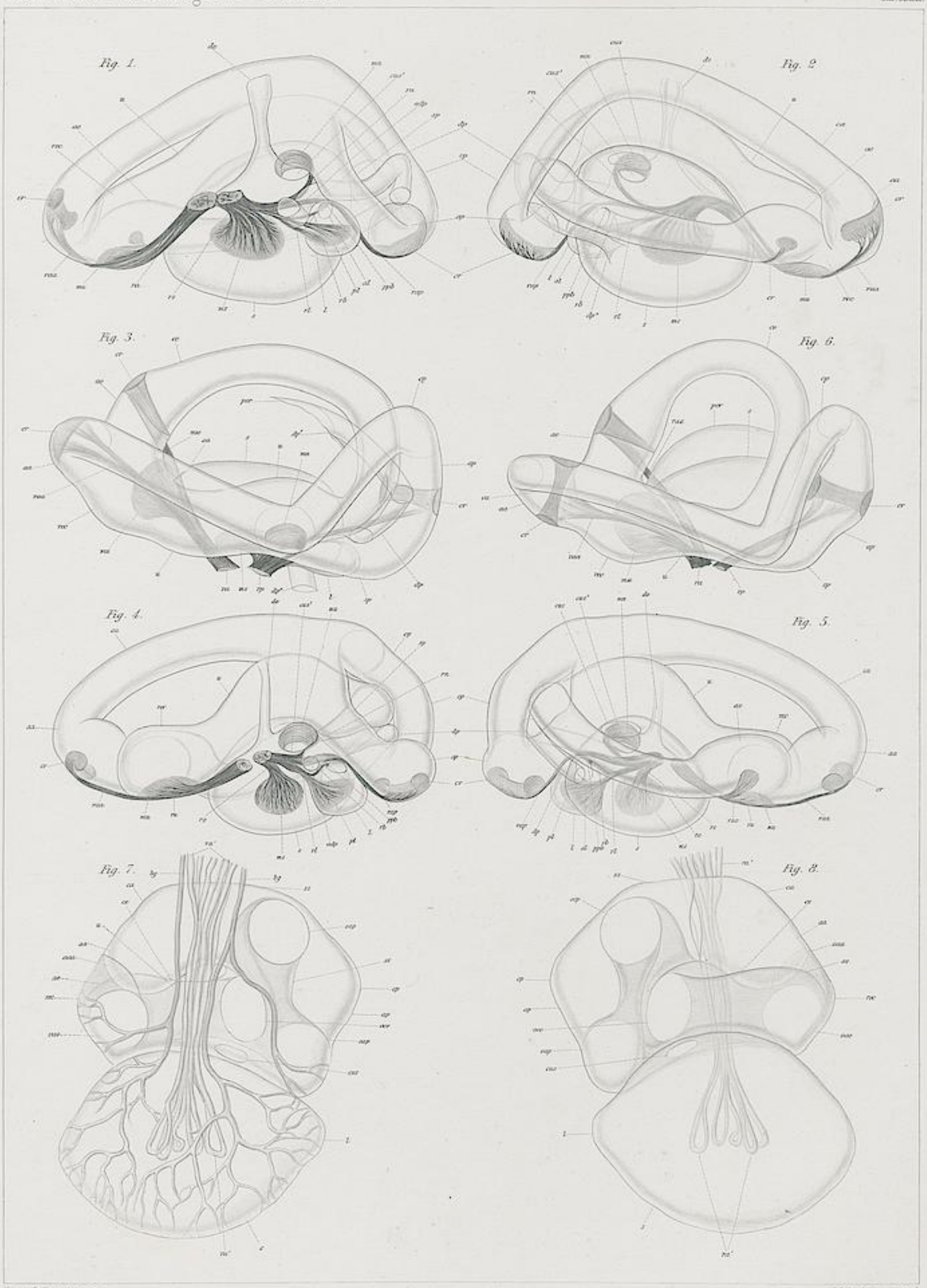

Gustaf Retzius gez. W. Grohmann gest.

http://dl.ub.uni-freiburg.de/diglit/retzius1881-1/0305
© Universitätsbibliothek Freiburg
gefördert durch Baden-Württemberg

Tafel XXXII.

Das Gehörorgan von Bufo vulgaris Laur. und Hyla arborea Cuv.

Für alle Figuren geltende Bezeichnungen:

u — Utriculus.
au — Apertura utriculi.
ss — Sinus utric. superior.
sp — Sinus utric. posterior.
rec — Recessus utriculi.
aa — Ampulla anterior.
ae — Ampulla externa.
ap — Ampulla posterior.
ca — Canalis m. anterior.
ce — Canalis m. externus.
cp — Canalis m. posterior.
s — Sacculus.
de — Ductus endolymphaticus.
tv — Tegmentum vasculosum.
l — Lagena cochleæ.
al — Apertura lagenæ.
pb — Pars basilaris cochleæ.
cus — Canalis utriculo-saccularis.
apn — Apertura partis neglectæ.
dp — Ductus perilymphaticus.
mu — Macula ac. recessus utriculi.
ms — Macula ac. sacculi.
cr — Cristæ ac. der Ampullen.
mn — Macula ac. neglecta.
pl — Papilla ac. lagenæ.
ppb — Papilla ac. basilaris.
ac — Acusticus.
ra — Ramus anterior acustici.
rp — Ramus posterior acustici.
ru — Ramulus rec. utriculi.
raa — Ramulus amp. anterioris.
rae — Ramulus amp. externæ.
rap — Ramulus amp. posterioris.
rs — Ramulus sacculi.
rn — Ramulus neglectus.
rl — Ramulus lagenæ.
rb — Ramulus basilaris.

Fig. 1—3. Das membranöse Gehörorgan von *Bufo vulgaris.* — Fig. 1 von innen, Fig. 2 von aussen, Fig. 3 von oben, in 25-maliger Vergrösserung, gesehen. Fig. 2 *dp* der runde optische Durchschnitt des zwischen Sinus posterior, Ramulus amp. posterioris und Pars neglecta emporsteigenden Ductus perilymphaticus, welcher bei dp^1 dicht vor seiner Umbiegung nach vorn-unten zum perilymphatichen Raum, abgerissen ist. Ueberosmiumsäure-Präparat.

Fig. 4—6. Das membranöse Gehörorgan von *Hyla arborea.* — Fig. 4. von innen, Fig. 5 von aussen, Fig. 6 von oben, in 30-maliger Vergrösserung, gesehen. Ueberosmiumsäure-Präparat.

http://dl.ub.uni-freiburg.de/diglit/retzius1881-1/0306
© Universitätsbibliothek Freiburg
gefördert durch
Baden-Württemberg

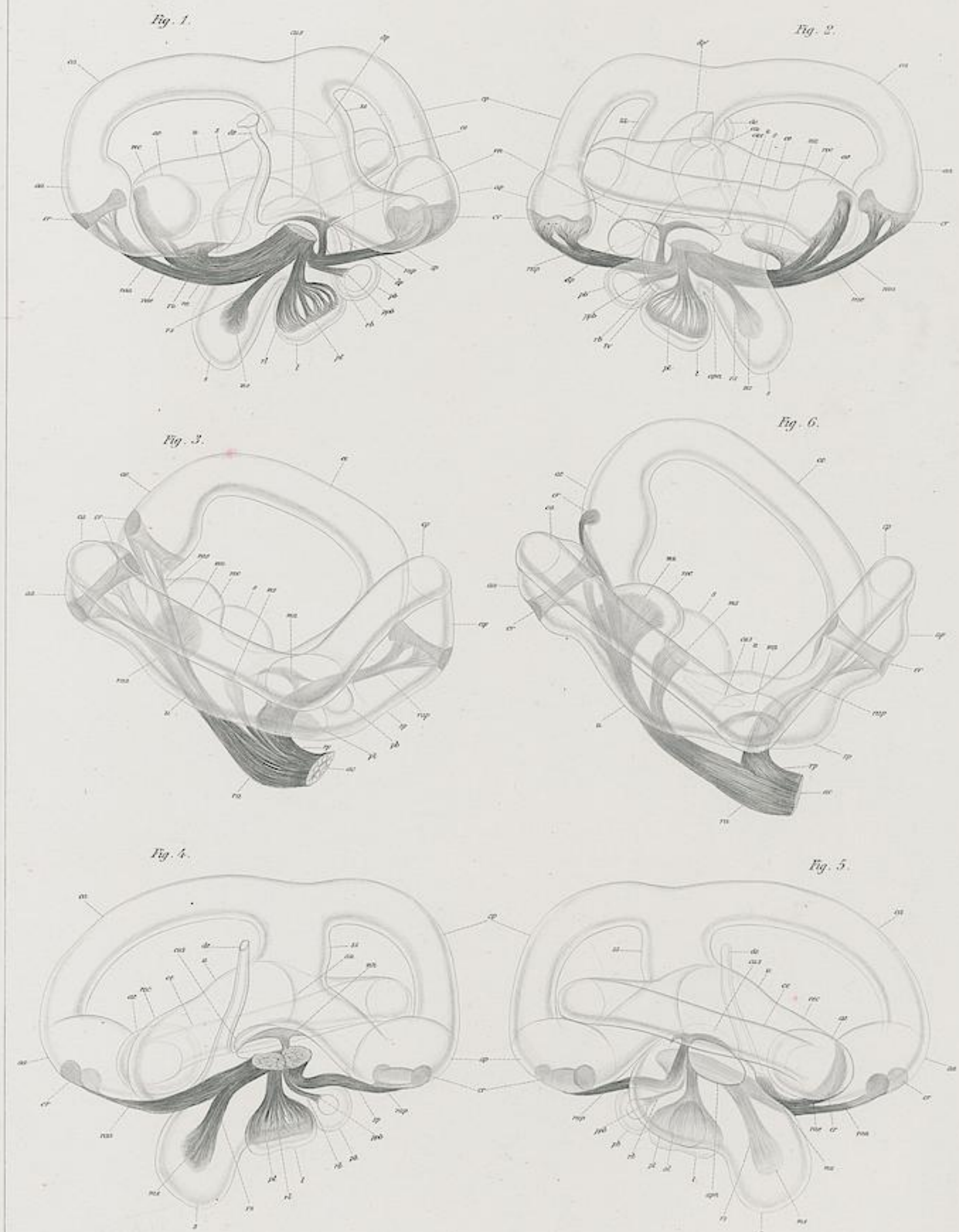

Gustaf Retzius gez. W. Grohmann gest.

http://dl.ub.uni-freiburg.de/diglit/retzius1881-1/0307
© Universitätsbibliothek Freiburg
gefördert durch Baden-Württemberg

Tafel XXXIII.

Das Gehörorgan von Alytes obstetricans (L.) Wgl. und Pelobates fuscus (Laur.) Wgl.

Für alle Figuren geltende Bezeichnungen:

u — Utriculus.
ss — Sinus utric. superior.
sp — Sinus utric. posterior.
rec — Recessus utriculi.
aa — Ampulla anterior.
ae — Ampulla externa.
ap — Ampulla posterior.
ca — Canalis m. anterior.
ce — Canalis m. externus.
cp — Canalis m. posterior.
s — Sacculus.
de — Ductus endolymphaticus.
tv — Tegmentum vasculosum.
l — Lagena cochleæ.
al — Apertura lagenæ.
pb — Pars basilaris cochleæ.
cus — Canalis utriculo-saccularis.
apn — Apertura partis neglectæ.
dp — Ductus perilymphaticus.
mu — Macula ac. recessus utriculi.
ms — Macula ac. sacculi.
cr — Cristæ ac. der Ampullen.
mn — Macula ac. neglecta.
pl — Papilla ac. lagenæ.
ppb — Papilla ac. basilaris.
ac — Acusticus.
ra — Ramus anterior acustici.
rp — Ramus posterior acustici.
ru — Ramulus rec. utriculi.
raa — Ramulus amp. anterioris.
rae — Ramulus amp. externæ.
rap — Ramulus amp. posterioris.
rs — Ramulus sacculi.
rn — Ramulus neglectus.
rl — Ramulus lagenæ.
rb — Ramulus basilaris.

Fig. 1—3. Das membranöse Gehörorgan von *Alytes obstetricans.* — Fig. 1 von innen, Fig. 2 von aussen, Fig. 3 von oben, in 30-maliger Vergrösserung, gezeichnet. In Fig. 1 giebt *dp* innere, nach der Hirnhöhle ziehende Ende des Ductus perilymphaticus mit der Oeffnung (*adp*) an. Ueberosmiumsäure-Präparat.

Fig. 4—6. Das membranöse Gehörorgan von *Pelobates fuscus.* — Fig. 4 von innen, Fig. 5 von aussen, Fig. 6 von oben, in 24-maliger Vergrösserung, gezeichnet. In Fig. 4 und 5 giebt *dp* das innere, nach der Hirnhöhle ziehende Ende des Ductus perilymphaticus, *spl* den Saccus perilymphaticus an.

http://dl.ub.uni-freiburg.de/diglit/retzius1881-1/0308
© Universitätsbibliothek Freiburg
gefördert durch
Baden-Württemberg

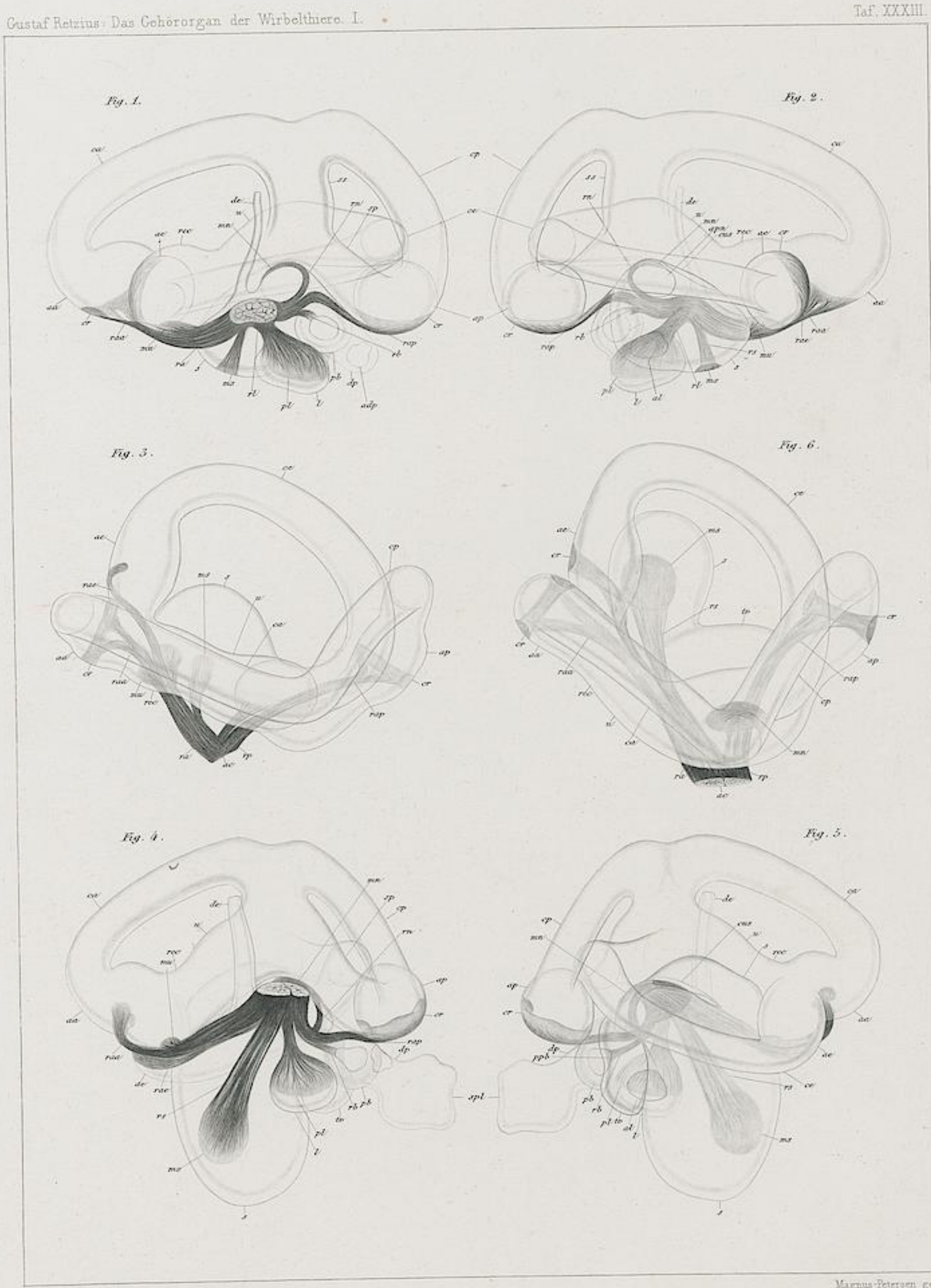

Gustaf Retzius gez.

Magnus Petersen gest.

http://dl.ub.uni-freiburg.de/diglit/retzius1881-1/0309
© Universitätsbibliothek Freiburg
gefördert durch
Baden-Württemberg

Tafel XXXIV.

Das Gehörorgan von Rana esculenta L.

Für alle Figuren geltende Bezeichnungen:

u — Utriculus.
au — Apertura utriculi.
ss — Sinus utric. superior.
sp — Sinus utric. posterior.
rec — Recessus utriculi.
aa — Ampulla anterior.
ae — Ampulla externa.
ap — Ampulla posterior.
ca — Canalis m. anterior.
ce — Canalis m. externus.
cp — Canalis m. posterior.
s — Sacculus.
de — Ductus endolymphaticus.
tv — Tegmentum vasculosum.
l — Lagena cochleæ.
al — Apertura lagenæ.
pb — Pars basilaris cochleæ.
pn — Pars neglecta.
cus — Canalis utriculo-saccularis.
apn — Apertura partis neglectæ.
dp — Ductus perilymphaticus.
per — Cavum perilymphaticum.
spl — Saccus perilymphaticus.
mu — Macula ac. recessus utriculi.
ms — Macula ac. sacculi.
cr — Cristæ ac. der Ampullen.
mn — Macula ac. neglecta.
pl — Papilla ac. lagenæ.
ppb — Papilla ac. basilaris.
ra — Ramus anterior acustici.
rp — Ramus posterior acustici.
ru — Ramulus rec. utriculi.
raa — Ramulus amp. anterioris.
rae — Ramulus amp. externæ.
rap — Ramulus amp. posterioris.
rs — Ramulus sacculi.
rn — Ramulus neglectus.
rl — Ramulus lagenæ.
rb — Ramulus basilaris.

Fig. 1. Das membranöse Gehörorgan des Frosches von der medialen Seite gesehen; 20 mal vergrössert. Behandlung mit Ueberosmiumsäure. Das Periost und das perilymphatische Gewebe sind abgetragen. Ausser den allgemein geltenden Bezeichnungen kommt hier vor: *au* Apertura utriculi, die hintere Mündungsöffnung des äusseren Bogengangs in den Utriculus hin, welche zugleich den Utriculus gewissermassen in eine vordere und eine hintere Abtheilung trennt.

Fig. 2. Das membranöse Gehörorgan des Frosches von der lateralen Seite gesehen; 20 mal vergrössert. Behandlung mit Ueberosmiumsäure. Das Periost und das perilymphatische Gewebe sind abgetragen. Ausser den allgemein geltenden Bezeichnungen kommt hier vor: *au* Apertura utriculi.

Fig. 3. Das membranöse Gehörorgan des Frosches von oben gesehen; 20 mal vergrössert. Ueberosmiumsäure-Behandl. Das Periost und das perilymphatische Gewebe sind abgetragen.

Fig. 4. Das membranöse Gehörorgan des Frosches, 15 mal vergrössert, von der lateralen Seite gesehen und vollständig in sein Periost in natürlicher Lage eingeschlossen, wodurch die Grössenverhältnisse des perilymphatischen Raumes sowohl um den Sacculus als um den Utriculus, die Ampullen und die Bogengänge erscheinen. Auf dem Sacculus sieht man den Ductus fenestræ ovalis (*dfo*), welcher mit ovaler Oeffnung (*adf*) unten-hinten vom perilymph. Raum ausgeht und nach oben-vorn hin mit breitem, sackförmig erweitertem Ende, Saccus fenestræ ovalis (*sfo*), blind endigt; *dp* Ductus perilymphaticus, *spl* Saccus perilymphaticus; dp^1 die zum serösen Raum des Gehirns führende Röhre.

Fig. 5. Die hintere Hälfte des membranösen Gehörorgans des Frosches, 20 mal vergrössert, in frontalem Durchschnitt, schief von vorn-aussen-oben gesehen; am unteren Theil ist das Periost noch beibehalten, und der perilymphatische Raum (*per*) zeigt hier ihre natürlichen Dimensionen, indem er innen-vorn vom Sacculus (rechts) (per^1) nur eng (und der Sacculus durch einige kurze, gefässführende Brücken am Periost befestigt) ist, hinten-aussen aber räumlicher erscheint, während sich das Periost oben am Tegmentum vasc. (*tv*) innig anlegt und der Raum hierdurch schwindet; unten-hinten (links) geht der Ductus fenestræ ovalis (*dfo*) aus, um dann, nach oben umbiegend, mit dem sackförmigen Ende, Saccus fenestræ ovalis (*sfo*) blind zu

http://dl.ub.uni-freiburg.de/diglit/retzius1881-1/0310
© Universitätsbibliothek Freiburg
gefördert durch
Baden-Württemberg

Gustaf Retzius gez. W. Grohmann gest.

http://dl.ub.uni-freiburg.de/diglit/retzius1881-1/0311
© Universitätsbibliothek Freiburg
gefördert durch
Baden-Württemberg

endigen. Vorn-innen (rechts) sieht man die Macula sacculi (*ms*) im verticalen Durchschnitt und nach oben-hinten davon blickt man in die cochlearen Theile und die Pars neglecta hinein. Ueberosmiumsäure-Behandlung.

Fig. 6. Partie vom membranösen Gehörorgan des Frosches, welche das Verhalten des Ductus und Saccus perilymphaticus (dp^1 und *spl*) zu den cochlearen Theilen, von hinten-innen gesehen, zeigt; dp^1 stellt das innere abgeschnittene Ende dieses Ductus vor, welches zum serösen Raum des Gehirns führt; 15 Mal vergrössert; Behandl. mit Ueberosmiumsäure.

Fig. 7. Die mittlere mediale Partie vom membranösen Gehörorgan des Frosches nach Abtragung der lateralen Wand, um das Verhalten der cochlearen Theile und der Pars neglecta zu zeigen; *al* die Oeffnung der Lagena; *apb* die Oeffnung der Pars basilaris; *apn* die Oeffnung der Pars neglecta; *dp* Ductus perilymphaticus; *cus* der Canalis utriculo-saccularis; *au* die Apertura utriculi; 30-malige Vergrösserung; Ueberosmiumsäure-Behandlung.

Fig. 8. Der Recessus utriculi mit der vorderen und der äusseren Ampulle, von oben in 30-mal. Vergrösserung gesehen; die Macula rec. utriculi, die Cristæ der Ampullen und die jederseits von den letzteren befindlichen dunkleren Zellenflecken des Bodens (pc^1) sind hier dargestellt. Ueberosmiumsäure-Behandlung.

Fig. 9. Partie des membranösen Gehörorgans in 15-mal. Vergrösserung, das Verhalten des von vorn-aussen geöffneten und gesehenen Tegmentum vasculosum (*tv*), der Pars basilaris und Pars neglecta, sowie das Verhalten der letzteren zu den nach oben davon belegenen Sinus superior und Canalis externus darstellend; über dem Canalis externus sieht man den Canal (*dp*), welcher den Ductus perilymphaticus bildet. Ueberosmiumsäure-Behandlung.

Fig. 10. Die knorpelig-knöcherne Gehörkapsel des Schädels in 10-mal. Vergrösserung; die laterale-obere Wand ist abgetragen, so dass man die mediale-untere (von aussen-oben) sieht, an welcher die Knorpelfuge (*kn*) zwischen dem Occipitale laterale (*ol*) und dem Prooticum (*pr*) emporzieht; in dieser Knorpelfuge bemerkt man oben die kleine Oeffnung (*av*) des Aquæductus vestibuli und tiefer hinab die Oeffnung (*cra*) des vorderen Acusticusastes; nach hinten und oben von letzterer sieht man im Occipitale laterale noch drei Oeffnungen, nämlich die des hinteren Acusticusastes (*crp*), die der Fenestra rotunda (*fr*) und die des Aquæductus cochleæ (*ac*); nach unten von diesen letzteren Oeffnungen findet man ferner die Fovea sacculi et cochleæ (*fsc*), nach oben davon die geöffneten Foveæ der Ampullen und die Canale der beiden verticalen Bogengänge um je eine knöcherne Säule ziehend, sowie zwischen diesen beiden Säulen den Canal des Sinus superior utriculi.

Fig. 11. Das Trommelfell (*mt*) des Frosches von aussen in zweimaliger Vergrösserung und nach Abtragung der äusseren Kopfhaut gesehen; von seiner Mitte zieht nach oben hinten die Anheftungsplatte der Columella (*col*); rings um das Trommelfell sieht man den Knorpelring (*at*), in welchem es ausgespannt ist; hinter demselben findet sich der Musc. depressor maxillæ (*dm*), unter ihm die Maxille selbst, vor ihm der Musc. temporalis (*t*) und das Squamosum (*sq*).

Fig. 12. Die äussere Partie der Trommelhöhle des Frosches nach Entfernung des Trommelfells und in zweimaliger Vergrösserung von aussen her gesehen; diese Partie wird medialwärts von der schalenförmigen oder kurz-trichterförmigen knorpeligen Platte gebildet, deren äusserer Rand eben den Anheftungsrand des Trommelfells darstellt; am Boden dieser concaven Knorpelplatte sieht man die dunkel erscheinende Spalte (*ct*), welche zur inneren Abtheilung der Trommelhöhle führt und durch die die Columella (*col*) nach innen hin zieht. Sonst wie die vorige Figur.

Fig. 13. Die Columella, 8 mal vergrössert, I von oben, II von hinten gesehen; *a* äusserer knorpeliger Theil, dessen äusseres Ende bei a^1, dessen oberes-inneres kurzes Ende bei a^{11}, dessen unteres-inneres, langes Ende bei a^{111} dargestellt ist; der mittlere, am a^{11} befestigte, knöcherne Theil (*b*) sendet einen kurzen, am inneren Ende knorpeligen Fortsatz (b^1) aus, an welchem sich ein querstreifiger kleiner Muskel (*m*) ansetzt; am inneren breiteren Ende des knöchernen Theils haftet die innere knorpelige Platte (*c*) der Columella, welche die Fossa fenestræ ovalis und somit auch die Fenestra selbst deckt.

Fig. 14. Partie der knorpeligen-knöchernen Wand (*kn*) der Gehörkapsel, von der Kapselhöhle her in etwa 8-mal. Vergrösserung gesehen, um die Oeffnung der Fenestra ovalis (*fo*) zu zeigen, welche zu einer nach aussen davon liegenden ovalen Höhle, Fovea fenestræ ovalis, führt, deren Rand bei *ffo* dargestellt ist und die von aussen her durch die innere Platte der Columella (*col*) bedeckt ist.

http://dl.ub.uni-freiburg.de/diglit/retzius1881-1/0313
© Universitätsbibliothek Freiburg
gefördert durch
Baden-Württemberg

Tafel XXXV.

Das Gehörorgan von Rana esculenta L.

Fig. 1. Vordere Ampulle im queren Durchschnitt, 100 mal vergrössert; man sieht die auf der Crista acustica (*cr*) ruhende Cupula terminalis (*cu*), durch einen schmalen Raum von ihr getrennt und die Hörhaare der Haarzellen durch denselben hindurch in die untere Fläche der Cupula eintretend; *n* die zur Crista im Septum aufsteigenden Nervenfasern, *r* Raphe-Epithel. Behandl. mit Ueberosmiumsäure.

Fig. 2. Partie der Wand der vorderen Ampulle, deren die Nervenfasern beherbergendes Septum vertical durchgeschnitten ist, an dessen oberem Rand die Crista acustica sich findet; letztere breitet sich an der Ampullenwand mit halbmondförmig-ovalem Ende aus; *pe*[1] die Flecken der grobkörnig-faserigen Zellen am Boden der Ampulle. Ueberosmiumsäure-Behandl.

Fig. 3. Die Cupula terminalis der vorderen Ampulle von oben in 30-maliger Vergrösserung gesehen. Ueberosmiumsäure-Behandl.

Fig. 4. Partie der Crista acustica (*cr*) der vorderen Ampulle in senkrechtem Durchschnitt mit ansitzender, gestreifter Cupula terminalis (*cu*), in deren unteren Theil die den Raum zwischen ihr und der Crista durchziehenden langen Haare (*h*) der Haarzellen (*hz*), in Canälen liegend, eintreten; *fz* Fadenzellen. Behandl. mit Ueberosmiumsäure. Gez. bei Vérick's Obj. 3 + Ocul. 3 (ausgezog. Tubus).

Fig. 5. Partie der unteren Fläche der Cupula term. d. vorderen Ampulle mit den Löchern, welche zu senkrechten Canälen führen, in denen die Spitzen der Hörhaare stechen. Ueberosmiumsäure-Behandl. Gez. bei Vérick's Obj. 8 + Ocul. 3 (ausgezog. Tubus).

Fig. 6. Partie des Epithels am Dache der vorderen Ampulle; unten die grösseren, platten, polygonalen Wandzellen, nach oben hin zu den kleinen, höheren Zellen der Raphe übergehend. Behandl. mit Müllerscher Lösung. Gez. bei Vérick's Obj. 3 + Ocul. 3 (ausgezog. Tubus).

Fig. 7. Partie der faserigen Zellen der Flecken am Boden der vorderen Ampulle. Behandl. mit Müllerscher Lösung. Gez. bei Vérick's Obj. 6 + Ocul. 3 (ausgezog. Tubus).

Fig. 8. Partie der membranösen Wand der vorderen Ampulle horizontal ausgebreitet, um die vielstrahligen Zellen derselben zu zeigen. Behandl. mit Müllerscher Lösung. Gez. bei Vérick's Obj. 6 + Ocul. 3 (ausgezog. Tubus).

Fig. 9. Querschnitt der membranösen Wand des vorderen Bogengangs; man sieht in der homogenen Zwischensubstanz theilweise spindelförmig erscheinende, vielstrahlige Zellen, und an der Innenfläche das polygonale Pflasterepithel (*e*), bei *re* zum Raphe-Epithel übergehend, sowie an der Aussenfläche der Wand das anhaftende Balkennetz des perilymphatischen Gewebes (*pg*). Behandl. mit Müllerscher Lösung. Gez. bei Vérick's Obj. 3 + Ocul. 3 (ausgezog. Tubus).

Fig. 10. Querschnitt der äusseren Ampulle, etwa 35 mal vergrössert, mit auf der Crista acustica (*cr*) ansitzender Cupula terminalis (*cu*); *n* Nerv. Behandl. mit Ueberosmiumsäure.

Fig. 11. Die äussere Ampulle, von oben in 35-maliger Vergrösserung gesehen, die dreieckige Crista acustica (*cr*) mit den Nerven (*n*) zeigend. Behandl. mit Ueberosmiumsäure.

Fig. 12. Die Cupula terminalis der äusseren Ampulle, von oben gesehen und dreieckig erscheinend, 35 mal vergrössert; mit Ueberosmiumsäure behandelt.

Fig. 13. Querschnitt der hinteren Ampulle, 35 mal vergrössert, die Cupula terminalis (*cu*) auf der Crista ac. (*cr*) zeigend; *n* Nerv. Behandl. mit Ueberosmiumsäure.

Fig. 14. Partie der äusseren häutigen Wand (des Periostes) des perilymphatischen Raumes (*per*) mit einer schwarzen Pigmentzelle und anhaftendem perilymphatischem Gewebenetz (*pg*), an dessen Balken Zellen anliegen; oben eine lymphoide Wanderzelle (*wz*). Behandl. mit Ueberosmiumsäure. Gez. bei Vérick's Obj. 3 + Ocul. 3 (ausgezog. Tubus).

Fig. 15. Partie der Cochlea des membranösen Gehörorgans, an welcher die Pars basilaris (*pb*) ihrer Längenrichtung nach durchgeschnitten ist, so dass man die bedeutende Dicke der membranösen Wand (*mw*) derselben (des Knorpelrahmens der Aut.) sieht; *apb* zeigt den Oeffnungsrand der Pars basilaris nach der Lagena und dem Sacculus hin; *rb* ist der Ramulus basilaris, *ppb* die an der taschenförmigen Pars basilaris befindliche ovale Papilla acustica basilaris; *mb* stellt im optischen Durchschnitt die dünne Wandpartie der Pars basilaris dar, welche der Membrana basilaris zu entsprechen scheint; *dp*

http://dl.ub.uni-freiburg.de/diglit/retzius1881-1/0314
© Universitätsbibliothek Freiburg
gefördert durch
Baden-Württemberg

Gustaf Retzius: Das Gehörorgan der Wirbelthiere I

Gustaf Retzius gez.

W. Crohmann gest.

http://dl.ub.uni-freiburg.de/diglit/retzius1881-1/0315
© Universitätsbibliothek Freiburg
gefördert durch
Baden-Württemberg

ist die von der äusseren schalenförmigen Vertiefung der Pars basilaris ausgehende Partie des Ductus perilymphaticus; *tv* Tegmentum vasculosum. Behandl. mit Ueberosmiumsäure. Gez. bei Vérick's Obj. 1 + Ocul. 3 (eingeschob. Tubus).

Fig. 16. Pars basilaris vom Sacculus-Cochlea-Raum her gesehen, ihre innere ovale Oeffnung (*apb*) zeigend; *rb* Ramulus basilaris an die Papilla ac. basilaris (*ppb*) hervortretend; vor ihrem Nervenepithel sieht man das hohe Epithel am Oeffnungsrande, und über beiden Enden der Papille findet sich ebenfalls ein hohes Epithel; am letzteren haftet die Membrana tectoria (*mt*); *dp* giebt den Rand der schalenförmigen Vertiefung an der äusseren-hinteren Fläche der Wand der Pars basilaris an, welche dem Ductus perilymphaticus angehört. Behandl. mit Ueberosmiumsäure. Gez. bei Vérick's Obj. 1 + Ocul. 3 (ausgezog. Tubus).

Fig. 17. Pars basilaris von der Aussenseite, von hinten her, gesehen; *rb* Ramulus basilaris; *ppb* Papilla ac. basilaris; *dp* Rand der äusseren schalenförmigen Grube (der Wand der Pars basilaris), an welcher sich der Ductus perilymphaticus anheftet; *mb* die kleine dünne Partie am Boden dieser Grube, welche der Membrana basilaris zu entsprechen scheint; unter dieser Grube sieht man die taschenförmige Vertiefung der Pars basilaris mit ihrem inneren (vorderen) Oeffnungsrande (*apb*) durchschimmern. Behandl. mit Ueberosmiumsäure. Gez. bei Vérick's Obj. 1 + Ocul. 3 (ausgezog. Tubus).

Fig. 18. Pars basilaris im Längendurchschnitt, von unten-hinten her betrachtet; *mw* ihre dicke Wand; *apb* die Oeffnung der taschenförmigen Pars basilaris, an deren Wand die länglich ovale Papilla acustica (*ppb*) mit tiefer unten durchschimmerndem schwarzem Ramulus basilaris (*rb*); *mb* Membrana basilaris, die sehr dünne Wandpartie, welche nach aussen (hinten) hin den Boden der schalenförmigen Grube (*dp*) der Wand bildet, an deren Rand sich der Ductus perilymphaticus ansetzt. Behandl. mit Ueberosmiumsäure. Gez. bei Vérick's Obj. 1 + Ocul. 3 (ausgezog. Tubus).

Fig. 19. Die Membrana tectoria der Pars basilaris, wie sie von der inneren (vorderen) Oeffnung derselben erscheint; an beiden Seiten sieht man die an der Wand der Pars basilaris anhaftenden, dreieckigen Partien; hinter denselben die gewölbte Partie mit Canälen sowie mit Löchern an der unteren Fläche. Behandl. mit Ueberosmiumsäure. Stärkere Vergrösserung.

Fig. 20. Partie derselben Membrana tectoria mit einigen sie durchziehenden Canälen.

Fig. 21. Die Macula ac. neglecta von unten her gesehen, aus ihren beiden zusammenhängenden Partien bestehend, in welcher sich der getheilte Ramulus neglectus (*rn*) mit vielen Bündeln ausbreitet; an der Macula ist die Anordnung der oberen Enden der Haarzellen durch kleine rundliche Figuren angedeutet und in der nächsten Umgebung sind die Kerne der Epithelzellen gezeichnet. Behandl. mit Ueberosmiumsäure. Gez. bei Hartnack's Obj. 4 + Ocul. 3 (ausgezog. Tubus).

Fig. 22. Kleine Partie der Oberfläche der Macula ac. neglecta, die oberen Enden der Haarzellen als rundliche dunklere Figuren zeigend. Behandl. mit Ueberosmiumsäure. Gez. bei Vérick's Obj. 8 + Ocul. 3 (ausgezog. Tubus).

Fig. 23. Die S-förmige Membrana tectoria der Macula ac. neglecta, mit der der Macula anliegenden Fläche nach oben gezeichnet; längs dem einen Rande sieht man an dieser Fläche zahlreiche Löcher; das eine Ende ist schmal, das entgegengesetzte breit mit hervorschiessendem Fortsatz; unter dieser Fläche bemerkt man eine dickere unregelmässige Partie der Membran mit tiefem Einschnitt. Behandl. mit Ueberosmiumsäure. Gez. bei Hartnack's Obj. 4 + Ocul. 3 (ausgezog. Tubus).

Fig. 24. Senkrechter Durchschnitt der Macula ac. recessus utriculi; oben die Haarzellen (*hz*) mit den Hörhaaren (*h*); unter diesen Zellen die Kerne der Fadenzellen (*fz*) und die zum Nervenepithel durch die häutige Wand emporziehenden Nervenfasern (*n*). Behandl. mit Ueberosmiumsäure. Gez. bei Vérick's Obj. 8 + Ocul. 3 (ausgezog. Tubus).

Fig. 25. Partie des Epithels von der Umgebung der Macula ac. rec. utriculi, aus gewöhnlichen polygonalen Epithelzellen (*e*) und unregelmässigen, protoplasmatischen Zellen (*pe*) bestehend. Behandl. mit Müllerscher Lösung. Gez. bei Vérick's Obj. 3 + Ocul. 3 (ausgezog. Tubus).

Fig. 26. Partie der Deckmembran der Macula ac. rec. utriculi von der unteren Fläche gesehen; grosse rundlich-eckige Räume mit schmalen Zwischenräumen sind in ihr zu bemerken; nach rechts hin, gegen den Rand der Membran, sowie auch in ihrer Substanz hinein sieht man eine undeutliche Streifung und kleinere Räume. Behandl. mit Ueberosmiumsäure und Chromsäure. Gez. bei Vérick's Obj. 3 + Ocul. 3 (ausgezog. Tubus).

Fig. 27. Isolirte Elemente aus der Crista ac. der vorderen Ampulle; *hz* drei Haarzellen, in der Mitte eine mit abgerundetem unterem Ende, die rechte mit kurzem fadenförmigem Fortsatz, beide mit normal aussehendem Hörhaar (*h*), links eine unten abgerundet, oben mit abgebrochenem und in seine einzelnen Fasern aufgelöstem Hörhaar (*h*); rechts an der Figur sind zwei Fadenzellen abgebildet und zwischen ihnen eine aus der membranösen Wand austretende Nervenfaser (*n*), welche sich in zwei feinere theilt, von denen die eine sehr fein und varicös ist. Behandl. mit Müllerscher Lösung. Gez. bei Vérick's Obj. 8 + Ocul. 3 (ausgezog. Tubus).

Fig. 28. Senkrechter Durchschnitt der Papilla ac. lagenæ cochleæ; *hz* Haarzellen mit Hörhaaren (*h*); *fz* Fadenzellen, deren Kerne deutlich hervortreten, die unterste Reihe an der membranösen Wand dicht gedrängt. Letztere, durch welche die Nervenfasern (*n*) zum Epithel emporsteigen, zeigt einige ihrer verzweigten Zellen sowie links einige Striche, die die glänzenden Linien der Wand angeben. Behandl. mit Ueberosmiumsäure. Gez. bei Vérick's Obj. 8 + Ocul. 3 (ausgezog. Tubus).

http://dl.ub.uni-freiburg.de/diglit/retzius1881-1/0317
© Universitätsbibliothek Freiburg
gefördert durch
Baden-Württemberg